

Alexander Schuh, Philipp Koehl, Nanette Maué, Inge Unterpainner

# Lumbaler Bandscheibenvorfall

## Zusammenfassung:

Lumbale Bandscheibenvorfälle finden sich bei Gesunden kernspintomographisch bei 20–30 % der unter 60-Jährigen und bei > 60 % der über 60-Jährigen. Je nach Lokalisation kann der lumbale Bandscheibenvorfall Kreuzschmerzen und/oder Beinschmerzen verursachen. Eine subtile Anamnese und körperliche bzw. neurologische Untersuchung führt häufig zur korrekten Verdachtsdiagnose, die im MRT bestätigt wird. Wichtig ist das Beachten von Differenzialdiagnosen, red flags und die Korrelation des MRT-Bildes mit den klinischen Befunden. Stadiengerecht kann zunächst eine konservative Therapie durchgeführt werden. Ein wichtiger Baustein ist die CT- bzw. Bildwandler gesteuerte transforaminale Injektion von Medikamenten an die Nervenwurzel (periradikuläre Therapie, PRT). Leitliniengerecht stellt das Kaudasyndrom mit Paraparese, Blasen- und Mastdarmstörungen, die auf eine Kaudakompression zurückzuführen sind, progrediente und akut aufgetretene funktionell relevante Paresen vom Kraftgrad  $\leq 3/5$  eine OP-Indikation dar.

## Schlüsselwörter:

Lendenwirbelsäule, Bandscheibenvorfall, Schmerztherapie, Injektion, Operationsindikation

## Zitierweise:

Schuh A, Koehl P, Maué N, Unterpainner I: Lumbaler Bandscheibenvorfall  
OUP 2023; 12: 11–16. DOI 10.53180/oup.2023.0011-0016

## Allgemeines

Lumbale Bandscheibenvorfälle (BSV) finden sich bei Gesunden kernspintomographisch bei 20–30 % der unter 60 Jahre alten Personen und bei > 60 % der über 60 Jahre alten Bevölkerung [1, 13], d.h. die Patienten sind beschwerdefrei, wenngleich im MRT ein BSV erkennbar ist. Das ist eine der wichtigsten Informationen für den täglichen klinischen Alltag, die unser weiteres Handeln bestimmen. Der klinische Alltag ist, dass häufig der aufgeklärte Patient\* in die Praxis kommt und auf die Frage, was er für Beschwerden hat, antwortet, dass er einen BSV, gelegentlich sogar 3–4 Bandscheibenvorfälle hätte, MRT-Filme und häufiger nur ausgedruckte Befunde des Radiologen vorlegt! Im idealen Fall antwortet der Patient, dass er Kreuzschmerzen hat, die nicht oder zusätzlich in die Beine ausstrahlen.

Andererseits ist der lumbale BSV mit der kompressionsbedingten Irritation der neuralen Strukturen eine der Ursachen für eine unter Umständen lang andauernde Arbeitsunfähigkeit und führt zu einer Einbuße an Lebensqualität beim Betroffenen [3, 23]. Bei der Lumbalgie handelt es sich um einen Schmerz in der unteren Lumbalregion. Dieser kann mit einer Beweglichkeitseinschränkung und Steifigkeit verbunden sein. Bei der Lumboischialgie strahlen die Schmerzen vom Rücken in die untere Extremität aus. Kann man keine bestimmte Ursache für die Lumbalgie feststellen, spricht man von unspezifischer Lumbalgie (ca. 85 %). Dauern die Beschwerden weniger als einen Monat, spricht man von akuter, andernfalls von chronischer Lumbalgie. 50–85 % der Bevölkerung leiden zu-

mindest einmal im Laufe ihres Lebens an Rückenschmerzen. Die Prävalenz der akuten Lumbalgie liegt zwischen 20 % und 45 % pro Jahr und die akute Lumbalgie ist die zweithäufigste Klage, deretwegen Patienten einen Arzt aufsuchen. Das Leiden nimmt in der Regel einen günstigen Verlauf und ist innerhalb von 6–12 Wochen geheilt [24].

Rückenschmerzen stellen nach Kopfschmerzen das häufigste Schmerzsyndrom mit einer Punktprävalenz von 37 %, einer 1-Jahres-Prävalenz von 76 % und einer Lebenszeitprävalenz von 87 % dar [22]. In Deutschland verursachen Rückenschmerzen unterschiedlichen Berechnungen zufolge 15–30 % der Arbeitsunfähigkeitstage und 18 % aller Frühberentungen. Die direkten und indirekten Kosten betragen dabei im Jahr 2005 ca. 49 Mrd.

A. Schuh: Klinik für Orthopädie und Unfallchirurgie, Sektion für Muskuloskeletale Forschung, Klinikum Fichtelgebirge, Marktrechwitz

P. Koehl: Klinik für Orthopädie und Unfallchirurgie, Klinikum Fichtelgebirge, Marktrechwitz

N. Maué: Klinik für Orthopädie und Unfallchirurgie, Sektion für Orthopädie, Klinikum Fichtelgebirge, Marktrechwitz

I. Unterpainner: Orth.med Weiden

\* Aus Platzgründen wird bei Personenbezeichnungen & personenbezogenen Wörtern die männliche Form genutzt. Diese Begriffe gelten für alle Geschlechter.

## Lumbar disc herniation

**Summary:** Lumbar disc herniations are found in healthy people in 20–30 % of the under 60 year olds and in > 60 % of the over 60 year old population. Depending on the location, lumbar disc herniation can cause lower back pain and/or leg pain. A subtle medical history and physical or neurological examination often lead to the correct suspected diagnosis, which is confirmed by MRI. It is important to consider differential diagnoses, red flags and the correlation of the MRI image with the clinical findings. Depending on the stage, conservative therapy can be carried out first. An important component is the CT or X-ray image-guided transforaminal injection of medication to the nerve root (periradicular therapy, PRT). In accordance with the guidelines, caudae syndrome with paraparesis, bladder and rectum disorders that can be traced back to caudate compression, progressive and acute functionally relevant pareses with a severity level of  $\leq 3/5$  represent an indication for surgery.

**Keywords:** Lumbar spine, disc herniation, pain management, injection, surgical indication

**Citation:** Schuh A, Koehl P, Maué N, Unterpaintner I: Lumbar disc herniation OUP 2023; 12: 11–16. DOI 10.53180/oup.2023.0011-0016

Euro, bzw. bis zu 2,2 % des Bruttosozialproduktes [1, 21, 26]. Der lokale Kreuzschmerz wird bei einem medianen BSV durch Dehnung des Anulus fibrosus und Ausschüttung inflammatorischer Substanzen und/oder Druck auf das hintere Längsband ausgelöst und kann isoliert ohne Beinschmerz vorhanden sein. Der Beinschmerz entsteht durch die Kompression und die entzündliche Reaktion der Nervenwurzel, wenn der BSV mediolateral, intraforaminal oder extraforaminal liegt [1–3]. Davon abzugrenzen sind pseudoradikuläre Beschwerden (vgl. u.). Die Diagnose einer lumbalen Radikulopathie beruht auf der Anamnese und der körperlichen/neurologischen Untersuchung.

### Anamnese

Eine gezielte Anamnese ist wichtig, um schwere körperliche Erkrankungen auszuschließen. Es muss nach Dauer und Art der Beschwerden, Allgemeinsymptomen (Fieber, Gewichtsverlust, Müdigkeit), Rezidive, auslösende Faktoren, Beschreibung der Schmerzen, Lokalisation, Funktionseinschränkung, Ausstrahlung, ähnliche frühere Episoden gefragt werden. Sehr wichtig ist es, auch das physische und psychosoziale Umfeld abzuklären. Im Einzelnen muss nach der Lokalisation des Schmerzes und Ausstrahlung in das Bein gefragt werden. Es sollte das Auftreten der Beschwerden geklärt werden (z.B. plötzlich oder langsam zunehmend, nach ei-

nem Unfall oder einer Fehlbewegung etc.). Die Frage nach Schmerzverschlechterung oder -erleichterung (z.B. Stehen, Gehen, Sitzen und Liegen; Gehleistung in Hinblick auf die spinale Stenose „Claudicatio spinalis“ etc.) und die Abhängigkeit des Schmerzes von der Tageszeit (Nachtschmerz als Hinweis auf Entzündung oder systemischen Prozess, Morgensteifheit unter einer halben Stunde als Hinweis für diskogenen Schmerz oder auf aktivierte Spondylarthrose, über 1 Stunde als rheumatisches Geschehen) erlauben die Einengung der möglichen Diagnosen. Weitere wichtige Fragen sind Schmerzzunahme beim Husten, Niesen oder Bauchpressen und die Belastungsabhängigkeit der Schmerzen und Reaktion auf frühere Behandlungen und allgemeine Anamnese mit Hinweis auf Tumoren oder Infektion, Sozialanamnese, Berufsanamnese und psychische Anamnese, insbesondere hinsichtlich Depression und Angstzuständen. Bei der Anamnese ist vor allem auf „red flags“ zu achten (Tab. 1) [24].

### Untersuchung

Die körperliche Untersuchung erfolgt immer am ausreichend entkleideten Patienten!

### Inspektion

Die Inspektion beginnt bereits bei der Begrüßung und Erhebung der Anamnese mit der Beobachtung des Gangbildes (z.B. Schonhinken, Verkür-

zungshinken, Duchenne-Hinken, Trendelenburg-Hinken) und der Körperhaltung; letztere wird von hinten, vorne und der Seite beurteilt. Ebenso ist auf Hautveränderungen zu achten (z.B. Infektzeichen (Rötung, Pusteln, Blasen etc.), Verletzungsmuster oder Druckstellen, Hautfältelungen wie das Tannenbaumphänomen).

Zur Beurteilung der Symmetrie ist die Frontalebene geeignet. Es ist auf Becken- und Schultergleichstand, gleichmäßige Ausprägung der Rückenstrecker, Rippenbuckel oder Lendenwulst zu achten. Ein lumbaler BSV kann schmerzbedingt zur sog. Ischiaskoliose führen [3, 12].

### Palpation

Die Palpation erfolgt in entspannter Bauchlage, es werden die einzelnen Segmente palpirt, die Facettengelenke, Dornfortsätze, paravertebrale Muskulatur, insb. der M. erector spinae und der M. quadratus lumborum. Die Palpation umfasst auch das Lig. ilio-lumbale und ISG bds. [3, 12].

### Bewegungsumfang

Die Messung des Bewegungsumfanges erfolgt nach der Neutral-Null-Methode. Die Gesamtflexion der LWS kann mit dem Finger-Boden-Abstand (FBA) in cm bei durchgestreckten Kniegelenken beschrieben werden, wobei in diesen Wert allerdings auch die Flexionsfähigkeit der Hüftgelenke eingeht und durch eine Verkürzung der ischiocruralen Muskulatur verfälscht werden

<b>Schmerzqualität</b>	Ruheschmerz, vor allem nachts, der weder von der Lage noch von der Belastung abhängig ist Morgensteifigkeit von mehr als 1 Stunde Dauer Schmerz reagiert nicht auf die Behandlung und/oder nimmt zu Schmerz in den Wirbelknochen bei Perkussion oder Erschütterung
<b>Alter</b>	Erste Episode vor dem 20. oder nach dem 50. Altersjahr
<b>Anzeichen einer Infektion</b>	Fieber Begleitende Haut- oder Harnwegsinfektion
<b>Komorbidität</b>	Neoplasie Osteoporose Immunschwäche Intravenöser Drogenkonsum
<b>Neurologische Symptome</b>	Progressive Parese Harnverhalt Gefühlsstörung in der Gesäßgegend (Reithosenanästhesie) Neu aufgetretene Inkontinenz Gesteigerte Reflexe, erhöhter Tonus, pathologische Reflexe
<b>Medikamente</b>	Langdauernde Kortikoidtherapie Immunosuppression
<b>Dauer</b>	Nach 4 Wochen adäquater Behandlung immer noch keine Besserung
<b>Trauma</b>	Status nach Trauma
<b>Gewicht</b>	Nicht erklärbare Gewichtsabnahme

**Tabelle 1** Warnzeichen (red flags) [24]

Nervenwurzel	Funktion	Muskel eigenreflex	sensibles Defizit
L3	Hüftbeugung Kniestreckung Hüftadduktion	PSR	Ventraler Oberschenkel und Knieinnenseite
L4	Hüftbeugung Kniestreckung	PSR	Lateraler Oberschenkel, Knie und medialer Unterschenkel
L5	Großzehenhebung Fußhebung Hüftabduktion (Trendelenburgzeichen)	TPR	Außenseite Unterschenkel, innenseitiger Fußrücken und Großzehe
S1	Fußsenkung Hüftstreckung	ASR	Dorsaler Ober- und Unterschenkel, Fußaußenrand, Kleinzehe und Fußsohle

**Tabelle 2** Radikulopathien der Lendenwirbelsäule (mod. n. Benditz [3])

kann. Dabei sollte der Finger-Boden-Abstand 0–10 cm betragen [3, 12]. Eine differenzierte Beurteilung wird durch die Prüfung des Schober-Zeichens möglich:

In aufrechter Stellung wird vom Dornfortsatz S1 nach kranial eine

Strecke von 10 cm markiert. Bei freier Flexionsfähigkeit der LWS verlängert sich diese Distanz in maximaler Flexion auf mindestens 15 cm; Dokumentation: Schober 10/15 cm.

Eine segmentale manualmedizinische Untersuchung rundet diesen

Untersuchungsgang ab [3, 12]. Das Schober-Zeichen dient genauso wie das Ott-Zeichen der Verlaufsbeurteilung oder Begutachtung, jedoch weniger der akuten Untersuchung.

Zum Ausschluss einer pseudoradikulären Symptomatik sollte unbedingt das Iliosakralgelenk untersucht werden. Klassische Tests sind das Menell-Zeichen, das Vierer-Zeichen und das Vorlaufphänomen [3, 12].

### Neurologische Untersuchung

Die Untersuchung erfolgt immer im Seitenvergleich. Bestandteil ist die Testung der groben Kraft (Kraftgrade 1–5/5 nach Janda), der entsprechenden segmentalen Kennmuskeln der unteren Extremität sowie der korrespondierenden Reflexe. Des Weiteren sollte die Sensibilität der unteren Extremität getestet werden (Tab. 2). Dabei ist auf eine dermatombezogene Ausfallsymptomatik zu achten. Blasen- und Mastdarmstörungen sind ebenfalls zu erfragen und ggf. die anale Sensibilität und der Sphinktertonus zu testen. Wichtig ist es, auf Hyperreflexie bzw. Klonus zu achten. Der Vollständigkeit halber ist auch das Gangbild zu untersuchen, z.B. in Hinblick auf Ataxien. Des Weiteren ist das Zeichen nach Lasèque, nach Bragard, der gekreuzte Lasèque und umgekehrte Lasèque zu überprüfen [3, 12].

### Bildgebende Verfahren

Aufgrund des selbstlimitierenden Verlaufs ist bei Patienten mit Kreuzschmerzen ohne „red flag“-Symptome zunächst keine routinemäßige Bildgebung erforderlich. Die Korrelation der Befunde in der Bildgebung mit den klinischen Beschwerden ist nicht gut. Oft werden Befunde in der MRT-Untersuchung überbewertet, tragen zur Verunsicherung der Patienten und damit zur Chronifizierung bei und haben prognostisch wenig Relevanz [1].

### Röntgen

Das konventionelle Röntgen in 2 Ebenen hat kaum eine Indikation beim BSV. Das Nativröntgen ist angezeigt bei Patienten mit neu aufgetretenen Beschwerden und Radikulopathie, bei denen keine weitergehende Schnittbilddiagnostik erforderlich ist, zur Erkennung von Osteodestruk-

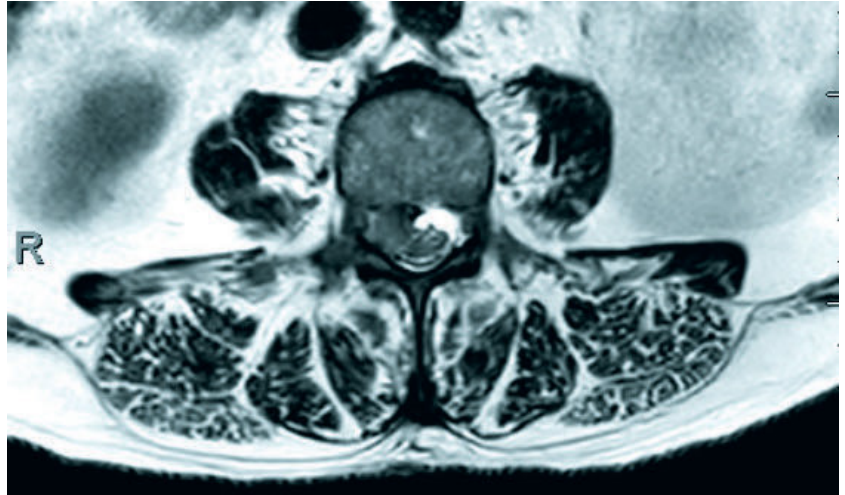
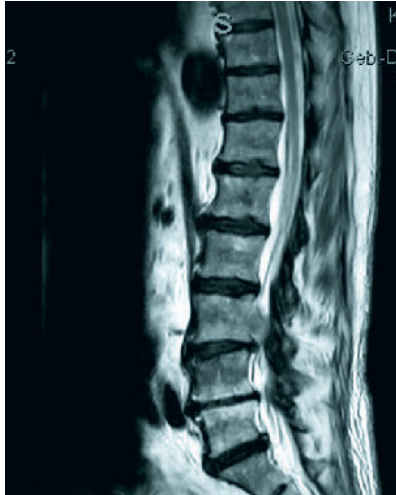

Abb. 1: A. Schuh

**Abbildung 1** Das MRT der Lendenwirbelsäule sagittal (a) und axial (b) zeigt einen BSV L3/L4 rechts mediolateral.

tionen, knöchernen Fehlbildungen, Stufenbildung und Osteoporosefrakturen. Bei Verdacht auf Instabilität sollten ggf. ergänzend Funktionsaufnahmen durchgeführt werden. Es wird nach wie vor häufig zur postoperativen Verlaufskontrolle und zur Lagekontrolle nach Einbringung von Implantaten angewendet [1–3].

Weitere Schnittbildverfahren sind nur angezeigt bei Vorliegen von „red flags“-Symptomen (Tab. 1) und wenn unklare oder therapieresistente Befunde vorliegen, d.h. kein ausreichendes Ansprechen auf Therapiemaßnahmen über 6–8 Wochen [3].

### MRT/CT

Im MRT werden Weichteilveränderungen und die Luxation von Bandscheibensequestern (Abb.1) meist besser erfasst als im CT. Die Sensitivität des MRT zum Nachweis einer Nervenwurzelkompression ist hoch, die Spezifität jedoch gering, sodass der klinische Befund immer mit der Bildgebung korreliert werden muss! Der diagnostische Nutzen des Upright-MRT (MRT im Stehen) ist noch unklar [1–3]. Das CT ist bei der Beurteilung knöcherner Veränderungen sowie foraminaler und extraspinaler BSV mitunter überlegen. Eine wiederholte MRT- oder CT-Untersuchung sollte nur bei einem neuen oder progressiven neurologischen Defizit oder schweren Begleiterkrankungen vorgenommen werden [1, 3]. Diese Tatsache ist offensichtlich nicht weitläufig bekannt, denn Pa-

tienten legen in der Sprechstunde häufig nicht nur ein MRT/CT vor, sondern häufig unzählige Untersuchungen, die teilweise in jährlichen Abständen durchgeführt wurden. Das CT ist zwar häufig schneller verfügbar als ein MRT, ist aber bei v.a. BSV meist nicht zielführend und sollte nicht als Alternative nur wegen der schnelleren Verfügbarkeit durchgeführt werden. Ein MRT/CT ist nicht indiziert, nur weil es der Patient wünscht!

### Elektrophysiologische Untersuchung

Grundsätzlich bedarf ein monoradikuläres Syndrom mit passender Bildgebung und entsprechendem Kompressionsnachweis keiner elektrophysiologischen Bestätigung. In besonderen Fällen kann diese jedoch die Beurteilung von Verlauf und Prognose erleichtern. Die wichtigste Bedeutung bei Radikulopathien kommt der Nadelmyographie zu. Axonale Schädigungszeichen sind bei einer klinisch vorliegenden Radikulopathie jedoch nur bei 50 % der Patienten nachweisbar [1, 17]. In der Regel sollte an den unteren Extremitäten 2–4 Wochen nach Schädigungseintritt untersucht werden.

Die Rolle der somatosensibel und motorisch evozierten Potenziale in der Routinediagnostik von Radikulopathien liegt vorwiegend im Nachweis proximal peripherer Leitungsverzögerungen bei entzündlicher Genese (z.B. Guillain-Barré-Syndrom, Chronic In-

flammatory Demyelinating Polyneuropathy). Bei Wurzelläsionen infolge eines BSV sind sie von untergeordneter Bedeutung. Ein pathologischer Befund kann dann weiterhelfen, wenn Zweifel an der somatischen Genese der Beschwerden bestanden haben [1].

Die motorisch evozierten Potenziale (MEP) können bei der häufig vorkommenden polysegmentalen lumbalen Spinalstenose diagnostisch weiterhelfen [1, 25]. Beim Vorliegen mehrerer morphologisch gleichwertiger Engstellen (Stenose, BSV) können im Einzelfall MEP dazu beitragen, die klinisch relevante Stenose zu identifizieren [1].

Bei sog. pseudoradikulären Beschwerden sind die neurologischen und elektrophysiologischen Untersuchungsbefunde unauffällig, Differenzialdiagnosen sind immer auszuschließen (Tab. 3).

### Therapie

In zumeist älteren Arbeiten wird darauf verwiesen, dass eine gute spontane Erholung nach einem BSV in den meisten Fällen erfolgt, sodass eine operative Therapie nur selten notwendig ist [4–5, 23]. Die gute spontane klinische Erholung basiert auf den morphologischen Veränderungen des BSV. In einer systematischen Analyse der Literatur wurde untersucht, welche MRT-Veränderungen nach 1 Jahr gefunden wurden. Es zeigte sich, dass sich der BSV in 15–93 % verkleinert oder sogar verschwindet. Die Kompression der Nervenwurzel verringert sich oder verschwindet in 17–91 % [18].



In einem ausführlichen Review aus dem Jahr 2018 stellen Czabanka et al. basierend auf einer Literaturrecherche fest, dass sowohl konservative als auch operative Behandlungsmöglichkeiten für den lumbalen Bandscheibenvorfall effizient sind. Eine individuell abgestimmte Kombination beider Methoden bringt dieser Recherche zufolge die besten Ergebnisse [5, 23].

### Konservativ

Das Ziel der konservativen Therapie ist es, die Beschwerden des Patienten zu lindern und dadurch Zeit zu gewinnen, den häufig positiven Spontanverlauf mit Rückbildungstendenz des BSV abzuwarten [14]. Empfohlen werden in den Leitlinien u.a. eine frühe Mobilisierung, nicht steroidale Antirheumatika und Physiotherapie sowie bei chronischen Schmerzen psychotherapeutische Verfahren. Die medikamentöse Therapie radikulärer Schmerzen ist eine rein symptomatische Behandlung. Sie unterstützt im akuten Stadium die nicht-medikamentösen Maßnahmen. In Anlehnung an das WHO-Stufenschema zur medikamentösen Schmerztherapie werden die angewendeten Substanzen in 3 Gruppen nach ihrer analgetischen Potenz eingeteilt. Dabei ist zu betonen, dass die Schmerztherapie heute nicht mehr streng aufbauend nach den einzelnen Stufen gesteigert wird, sondern es kann je nach individueller Situation auch ein primär stärker wirkendes Präparat angewendet werden [1–2]. Zur Verfügung stehen Paracetamol, NSAR und COX-2 Hemmer, Metamizol o.ä. Bei hochgradigen, akuten Beschwerden kann der kurzfristige parenterale Einsatz von Medikamenten gerechtfertigt sein. Die Wirkung der oralen Kortikoidgabe, z.B. Prednisolon 50 mg/d für 3–5 Tage, ist nicht belegt [1]. Bei Therapie-resistenz können Opioide bei akuten Schmerzen nach der Leitlinie zur lumbalen Radikulopathie der DGN 2018 [1], für maximal 2–3 Wochen eingesetzt werden, bei chronischen Schmerzen unter Kontrolle der Wirksamkeit auch länger, da bei chronischen Kreuzschmerzen für schwach wirksame Opioide eine Schmerzreduktion belegt ist. Eine Gefahr stellt die zu lange Verschreibung von Opioiden beim lumboradikulären Syndrom

<b>Degenerativ</b>	Diskushernie Stenose der Foramina Synovialzyste
<b>Tumoren</b>	Primäre intradurale Tumoren Metastasen (epidural, vertebral, retroperitoneal)
<b>Infektiös</b>	Spondylodiszitis Epiduralabszess Harnwegsinfektion Herpes zoster
<b>Traumatisch</b>	Fraktur
<b>Spinales Gefäßsystem</b>	Arteriovenöse Fistel
<b>„Diverse“</b>	Läsionen im Abdomen oder Becken (Aortenaneurysma, Ulkus, Pankreatitis, Endometriose, Ovarialzyste) Orthopädisch (Coxarthrose, Gonarthrose) Metabolische Erkrankungen (diabetische Neuropathie) Rheumatische Erkrankungen Levator-ani-Syndrom

**Tabelle 3** Differenzialdiagnose der Lumboischialgie [3, 24]

dar, da mit der Dauer der Einnahme sich auf längere Sicht das Outcome verschlechtert [3, 6].

Physiotherapie soll zur Schmerzreduktion und segmentalen Entlastung, der Verhinderung immobilisationsbedingter Muskelatrophien, zur Stabilisierung des betroffenen Bewegungssegmentes und zur Wiederherstellung bzw. Optimierung komplexer Bewegungsabläufe bei Patienten mit akuten radikulären Symptomen eingesetzt werden [1–3]. Chirotherapeutische Manipulationen sind bei einem BSV kontraindiziert [1]. Die Traktionsbehandlung sollte bei der konservativen Behandlung von Patienten mit akuter radikulärer Symptomatik des BSV nicht zur Entlastung des betroffenen Bewegungssegmentes und zur Schmerzlinderung eingesetzt werden, jedoch bei subakuten Beschwerden [1–3]. Dieselbe Empfehlung wurde im Hinblick auf die Massage-/Elektrotherapie und Ultraschallbehandlung ausgesprochen [1–2]. Dagegen kann eine Thermotherapie, hydro- bzw. balneotherapeutische Verfahren bei Patienten mit akuter radikulärer Symptomatik angewandt werden [1–2]. Orthesen sollte nur in Einzelfällen mit akuter radikulärer Symptomatik erwogen werden [1, 3]. Ein wichtiger Baustein in der konservativen Therapie von BSV stellen interventionelle Verfahren dar. Bei der interventionellen Therapie wird durch lokale Injektion schmerzstil-

lender und entzündungshemmender Mittel an den Schmerzausgangspunkt der Nozizeption die Primärstörung direkt beeinflusst. Es erfolgt eine CT- bzw. Bildwandler gesteuerte transforaminale Injektion von Medikamenten an die Nervenwurzel (periradikuläre Therapie, PRT). In der klinischen Routine finden Lokalanästhetika, nichtkristalloide und kristalloide Glukokortikoide Anwendung. Ein Vorteil kristalloider Glukokortikoide liegt in ihrer hohen lokalen Wirkkonzentration bei geringer Abflutungstendenz, wodurch auch entsprechend geringere systemische Nebenwirkungen erreicht werden können. Trotz langjähriger Erfahrung in der epiduralen Anwendung von kristalloiden Glukokortikoiden besitzen diese für diesen Anwendungsbereich keine Zulassung („off-label use“). Wird die PRT korrekt durchgeführt, kann eine Besserung der Symptomatik herbeigeführt werden. Dann kann auch die konservative Therapie fortgesetzt werden. Somit ist es schließlich möglich, die idealen Patienten für eine Operation herauszufiltern, indem nur diejenigen operiert werden, bei denen die PRT nicht -dauerhaft- gewirkt hat. Auch diagnostische Injektionen zur Evaluation der symptomatischen Nervenwurzel sind hilfreich. Zahlreiche Studien konnten zeigen, dass die Ergebnisse besser sind, wenn das Medikament die Nervenwurzel (präganglionär) erreicht [3, 8–9, 14].

Kraftgrad	
0	keine Muskelkontraktion nachweisbar
1/5	fühlbare Muskelspannung ohne Bewegung im Gelenk
2/5	aktive Bewegung ist nur bei Aufhebung der Schwerkraft möglich
3/5	aktive Bewegung ist gegen Schwerkraft möglich
4/5	aktive Bewegung ist gegen Schwerkraft und leichten Widerstand möglich
5/5	normale Muskelkraft

**Tabelle 4** MRC-Skala zur Beurteilung der Kraft nach Janda (mod. n. Benditz [3])

### Operativ

Die Operation eines lumbalen BSV ist die häufigste Operation an der Wirbelsäule. Die geschätzte Inzidenz wird in Deutschland mit 150/100.000 pro Jahr angegeben [3, 23]. Nicht die Bildgebung, sondern die klinische Symptomatik entscheidet darüber, ob eine Indikation für eine Operation besteht. Das MRT zeigt aber, was operiert werden kann [1–3, 14]. Absolute Indikation für eine Operation besteht nur bei wenigen Patienten. Die Leitlinien [1, 2] nennen vor allem das Kaudasyndrom mit Paraparese, Blasen- und Mastdarmstörungen, die auf eine Kaudakompression zurückzuführen sind, progrediente und akut aufgetretene funktionell relevante Paresen vom Kraftgrad  $\leq 3/5$  (Tab. 4) und unerträgliche Schmerzen, da die Mobilitätseinschränkung eine konservative Therapie nicht zulässt [1–2, 14]. Bei einem nachgewiesenen BSV soll bei radikulärer Symptomatik, adäquatem Befund und konsequent durchgeführter konservativer Therapie sowie ausbleibender Besserung bzw. Verschlechterung der klinischen Symptomatik unter konservativen Maßnahmen innerhalb eines Zeitrahmens von 6–12 Wochen ein chirurgisches Vorgehen überprüft werden, um einer Chronifizierung der Beschwerden vorzubeugen [1–3]. In einer randomisierten kontrollierten Studie von Peul et al. mit 283 Patienten wurden diese entweder früh operiert oder konservativ therapiert. Im Verlauf von 2 Jahren glichen sich die Ergebnisse der beiden Gruppen in Bezug auf die Schmerzen immer weiter an, bis kein signifikanter Unterschied zwischen operativ und konservativ behandelten Patienten bestand.

20 % der Patienten in beiden Gruppen berichteten über ein nicht zufriedenstellendes Ergebnis nach 2 Jahren [3, 19]. Die Erholung der neurologischen Ausfälle (Lähmung, Gefühlsstörung) zeigt keine eindeutige zeitliche Korrelation zwischen Auftreten der Symptome, operativer Beseitigung der mechanischen Kompression des Nervengewebes und der Erholung der Funktion [3, 23], wobei im klinischen Alltag festzustellen ist, dass sich Schmerzen nach der Nukleotomie sofort, Paresen sich schnell und besser zurückbilden, je früher der BSV operiert wird. Sensibilitätsstörungen verbleiben jedoch sehr häufig. Die meisten BSV sind innerhalb des Spinalkanals (intraspinal) lokalisiert und komprimieren den traversierenden Spinalnerven, 10–15 % treten intra-/extraforaminal (extraspinal) auf und komprimieren den austretenden Spinalnerven [1–2]. Unterschiedliche Lokalisation des BSV und mögliche Sequenzierung bestimmen die segmentabhängige Symptomatik und können Einfluss auf die Wahl der Operationstechnik haben. Zur Verfügung stehen herkömmliche „offene“ mikrochirurgische Operationstechniken mit Mikroskop und endoskopische Techniken. Die mikrochirurgische Operationstechnik bietet für BSV, bei denen der endoskopische Zugang aus technischen oder anatomischen Gründen limitiert ist, einen schonenden Zugangsweg [3, 7, 10–11, 15–16, 20, 27]. Insgesamt ergeben Operationen bei lumbalen BSV gute Ergebnisse, wobei die Fokussierung auf den Beinschmerz wesentlich zu sein scheint [1–3]. Die Rezidivrate wird in der Literatur mit 18–27 % angegeben [1–3].

Es besteht Übereinstimmung darüber, dass ein lumbaler (Massen-)Vorfall mit dem Auftreten einer Kaudasympomatik eine akute, notfallmäßige operative Therapie nach sich ziehen sollte. Insbesondere für eine bessere Erholung der vegetativen Funktionen (Blase, Darm und Potenz) ist ein möglichst kurzes Zeitfenster vom Auftreten der Symptome bis zur Operation von < 48 Stunden wichtig [1–3, 23]!

Die Wahl des operativen Verfahrens hängt im Wesentlichen von der Lokalisation des BSV ab und von der Erfahrung und Präferenz des jew. Wirbelsäulenchirurgen mit den unterschiedlichen Operationstechniken.

#### Interessenkonflikte:

Keine angegeben.

**Das Literaturverzeichnis zu diesem Beitrag finden Sie auf:**  
[www.online-oup.de](http://www.online-oup.de).

#### Korrespondenzadressen

Klinik für Orthopädie & Unfallchirurgie  
Klinikum Fichtelgebirge  
Schillerhain 1–8  
95615 Marktredwitz  
[unfallchirurgie@klinikum-fichtelgebirge.de](mailto:unfallchirurgie@klinikum-fichtelgebirge.de)



Foto: privat

**Dr. med. Inge Unterpaintner**



Foto: privat

**Prof. Dr. med. Alexander Schuh**  
Sektion für Muskuloskelettale  
Forschung