

G. Spahn<sup>1</sup>, G. O. Hofmann<sup>2</sup>, I. Dornacher<sup>3</sup>, V. Schmitt<sup>3</sup>, J. Jerosch<sup>4</sup>

# Arthroskopie bei der Gonarthrose

## *Arthroscopic treatment of knee osteoarthritis*

**Zusammenfassung:** Die Arthroskopie ist ein etabliertes Verfahren in der orthopädischen und unfallchirurgischen Praxis. Zur Behandlung der Gonarthrose sind verschiedene Prozeduren geeignet, die Symptome der Krankheit (wie Schmerzen und Funktionsminderung, insbesondere Bewegungseinschränkung) zu mindern. Das früher häufig geübte generelle Gelenkdebridement (Gelenktoilette) ist nicht zu empfehlen. Dagegen stellen symptomatische Gelenkpathologien (vor allem symptomatische Meniskusschäden, Gelenkblockaden durch freie Körper, Bandverkürzungen) eine ideale Indikation für diese Technik dar. Eine grundsätzliche Beeinflussung des Pathomechanismus ist zwar nicht zu erwarten, dennoch profitieren ca. 2/3 der Patienten mittelfristig von diesen Maßnahmen in Bezug auf Schmerzreduktion und Verbesserung der Lebensqualität.

**Schlüsselwörter:** Knie, Knorpel, Arthrose, Arthroskopie

### Zitierweise

Spahn G, Hofmann GO, Dornacher I, Schmitt V, Jerosch J. Arthroskopie bei der Gonarthrose. OUP 2015; 05: 264–275 DOI 10.3238/oup.2015.0264–0275

**Summary:** The arthroscopy is a well-established method in orthopaedic surgery. In case of knee OA some procedures are sufficient to address main symptoms as pain, loss of function or range of movement. Still a general and uncritical “joint-debridement” (housecleaning) without correlation to the patients’ symptoms is obsolete today. Against symptomatic pathologies can be addressed very sufficient: meniscus tears, loss of movements by loose bodies, ligament-sclerosis. In these pathologies arthroscopy is method of choice. About three-quarter of the patients have a significant for a middle-term time-interval. That means reduction of pain and improvement in quality of life. But the progress of the OA isn’t clearly to stop by these procedures.

**Keywords:** knee, cartilage, osteoarthritis, arthroscopy

### Citation

Spahn GO, Hofmann G, Dornacher I, Schmitt V, Jerosch J. Arthroscopic treatment of knee osteoarthritis. OUP 2015; 05: 264–275 DOI 10.3238/oup.2015.0264–0275

### Definition von Knorpelschaden und Gonarthrose

Die Degeneration des Kniegelenks (sog. Verschleiß) ist ein oft über Jahrzehnte verlaufender irreversibler Krankheitsprozess, in den alle Gewebe des Gelenks und auch die Strukturen um das Kniegelenk herum einbezogen sind. Wesentlicher Teil dieses Krankheitsprozesses ist natürlich die Schädigung des hyalinen Gelenkknorpels. Oftmals noch lange bevor irgendwelche Symptome (subjektive Beschwerden, klinische Befunde oder in der bildgebenden Diagnostik nachweisbare Veränderungen) bestehen, entstehen innerhalb der Matrix des Knorpels Veränderungen, die in ihrer Summation eine Umkehr von Anabolie in Richtung Katabolie bedingen. Infolgedessen ver-

liert der Gelenkknorpel seine biomechanische Resistenz. Diese als „Knorpel-Schaden“ arthroskopisch oder kernspintomografisch nachweisbaren Veränderungen verlaufen über Erweichung (Chondromalacia), oberflächliche Rissbildung, tiefe Rissbildung und können schließlich zum kompletten Knorpeldefekt führen. Bedingt durch die Mehrbelastung des normalerweise unter dem Knorpel liegenden subchondralen Knochens sintert dieser zusammen, infolgedessen verschmälert der Gelenkspalt, der Knochen sklerosiert und an den seitlichen Gelenkflächen entstehen Osteophyten. Die wesentliche pathophysiologische Kaskade mit den diagnostischen Nachweisverfahren und den potenziellen Therapieoptionen ist in Abbildung 1 aufgezeigt.

Definitionsgemäß ist eine Arthrose, so auch die Gonarthrose, dann anzunehmen, wenn solche oben beschriebenen, morphologischen Veränderungen Symptome erzeugen, die zunächst zu einer Gelenkfehlfunktion oder im weiteren Verlauf schließlich zu einem kompletten Gelenkversagen führen können, aber nicht unbedingt immer müssen. Im Allgemeinen wird der Schweregrad einer Arthrose anhand radiologischer Klassifikationen bestimmt (ROA = radiologische Osteoarthritis). Allerdings geben diese Klassifikationen nur einen unbestimmten Hinweis auf die Schwere der Veränderungen, keineswegs korrelieren diese im Einzelfall immer mit den jeweiligen, beim Patienten vorliegenden Funktionsstörungen [1].

<sup>1</sup> Praxisklinik für Unfallchirurgie und Orthopädie, Eisenach

<sup>2</sup> Universitätsklinikum Jena, Klinik für Unfall-, Hand- und Wiederherstellungschirurgie und BG-Klinik „Bergmannstr.“, Halle/S

<sup>3</sup> Zentrum für Rheumatologie, ATOS Klinik, Heidelberg

<sup>4</sup> Johanna-Etienne-Krankenhaus, Neuss

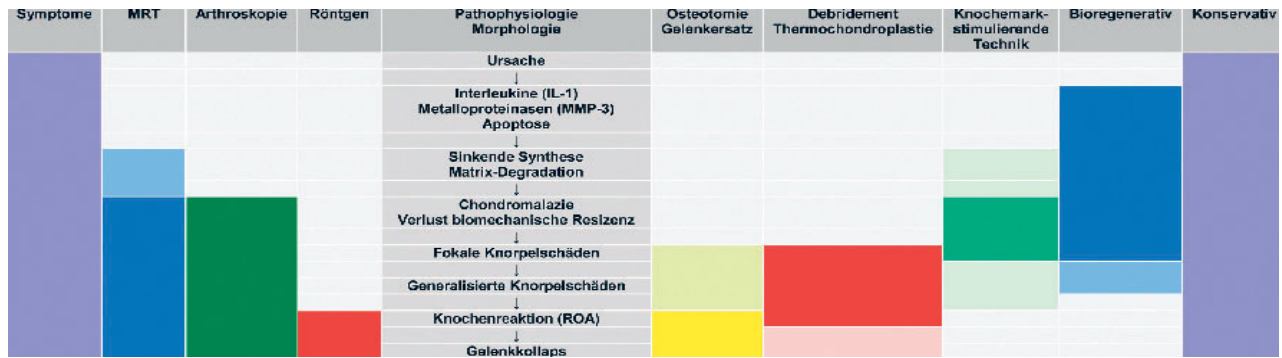


Abbildung 1 Diagnostik und Therapie in Bezug auf die Pathophysiologie.

Die Entscheidung, ab wann man bei dieser pathophysiologischen Kaskade von einer Arthrose sprechen sollte, ist daher völlig unscharf. Im Grunde genommen sind daher bereits ultrastrukturelle Veränderungen innerhalb der Knorpelmatrix, die sich mit herkömmlichen Mitteln überhaupt nicht nachweisen lassen, prinzipiell als beginnende Arthrose aufzufassen. Im Gegensatz dazu ist es nicht korrekt, bei Patienten, bei denen keinerlei behandlungsbedürftige Symptome bestehen (im Sinne einer Fehlfunktion bzw. eines Gelenkversagens), welche lediglich radiologische Zeichen eines Gelenkverschleißes aufweisen, von Arthrose zu sprechen. Insofern ist es überhaupt fraglich, inwieweit es möglich ist, die Thematik „Arthroskopie bei Gonarthrose“ fachlich korrekt abzubilden. Grundsätzlich lassen sich die einmal in Gang gekommenen degenerativen Veränderungen nicht sicher zurückbilden, sie lassen sich allenfalls aufhalten oder in ihrer Dynamik verlangsamen. Jegliche erforderliche Therapie innerhalb dieses Degenerationsprozesses hat sich daher in erster Linie an der subjektiven Symptomatik und den individuellen Ansprüchen des Patienten zu orientieren. Schweregradeinteilungen, seien sie durch die arthroskopischen Befunde, den Röntgenbefund oder die Kernspintomografie vorgegeben, können allenfalls gewisse Anhaltspunkte für eine „stadiengerechte Therapie“ geben.

### Arthroskopische Techniken und Anwendungen innerhalb der Arthrosetherapie

Da die Arthroskopie ein operatives Verfahren mit verschiedenen Optionen ist,

ist die Diskussion um eine „Arthroskopie bei Gonarthrose“ eigentlich falsch. Die Arthroskopie kann die verschiedensten technischen Prozeduren beinhalten, und diese, und nicht generell das Verfahren, müssen eingehend diskutiert werden (Tab. 1).

Da auch fokale Knorpelschäden im Grunde als Initialphase der Gonarthrose anzusehen sind, gehören auch die Behandlung derselben entsprechend den vorgegebenen Leitlinien zur Arthrosetherapie. Für solche Behandlungen sind heute begleitende arthroskopische Maßnahmen unerlässlich.

Dabei kommen knochenmark-stimulierende Techniken (anterograde oder retrograde Bohrung, Abrasion-schondroplastik oder die Mikrofrakturierung) für die Behandlung kleinerer Defekte (maximaler Durchmesser  $\leq 1,5$  cm zur Anwendung. Liegen größere Defekte vor, so stellen heute bioregenerative Techniken wie die autologe Chondrozyten-Transplantation (ACT) oder zellfreie Verfahren bei jüngeren Patienten sehr gute Methoden dar [2].

### Diagnostische Arthroskopie, Lavage

Über viele Jahrzehnte hinweg war die Arthroskopie im Wesentlichen eine diagnostische Methode. Bezüglich der Aussagekraft bei der Beurteilung von Knorpel und Menisken war sie dem früheren konkurrierenden Verfahren, der Arthrografie, weit überlegen. Dies änderte sich Ende der 80er Jahre des vergangenen Jahrhunderts. Mit der zunehmenden Etablierung der Kernspintomografie verlor die Arthroskopie ihre Bedeutung als „Diagnostikum der Wahl“.

Etwa zeitgleich wurde die Arthroskopie durch direkte Sicht durch die Einführung von Video-Endoskopie-Ketten abgelöst, wodurch es möglich wurde, eine Vielzahl von Operationen im Gelenk minimalinvasiv, ohne Arthrotomie, durchzuführen.

Die Durchführung einer Arthroskopie als invasive Maßnahme ist unter diagnostischer Intention heute nur noch die Ausnahme. Allerdings ist für bestimmte Fragestellungen die Arthroskopie dem Konkurrenzverfahren Kernspintomografie in einigen Punkten weit überlegen. Durch die Möglichkeit, die intraartikulären Strukturen mit dem Tasthaken zu untersuchen und damit die mechanischen Eigenschaften (Stabilität von Knorpelflächen, Meniskus, Bandapparat) zu beurteilen oder aber unklare Blockaden zu ermitteln, hat sie auch heute unter bestimmten Umständen als diagnostische Methode ihre Berechtigung. Bezüglich der erforderlichen Kernspintomografie vor einem arthroskopischen Eingriff muss eingeschränkt werden, dass diese nicht in jedem Fall erforderlich ist. Liegt z.B. bei einem Patienten anamnestisch und klinisch ein behandlungsbedürftiger Meniskusschaden (Gelenkblockade) vor, so stellt die Arthroskopie die Methode der Wahl dar und eine zusätzliche MRT ist nicht erforderlich. Des Weiteren muss bezüglich der diagnostischen Validität der Kernspintomografie eingeschränkt werden, dass sie keineswegs trotz der vielen verschiedenen Schnittbilder in der Lage ist, alle Gelenkpathologien unbedingt klinisch relevant abzubilden. Gerade die Kernspintomografie hängt bezüglich ihrer Aussagekraft zudem erheblich von der verwendeten Technik und der Erfahrung des Untersuchers ab.

Operative Maßnahme	Beurteilung
<b>Diagnostische Arthroskopie</b>	Grundsätzlich bei der Behandlung der Gonarthrose nicht erforderlich; empfehlenswert jedoch als Begleiteingriff im Rahmen einer Umstellungsosteotomie oder einer Schlittendoprothese zur Beurteilung des Gelenkstatus.
<b>Arthroskopische Gelenkrevision (OPS 5–810)</b>	
Gelenkspülung mit Drainage, aseptisch	Für die Behandlung der Gonarthrose nicht empfehlenswert. Der Lavage-Effekt ist eher als eine unerwünschte Nebenwirkung der Arthroskopie zu betrachten.
Gelenkspülung mit Drainage, aseptisch	Bei Infektionen des Kniegelenks, auch bei Vorliegen einer Gonarthrose die „Methode der Wahl“.
Gelenkmobilisation (Arthrolyse)	Liegt eine hochgradige Einschränkung der Gelenkbeweglichkeit durch die eingetretene Insuffizienz vor, so ist eine Arthroselyse, die allein die intraartikuläre Pathologien adressiert, i.A. wenig erfolgversprechend. Sinnvoll kann sie sein bei postoperativen Einsteifungen, z.B. nach Arthroskopie, nach Infekten, ggf. auch nach Knieendoprothesen.
Entfernung von Osteosynthesematerial	Sinnvoll dann, wenn posttraumatische Zustände vorliegen
Entfernung freier Gelenkkörper	Sinnvolle Indikation bei freien Gelenkkörpern, die Blockaden im Kniegelenk hervorrufen
Entfernung periartikulärer Verkalkungen	Ist es im Rahmen der Gonarthrose bereits zu schweren periartikulären Verkalkungen der Weichteile und Sehnen gekommen, so verspricht diese Maßnahme i.d.R. wenig Erfolg. Mögliche Anwendung dieses Verfahrens kann dann bestehen, wenn eine Bursa-Verkalkung vorliegt, die eine entsprechende zuzuordnende Symptomatik erzeugt.
Einlegen eines Medikamententrägers	Sinnvoll im Rahmen der Infektsanierung, ansonsten nicht
Entfernen eines Medikamententrägers	Wenig sinnvolle Indikation
Resektion von Bandanteilen und Bandresten	Wenig sinnvolle Indikation
<b>Arthroskopische Operation an der Synovialis (OPS 5–811)</b>	
Resektion einer Plica synovialis	Wenig sinnvolle Indikation (Begründung im Text)
Resektion an einem Fettkörper (zum Beispiel Hoffa-Fettkörper)	Eine generelle Plicaresektion, unabhängig von der jeweiligen klinischen Symptomatik, ist kontraindiziert. Nur selten führen hypertrophe Schleimhautfalten zu Blockaden innerhalb des Gelenkspalts (Plicasyndrom), in diesem Falle ist eine gezielte Operation sinnvoll.
Synovektomie, partiell	Wenig sinnvolle Indikation (Begründung im Text)
Synovektomie, total	Wenig sinnvolle Indikation (Begründung im Text)
Elektrothermische Denervierung von Synovialis und Kapselgewebe	Wenig sinnvolle Indikation (Begründung im Text)
<b>Arthroskopische Operation am Gelenkknorpel an den Menisken (OPS 5–812)</b>	
Exzision von erkranktem Gewebe am Gelenkknorpel	Liegen partiell gelöste Knorpel-Flakes frei, die Anlass zu Blockaden geben können bzw. deren Lösung unmittelbar bevorsteht, so kann zur Vermeidung der Entstehung freier Gelenkkörper eine Entfernung mit einem geeigneten Instrument (cave shaver) unternommen werden.
Refixation eines osteochondralen Fragments	In frühen Stadien der Erkrankung unbedingt sinnvoll; bei manifester, schwererer und fortgeschrittener Arthrose eher nicht zu empfehlen.
Subchondrale Spongiosaplastik	Gelegentlich sinnvoll bei Vorliegen eines M. Ahlbäck bei jüngeren Patienten
Meniskusresektion, partiell	Bei entsprechender Symptomatik „Methode der Wahl“
Meniskusresektion, total	Bei entsprechender Symptomatik „Methode der Wahl“
Meniskusrefixation	Nur bei jüngeren Patienten gegebenenfalls zu empfehlen, bei manifester fortgeschrittener Arthrose kontraindiziert.
Entnahme eines Knorpeltransplantats	Bei frühen Stadien der Arthrose (fokaler Knorpelschaden) essenzieller Bestandteil der Therapie
Knorpeltransplantation	Bei frühen Stadien der Arthrose (fokaler Knorpelschaden) essenzieller Bestandteil der Therapie

Operative Maßnahme	Beurteilung
Implantation von in vitro hergestellten Gewebekulturen	Bei frühen Stadien der Arthrose (fokaler Knorpelschaden) essenzieller Bestandteil der Therapie
Implantation eines künstlichen Meniskus	Bei jüngeren Patienten kann auch bei fortgeschrittener Gonarthrose versucht werden, ein Meniskusimplantat einzubringen. Generell empfohlen werden kann dies aufgrund der momentanen Evidenzlage zwar nicht, hier sind einzelne Fallentscheidungen erforderlich.
Knorpelglättung (Chondroplastik)	Liegen partiell gelöste Knorpel-Flakes frei, die Anlass zu Blockaden geben können bzw. deren Lösung unmittelbar bevorsteht, so kann zur Vermeidung der Entstehung freier Gelenkkörper eine Entfernung mit einem geeigneten Instrument (cave shaver) unternommen werden.
Subchondrale Knocheneröffnung (z.B. nach Pridie, Mikrofrakturierung, Abrasionschondroplastik)	Bei frühen Stadien der Arthrose (fokaler Knorpelschaden) essenzieller Bestandteil der Therapie. Gelegentlich kann versucht werden, durch entsprechende Maßnahmen der Knocheneröffnung die subchondrale Sklerose zu durchbrechen, um damit eine Druckentlastung im darunter liegenden Knochenmarkkodem zu bewirken. Derzeit besteht jedoch für diese Maßnahme keine hinreichende Evidenz.
Autogene matrixinduzierte Chondrozytentransplantation	Bei frühen Stadien der Arthrose (fokaler Knorpelschaden) essenzieller Bestandteil der Therapie.
Resektion eines oder mehrerer Osteophyten	Sofern Osteophyten an exponierten Stellen liegen und mechanische Hindernisse darstellen, kann versucht werden, durch ihre Resektion die Gelenkbeweglichkeit zu verbessern. Prädilektionsstellen dafür sind Osteophyten innerhalb der Notch (Streckbehinderung) oder im Bereich von Patella, Femur und Tibia (Behinderung der Beugung). Bei diesen Maßnahmen ist jedoch zu bedenken, dass die Osteophyten oft als eine Art „Selbstheilung“ aufzufassen sind, die eine Druckminderung in der Gelenkfläche bewirken.
Arthroskopische Fixation und Plastik am Kapselbandapparat des Kniegelenks (OPS 5–813)	Die Rekonstruktion des Bandapparats des Kniegelenks (meist nach Verletzungen) ist nicht Bestandteil der Therapie der Gonarthrose. Allerdings können Verletzungen gelegentlich auch Patienten betreffen, bei denen bereits ein Arthroseprozess begonnen hat, eine Instabilität zu einer Arthrose geführt hat oder letzten Endes ein arthrotisches Gelenk als Hauptsymptom die Instabilität hat. Vor allem bei jüngeren Patienten ist hier gelegentlich auch bei vorliegenden klinischen und radiologischen Arthrosezeichen ein Bandersatz zu diskutieren. Alternativ kommt hier aber auch eine Umstellungsosteotomie in Betracht. Solche Operationen dürften jedoch insgesamt ausgesprochen selten erforderlich sein.
<b>Andere arthroskopische Operationen (OPS 5–819)</b>	
Durchtrennung eines Bands	Die arthrotischen Fehlstellungen führen zu Verkürzungen/Sklerosen des Bandapparats. Dadurch wird zum großen Teil die mit der Arthrose verbundene Bewegungseinschränkung im Gelenk mit bedingt. Eine gezielte, partielle Einkerbung solcher verkürzten Bänder stellt eine sehr gute Indikation im Rahmen der arthroskopischen Arthrosechirurgie dar: lateral Release, mediales oder laterales Kapsel-Release.
Debridement einer Sehne	Im Rahmen der Arthrose-Behandlung kaum indiziert.
Resektion eines Ganglions	Periartikuläre Zysten oder Ganglien (Meniskus-Ganglien, Baker-Zyste) können häufig eine erhebliche Symptomatik verursachen. Im Gegensatz zu den möglichen offenen Exstirpationen stellt eine vom Gelenkraum her vorgenommene Fensterung bzw. Ausräumung bei entsprechender Symptomatik eine sinnvolle Operationstechnik dar.

**Tabelle 1** Verschiedene Verfahren der Arthroskopie und potenzielle Anwendungsmöglichkeiten im Rahmen der Arthrosebehandlung. Von den verschiedenen operativen Möglichkeiten, die das Verfahren „Arthroskopie“ ermöglicht, kommen nur wenige sinnvolle Anwendungen im Rahmen der Behandlung der Gonarthrose überhaupt in Betracht.

Unabhängig von der jeweiligen Indikation zur Operation ist die Arthroskopie immer natürlich auch eine diagnostische Methode. Es gehört zum Standard, dass alle Gelenkkompartimente beim Eingriff inspiziert und gegebenenfalls mit dem Tasthaken überprüft werden, und dass dies sorgfältig im Operationsbericht zu dokumentieren ist.

Im Rahmen der Therapie der Gonarthrose ist die Arthroskopie als diagnostische Maßnahme unverzichtbar zur Umstellungsosteotomie oder Schlittendoprothese. Nur die Arthroskopie ermöglicht den sicheren Ausschluss von Kontraindikationen für diese Eingriffe: eine Instabilität im Bereich des Außenmeniskus, schwere, in der MRT nicht zu detektierende patellare und laterale

Knorpelschäden oder eine Bandinsuffizienz.

Bei der Arthroskopie ist die Auffüllung der Gelenkhöhle, die normalerweise bei Abwesenheit von Erguss nur ein virtueller Spaltraum ist, entweder durch Gas oder durch Spülflüssigkeit (Kochsalzlösung, Ringer-Laktat-Lösung, oder Zuckerlösungen) erforderlich. Heute erfolgt bei den arthroskopischen Opera-

tionen in der Regel unter Verwendung von druckgesteuerten Pumpen eine Flüssigkeitsauffüllung der Gelenke [3, 4].

Bereits in der Vor-Arthroskopie-Ära wurden Gelenkspülungen über eine Punktion des Kniegelenks (Nadel-Lavage) mit dem Ziel durchgeführt, den bei der Arthrose entstehenden Detritus und die in der Gelenkflüssigkeit enthaltenen Entzündungsmediatoren aus dem Gelenk zu entfernen. Dabei ist aber auch zu beachten, dass auch das arthrotische Gelenk ein ihm eigenes „Milieu intérieur“ aufweist, in dem auch potenziell symptommindernde Mediatoren (z.B. durch die Synovia vermehrt produzierte Hyaluronsäure) vorkommen. Diese selbstständigen Reparaturmechanismen werden durch das Auswaschen erheblich gestört, sodass heute die Lavage an sich eher ein unerwünschter Nebeneffekt der Arthroskopie ist, denn eine therapeutische Option.

Die Lavage hat zudem, wenn überhaupt, allenfalls einen kurzfristigen Effekt. Im Hinblick auf das potenzielle Risiko (Infekt) sollten sowohl die Nadel-Lavage als auch die alleinige arthroskopische Lavage nicht mehr durchgeführt werden [5].

### Housecleaning, Gelenktoilette, Debridement

Im Jahre 1942 stellte Magnusson [6] ein Verfahren vor, welches als „housecleaning“ des Gelenks bezeichnet wurde [7, 8]. Dazu wurden die Kniegelenke arthrotomiert und alle vorgefundenen Gelenkpathologien, die durch die Arthrose entstanden waren (Knorpelschäden, Osteophyten, Synovialitis, Meniskusrisse, freie Gelenkkörper) entfernt, um wieder ein „normales Gelenk“ herzustellen. Im deutschsprachigen Raum hat sich für diese Form des Eingriffs der Begriff der „Gelenktoilette“ eingebürgert. Mit Entwicklung der Video-Arthroskopie Ende der 90er Jahre des vergangenen Jahrhunderts wurden diese „Debridements“ dann zunehmend und in größerer Zahl endoskopisch durchgeführt. Oftmals wurden bei diesem Eingriff ungezielt alle möglichen, erreichbaren Pathologien adressiert, jedoch oftmals ohne Bezug zur jeweiligen Symptomatik des Patienten.

Solche ungezielten Debridements gelten heute allgemein als obsolet. Ein

arthroskopisches Gelenkdebridement hat sich immer auf die konkrete Klinik des Patienten zu beziehen und alle Maßnahmen im Gelenk sollten befundbezogen therapiert werden.

### Knorpeldebridement

Der für die Entstehung der Arthrose hauptsächlich verantwortliche Pathomechanismus ist zweifelsohne die Schädigung des hyalinen Gelenkknorpels. Bedingt durch Störungen innerhalb der Knorpelmatrix (Abb. 1) kommt es zunächst zur Erweichung. Diese Schäden werden arthroskopisch häufig als „initialer Knorpelschaden“ beschrieben, stellen jedoch in der pathophysiologischen Kaskade bereits einen Spätschaden dar. Spahn et al. [9] konnten zeigen, dass bereits bei vorliegender Chondromalazie die biomechanische Stressresistenz des erweichten Knorpels um ca. die Hälfte reduziert ist. Bereits unter normaler Belastung kann dieser Knorpel dann reißen und im weiteren Verlauf entstehen vor allem innerhalb der Belastungszonen des Gelenks zunächst fokale, später generalisierte Knorpeldefekte. Die einzelnen Stadien dieser Knorpelschäden können durch verschiedene Klassifikationen deskriptiv unterteilt werden. Die heute am meisten verwendete Klassifikation basiert auf den Empfehlungen der ICRS (International Cartilage Repair Society) [10]. Diese verschiedenen Stadien der Knorpelschädigung können, sofern sie begrenzt lokalisiert sind, durch verschiedene Maßnahmen der Bioregeneration therapiert werden. Im Rahmen der arthroskopischen Behandlung der Gonarthrose stellt sich hier die Frage, wie man mit schwereren Knorpelschäden umgehen soll, etwa

- Grad III = grobschollige Aufbrüche, die den subchondralen Knochen erreichen und teilweise gelöste Flakes aufweisen,
- Grad IV = kompletter Defekt; Knorpelglätze.

Eine generelle Empfehlung kann an dieser Stelle nicht abgegeben werden, da die Evidenzlage nicht klar ist.

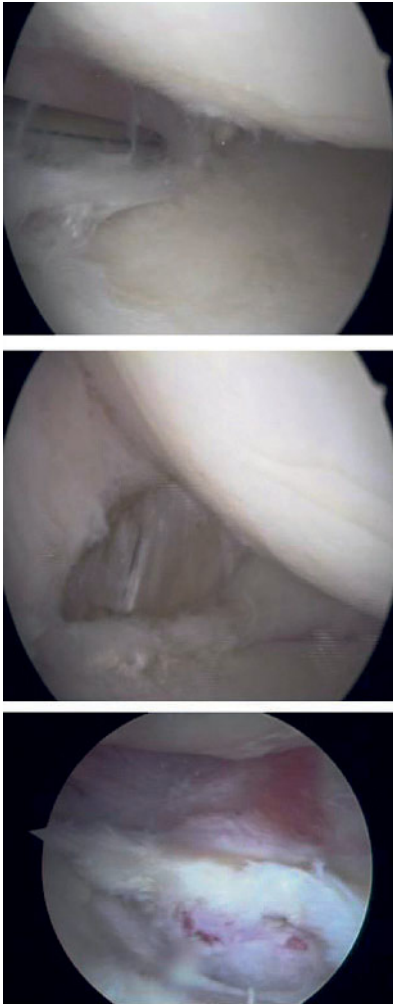
Lange Zeit erfolgte bei Grad III eine mechanische Glättung, meist unter Verwendung motorgetriebener Shaver-Systeme. Die Intentionen für diese Maßnahme sind folgende:

- Schaffung einer glatten Gelenkfläche, um so die Reibungseigenschaften (Krepitus) innerhalb der Gelenkflächen zu verbessern
- Schaffung stabiler Defektränder, um so einem weiteren Abreißen der noch vorhandenen Knorpelfläche vorzubeugen
- Entfernung teilweise gelöster, instabiler Flakes zur Vermeidung freier Gelenkkörper und zur Reduktion der Synovitis chondrodedrica.

Eine unkritische und zu aggressive Verwendung des Shavers kann zu einer tiefen Schädigung des noch vorhandenen Restknorpels führen [11]. Daher ist darauf zu achten, das Instrument möglichst nur im sog. „no contact modus“ über die Gelenkfläche zu führen und allenfalls gelöste oberflächliche Fragmente zu entfernen. Eine Anwendung des Schemas in tiefere Schichten des noch vorhandenen Restknorpels ist kontraindiziert. In einer rasterelektronenmikroskopischen Untersuchung konnten Spahn et al. [12, 13] nachweisen, dass die unkontrollierte Anwendung dieser Instrumente zu einer schweren Schädigung innerhalb des Kollagengerüsts im Knorpel führt. In weiteren Untersuchungen konnte zudem nachgewiesen werden, dass das Verfahren temperaturkontrollierter RF-Behandlung (begrenzt auf maximale Temperaturen von 48–52 °C) der Knorpeloberfläche wesentlich schonender und wesentlich effektiver ist und ein besseres Outcome liefert [14].

Eine Verbesserung der Gleiteigenschaften des Knorpels ist jedoch durch keine der beschriebenen Maßnahmen möglich. Intakter Knorpel hat eine nahezu ideal glatte Oberfläche mit einem Reibungskoeffizienten von  $10^{-3}$ , der einer Schlittenkufe auf Eis entspricht. Selbst bei schwergeschädigtem Knorpel kommt es zu keiner signifikanten Erhöhung des Reibungskoeffizienten [15, 16].

Während fokale, komplette Knorpeldefekte bei noch nicht sehr weit fortgeschrittener Arthrose relativ gut therapierbar sind, ergibt sich bei fortgeschrittenem Befund die Frage, wie man im Einzelfall damit umgehen sollte. Bioregenerative Technologien kommen hier in den meisten Fällen zu spät. In einer eigenen Fallserie konnten wir jedoch erfahren, dass gerade bei ausgedehnten sklerosierten Defekten im Be-



**Abbildung 2** Arthroskopische Behandlung eines medialen Knorpel-Meniskusschadens bei einer Gonarthrose Kellgren-Lawrence Grad II.

reich der Tibia, eine begrenzte Mikrofrakturierung mit Eröffnung des darunter liegenden Markraums/Ödems dazu führt, dass die Ruhe- und Nachtschmerzen beim Arthrosepatienten deutlich reduziert werden können.

### Behandlung des degenerativen Meniskusschadens

Auch der Meniskus unterliegt Degenerationsprozessen. In ca. 60–80 % sind degenerativ bedingte Schäden am Meniskus auch mit Knorpelschäden bzw. einer radiologisch nachweisbaren Gonarthrose assoziiert. Damit muss der Meniskusschaden als wesentlicher weiterer Teilaspekt in der Pathophysiologie der Gonarthrose aufgefasst werden.

Im Gegensatz zum traumatischen Riss entstehen innerhalb des Meniskuskörpers zunächst nur in der Kernspintomografie nachweisbare Zysten. In diesem Bereich, der i.d.R. am Übergang am dem Gelenkinneren zugewandten Drittel liegt, entsteht ein *locus minoris resistentiae*, von welchem unter mechanischer Belastung schließlich eine Desintegration im Sinne eines degenerativen Risschadens einsetzen kann. Die Folge des Meniskusrisses ist die vollständige oder teilweise Blockierung des Kniegelenks, die sich durch klinische Provokationstests (Meniskuszeichen nach Steinmann, McMurray, Böhler usw.) auch ohne eine zusätzliche Kernspintomografie mit hoher Sensitivität und Spezifität nachweisen lässt [17, 18]. Solche symptomatischen Meniskusschäden lassen sich i.d.R. sehr gut arthroskopisch durch partielle Resektion therapieren. Hier wird heute die Arthroskopie als Methode der Wahl angesehen. Ist die Meniskusschädigung mit typischer klinischer Symptomatik assoziiert, so kann auch bei höhergradiger Arthrose eine arthroskopische Resektion sinnvoll sein.

Dabei ist hervorzuheben, dass die Indikation allein aufgrund klinischer Symptome der Meniskusschädigung keineswegs aufgrund kernspintomografischer Befunde gestellt wird. Ebenso fragwürdig ist es, im Rahmen eines ungezielten arthroskopischen Debridement degenerativ bedingte Auffaserungen des Meniskus (Horizontalruptur, „Fischmaul“) Resektionen durchzuführen.

Verbleiben auch nach durchgeführter Arthroskopie persistierende meniskustypische Beschwerden, so ist dies in erster Linie auf zu sparsame oder auf eine inkomplette Resektion zurückzuführen.

### Entfernung freier Gelenkkörper und Abtragung von mechanisch störenden Osteophyten

Freie Gelenkkörper können auf unterschiedliche Weise entstehen. Im Rahmen der Osteochondrosis dissecans kommt es gelegentlich zur kompletten Lösung des Dissekats (Gelenkmaus und verbleibendes Mausbett). Im Verlauf der Gonarthrose hingegen lösen sich gelegentlich kleinere freie Flakes, die im Gelenkraum flottieren. Dadurch, dass diese noch hyalinen Gelenkknorpel enthal-


ten, werden diese durch die Synovialflüssigkeit ernährt und können an Größe zunehmen. Schließlich können sich auch einmal Osteophyten ablösen und in das Gelenkcavum gelangen. Unabhängig von der Genese der Entstehung der freien Gelenkkörper verursachen diese, so sie zwischen die Gelenkflächen geraten, Blockaden und können einen zusätzlichen synovialen Reizzustand im Gelenk erzeugen. Freie Gelenkkörper lassen sich in den meisten Fällen bereits in einer Röntgenaufnahme, aber natürlich auch in der Kernspintomografie, nachweisen. Sofern sie symptomatisch sind, ist hier ebenso wie beim Meniskusschaden auch bei höhergradigen Arthrosen die arthroskopische Entfernung Methode der Wahl.

Osteophyten sind radiologisches Leitsymptom der Gonarthrose und Ausdruck einer fortgeschrittenen Degeneration im Gelenk. Sie entstehen im Rahmen der Arthroseentwicklung in der Regel als der Gelenkfläche angrenzende Appositions-Osteophyten, welche von Traktions-Osteophyten innerhalb von Sehnen- und Bandansätzen abzugrenzen sind. Diese Appositions-Osteophyten sind Folge des durch den Knorpelverlust erhöhten Drucks auf den subchondralen Knochen. Der Knochen sintert sklerotisch zusammen und wird an den Rändern ausgewalzt. Durch die Vergrößerung der Gelenkfläche stellt dies eine Art Reparaturmechanismus dar. Daher ist die Indikation zu einer etwaigen Abtragung solcher Osteophyten ausgesprochen streng zu stellen. Allerdings kann es vorkommen, dass Osteophyten selbst eine mechanische Kompromittierung der Beweglichkeit des Gelenks erzeugen. Dies ist gelegentlich im Bereich der Trochlea-patellar Osteophyten oder bei dorsal im Bereich der Tibia gelegenen Osteophyten zu beobachten. Liegen solche Symptome vor, so kann diese mechanische Behinderung durch die Beseitigung dieser Osteophyten oft gut behoben werden (Abb. 2).

### Synovektomie

#### Funktion der Gelenkkapsel

Die Gelenkkapsel hat einen 2-schichtigen Aufbau. Die Membrana fibrosa als eigentliche Kapsel bildet den Abschluss



**Abbildung 3** Klinische und mikroskopische Ergussdiagnostik: **a)** klarer, nicht entzündlicher Gelenkerguss **b)** trübes Gelenkpunktat bei aktiver rheumatoider Arthritis **c)** leukozytenreiches Punktat mit phagozytierten Natriumuratkristallen bei Gicht **d)** leukozytenreiches Punktat mit phagozytierten CPPD-Kristallen bei Pseudogicht (Polarisationsmikroskopie).

des Gelenks und dient als Insertion für die Bänder.

Der Innenraum des Gelenks ist durch die Membrana synovialis ausgekleidet. Bei Letzterer handelt es sich um ein mehrschichtiges Epithelgewebe

mit zur Gelenkinnenseite auslaufenden Mikrozotten, die die Oberfläche vergrößern. Diese ist über Kapillaren, die bis in die Zotten hineinreichen, gut durchblutet. Die Zellen (Synoviozyt) dieses Gewebes entstehen aus undifferenzierten mesenchymalen Stammzellen. Dabei sind grundsätzlich 2 verschiedene Zelltypen zu unterscheiden:

**Typ A** Diese Zellen ähneln Makrophagen und haben Bedeutung bei der Beseitigung von Stoffwechselprodukten, aber auch von pathologischen Detritus (Synovitis chondrodetrítica; Abrieb-Synovitis bei Endoprothesen; Gelenkinfekt). In Abhängigkeit vom jeweiligen Zustand des Gelenks machen diese Zellen in der Regel nur 5–10 % aus, können aber bei bestimmten pathologischen Prozessen wesentlich häufiger vorkommen.

**Typ B** Diese Zellen machen ca. 60–65 % der Zellen innerhalb der Membrana synovialis aus. Ihre Funktion besteht vor allem in der Produktion der synovialen Gelenkflüssigkeit mit ihren wesentlichen Bestandteilen Hyaluronsäure, Fetttropfen, Proteinen wie Albumin und Globulin, Glukose und Mucin.

**Intermediärzellen** Zusätzlich existieren innerhalb der Schleimhaut Zellen, die weder dem einen noch dem anderen Typ zuzuordnen sind. Über die Funktion dieser Intermediärzellen ist bislang nur wenig bekannt.

Die synoviale Gelenkflüssigkeit wiederum erfüllt 2 wesentliche Funktionen. Auf der einen Seite bildet sie einen hochviskosen Schmierfilm zwischen den korrespondierenden Gelenkflächen und ermöglicht eine nahezu reibungslose Bewegung. Da der hyaline Gelenkknorpel avaskulär ist und eine Durchblutung aus den subchondralen Knochen allenfalls bis in den Bereich der Anheftungsstelle (tide mark) erfolgt, besteht die zweite wesentliche biologische Funktion in der Versorgung des Knorpels mit Nährstoffen und Sauerstoff sowie dem Abtransport der Stoffwechselprodukte.

Der hyaline Knorpel ist avaskulär und anerval. Die Blutversorgung über die Gefäße des subchondralen Knorpels ist, wenn sie beim Erwachsenen überhaupt stattfindet, zu vernachlässigen. Ein Beleg dafür ist beispielsweise der weitgehende Erhalt des hyalinen Knorpels bei der Osteochondrosis disse-

cans. Der hyaline Knorpel bleibt hier lange Zeit vital, auch wenn der subchondrale Knochen im Rahmen der Demarkation bereits vollständig von der Blutzirkulation abgeschnitten ist.

Die Versorgung der Knorpelmatrix im adulten Knorpel erfolgt weitgehend über die Diffusion aus der Synovialflüssigkeit, die als Ultrafiltrat aus der Synovia aufzufassen ist. Alle Nährstoffe für den Chondrozyten müssen die Barrieren Synovia, Synovialflüssigkeit, Knorpeloberfläche, Knorpelmatrix und Chondrocytenmembran passieren. Auf der Oberfläche der Knorpeloberfläche existieren kleine Poren, die eine Größe von ~ 6 nm haben, durch die die Nährstoffe und in Wasser gelöster Sauerstoff aus der Synovialflüssigkeit in die Matrix gelangt. Verstärkt durch den Durchwolkungseffekt bei der Gelenkbewegung werden diese Nährstoffe in den Knorpel hinein gepresst. Da diese Porengröße nur Moleküle kleinerer und mittlerer Dimension passieren lässt, ist der Knorpel auf die Eigensynthese nahezu aller Matrixbestandteile angewiesen. Durch den langen Diffusionsweg ist auch die Sauerstoffversorgung relativ spärlich, die Sauerstoffspannung im Knorpel beträgt nur ca. 1 %. Dadurch muss der Gesamtmetabolismus des Knorpels als vorwiegend anaerob eingestuft werden [16].

Die Gelenkkapsel hat aber noch eine andere sehr wesentliche Funktion, sie ist hauptsächlich verantwortlich für die neuropsychologische Steuerung des Gelenks.

In der Schicht zwischen der Membrana fibrosum et synovialis liegen zahlreiche Mechanorezeptoren: Ruffini-Körperchen (langsam adaptierende Dehnungsrezeptoren), Vater-Pacini-Körperchen (Vibrationsempfindungen) und Golgi-Apparat (Tiefensensibilität). Zudem befinden sich hier zahlreiche Schmerzrezeptoren (Nozizeptoren).

## Stadien der Synovialitis; Ergussdiagnostik

### Stadien der Synovialitis

Gesunde Gelenkschleimhaut ist glatt, nahezu weiß bis leicht gelblich und weist vereinzelt durchschimmernde Kapillaren auf. Morphologische Veränderungen sind immer als potenziell patho-

logisch einzustufen. Die meisten Erkrankungen der Synovia gehen mit Ergussbildung einher.

Ein Reizerguss eines Gelenks darf nur dann diagnostiziert werden, wenn andere pathologische Veränderungen, wie unten aufgeführt, sicher ausgeschlossen sind.

Exemplarisch werden verschiedene Erkrankungen der Gelenkschleimhaut anhand der Infektstadien nach Gächter dargestellt:

**Grad I:** Hyperämie, erhöhte Vulnerabilität, petechiale Blutungen

**Grad II:** Fibrineinlagerungen, beginnende Zotten-Hypertrophie, trüb-eitriger Erguss

**Grad III:** Ausgeprägte villöse, hypertrophe Synovialitis, putrider Erguss, Badeschwamm-artige Obligation des gesamten Gelenkraums durch nekrotisches Gewebe und Fibrin.

### Ergussdiagnostik

Die Beurteilung des Ergusses ist zur Abklärung unklarer Arthropathien ein zentraler diagnostischer Baustein (Abb. 3).

Hierbei wird die Synovialflüssigkeit makroskopisch beurteilt (klar = unauffällig, trüb = entzündlicher Erguss, eitrig = Hinweis auf bakteriellen oder hochentzündlichen/leukozytenreichen Erguss).

Im Weiteren erfolgt die Viskositätsmessung durch Abtropfen von der Kanüle. Die Viskosität nimmt mit dem Grad der Entzündung ab. Die normale Viskosität ist honigartig und wird maßgeblich von der in der Gelenkflüssigkeit enthaltenen Hyaluronsäure bestimmt. In der letzten Zeit werden zunehmend auch Teststreifen für einen Schnelltest (verminderte Glukose und erhöhte Leukozyten-Transferase) zur Effektdiagnostik verwandt. Eine endgültige Aussage zur Validität dieses Verfahrens steht jedoch bislang aus.

Durch die Bestimmung der Leukozytenzahl im frischen Punktat, z.B. mittels Bürker-Zählkammer, kann zwischen nicht entzündlichem Erguss (Arthrose, Trauma: Leukozytenzahl < 1000/µl), entzündlichem Erguss (rheumatoide Arthritis, Gicht und anderen entzündlichen Arthritiden: Leukozyten 2000–50000/µl) und infektiösem Erguss (septische Arthritis: Leukozytenzahl meist > 50000/µl) unterschieden werden.

Ein hämorrhagischer Erguss kann u.a. iatrogen, durch Trauma, genuine Blutungen, villonoduläre Synovialitis, Gelenkfremdkörper, Gicht, Antikoagulantientherapie und selten durch Arthrose bedingt sein.

V.a. bei einem infektiösen Gelenkerguss muss mikrobiologisch ein Grampräparat und eine allgemein-bakteriologische Untersuchung mittels Kultur angefordert werden. Des Weiteren kann eine PCR-Untersuchung, z.B. auf Borrelien und Chlamydien, erfolgen. Die Untersuchung des Gelenkergusses mittels Polarisationsmikroskopie ermöglicht den Nachweis von Kristallen. Natriumuratkristalle sind bei Gicht, Kalziumpyrophosphat-Dihydrat/ CPPD-Kristalle bei Pseudogicht zu erkennen.

### Primäre Synovialerkrankungen

Eine Reihe von primären Erkrankungen der Synovia bewirkt eine Entzündung und Destruktion innerhalb des Gelenks, vor allem des hyalinen Gelenkknorpels. Infolge solcher Erkrankungen kann es sekundär zu einer Arthrose kommen (Tab. 2). Die Behandlung solcher, oft entzündlicher Erkrankungen, ist hier nicht originäre Aufgabe des Gelenkchirurgen, sondern hat in enger Absprache mit Internisten/Rheumatologen, Dermatologen, Pathologen, Strahlentherapeuten, Nuklearmedizinern, Onkologen im Sinne einer interdisziplinären Konferenz zu erfolgen. Im Rahmen des therapeutischen Gesamtkonzepts kann hier bei einigen Erkrankungen eine arthroskopische Synovektomie des Gelenks sinnvoll sein, um einer sekundären Arthrose zu begegnen [17].

### Sekundäre Synovitis bei Arthrose (Synovitis chondroderitica)

Die mit der zunehmenden Knorpelschädigung bei der Gonarthrose entstehende Freisetzung von Knorpelfragmenten und Detritus in das Gelenk führt zu einer Einlagerung in die Synovia. Kleinere Partikel können durch die Typ A-Zellen (Makrophagen) sicherlich noch beseitigt werden, größere Partikel, insbesondere bei Massenanstieg, lagern sich schließlich in der Gelenkschleimhaut

ein. Infolgedessen entsteht eine sekundäre reaktive Synovitis, die Synovitis chondroderitica. Solange die Gelenkschleimhaut noch weitgehend vital ist, kommt es zur Ausbildung eines Gelenkergusses, aber auch damit verbundenen Schmerzen (aktivierte Gonarthrose). Leichtere, die Beweglichkeit des Gelenks kaum oder nicht beeinträchtigende Ergussbildungen sollten belassen werden. Bei ihnen handelt es sich um eine Art Abwehrmechanismus des Gelenks.

Eine komplette Synovektomie bei vorliegender Synovitis chondroderitica sollte nur in Ausnahmefällen erfolgen. Zum einen deshalb, weil die Gelenkschleimhaut eine außerordentlich hohe Regenerationsfähigkeit hat und sich die Synovia innerhalb kurzer Zeit regenerieren kann. Lediglich bei der Arthroskopie zufällig gefundene größere Detritus-Nester sollten vorsichtig entfernt werden. Außerdem ist zu beachten, dass durch die Synovektomie auch die darunter liegende Gelenkkapsel alteriert wird. Da hier zahlreiche Mechanorezeptoren liegen, besteht die Gefahr, die ohnehin gestörte propriozeptive Steuerung des Gelenks durch diese Manipulation zusätzlich zu schädigen.

### Band-Release, Denervierung

Durch arthrosebedingte Fehlstellungen (Varus, Valgus, patellare Fehlstellung) werden die Bänder des Gelenks unterschiedlich beansprucht. Auf der der Fehlstellung abgewandten Seite kann es zu einer Insuffizienz und auf der der Fehlstellung zugewandten Seite zu einer Verkürzung (Schrumpfung) des jeweiligen Bands kommen. Diese Veränderungen bedingen die im Rahmen der Arthrose auftretenden Bewegungseinschränkungen mit. Liegen solche vor, so kann durch ein gezieltes Einkerbieren der verkürzten Ligamente (Release) oftmals die Beweglichkeit und damit auch die Funktion des Gelenks verbessert werden [19].

Gelegentlich wurde versucht, die arthrosebedingten Schmerzen zu vermindern, indem periartikuläre Denervierungen vorgenommen wurden. Die Intention für diese Maßnahmen bestand darin, die innerhalb der Synovia und der Bänder verlaufenden sensiblen Nervenbahnen zu durchtrennen und damit die



	Pathologie/Befund	Therapie	Empfehlung zur Synovektomie
<b>Metabolische Erkrankungen</b>			
Gicht	Kalkspritzerartige Kristall-Auflagerungen auf der Synovia und dem Knorpel. Beim akuten Gichtanfall trüber Gelenkerguss mit nachweisbaren Kristallen	Im Anfall: NSAR, Glucocorticoide, Colchicum, physikalische Therapie	Nein
Chondrokalzinose	Die Akkumulation von Kalziumpyrophosphat im Gelenkknorpel und sekundär in der Synovia führt als Pseudo-Gicht zu einem klinisch ähnlichen Bild wie die echte Gicht.	Im Anfall: NSAR, Glucocorticoide, Colchicum, physikalische Therapie Bei sekundärer C.: Behandlung der Grunderkrankung	Nein
Speicherkrankheiten	Eine Reihe von Speicherkrankheiten (z.B. Hämochromatose, Ochronose) können auch die Synovia betreffen.	Hämochromatose: symptomatisch NSAR, Aderlass-therapie (Ziel: Normalisierung des Serumferritins)	Nein
<b>Entzündliche Erkrankungen</b>			
Bakterieller Infekt	Darstellung der einzelnen Infektstadien nach Gächter s. Text.	Antibiotische Therapie, arthroskopische Spülung, ggf. Spül-Saug-Drainage, physikalische Therapie	Methode der Wahl!
Spezifische Infektionen (Tuberkulose, Lues, Gonorrhoe)	Abgesehen von der Gelenk-TBC (käsig Nekrosen der Synovia) ist die Synoviomorphologie bei spez. Infektionen nicht richtungsweisend. Diese werden durch bakteriologische Diagnostik gesichert.	Antibiotische Therapie	Nein
Lyme-Borreliose	Unspezifische Synovialitis	Antibiotische Therapie, NSAR, ggf. Glucocorticoide	Nein
Rheumatoide Arthritis	In der Frühphase zeigen sich Schleimhautveränderungen, wie sie auch bei einer Infektion vorkommen können; im Verlauf Schleimhaut mit Fibrinauflagerungen und Zottenbildung und konsekutiver Destruktion des Gelenkknorpels.	NSAR, Glucocorticoide, Basistherapeutika (DMARD's), ggf. Biologika	Gegebenenfalls ja, nachfolgend Radiosynoviorthese (RSO)
Arthritis psoriatica	Neben den typischen Hautveränderungen ausgeprägte, oft obliterierende, dunkel-pigmentierte Synovitis. In aktiven Phasen häufig ausgeprägte Ergussbildung verbunden mit erheblichem Krankheitsgefühl.	NSAR, Basistherapeutika (DMARD's), ggf. Biologika, ev. Glucocorticoide Therapie interdisziplinär mit Dermatologen	Gegebenenfalls ja, nachfolgend Radiosynoviorthese (RSO)
<b>Tumoren und tumorähnliche Erkrankungen</b>			
Pigmentierte villonoduläre Synovialitis (PVS)	Gelb-bräunliche Verfärbung der Synovia. Ausgesprochene Hypertrophie der Schleimhaut, diese kann den gesamten Gelenkraum ausmauern.		Empfohlen. Nachfolgend zusätzliche RSO
Synoviale Chondromatose	Unspezifische Synovitis. Charakteristisch ist die Entstehung unzähliger freier Gelenkkörper.		Arthroskopie mit Entfernung möglichst aller freien Körper, zusätzlich totale Synovektomie mit nachfolgender RSO
Synoviale Lipomatose	Unspezifische Lipombildungen, die oft nur zufällig durch die Arthroskopie bemerkt werden. Liegen größere Lipome vor, so können diese als Lipoma aboreszens zur mechanischen Kompromittierung des Gelenks führen.		Mechanisch störende Tumoren sollten offen entfernt werden. Synovektomie nicht empfohlen.
Synoviale Angiomatose	Kavernöse Erweiterungen der synovialen Plexus. Häufig mit rezidivierendem Hämarthros assoziiert.		Treten gehäuft Blutungen auf, so kann versucht werden, die Blutungs-herde zu koagulieren. Eine generelle Synovektomie wird nicht empfohlen.
Malignes Synovialom	Samtartige, den gesamten Gelenkraum ausfüllende Synovitis mit vulnerabler Schleimhaut. Häufig massive Ergussbildung, gelegentliche Zufallsdiagnose.	Behandlung nach onkologischen Richtlinien	Biopsie zur Diagnosesicherung, Synovektomie als alleinige Maßnahme unzureichend

**Tabelle 2** Erkrankungen der Synovia und Indikationen zu einer möglichen arthroskopischen Therapie.

Schmerzleitung zu unterbinden. Solche Denervierungen wurden vor allem parapatellar, aber auch im Bereich des medialen und lateralen Kompartiments beschrieben. Aus der Endoprothetik weiß man, diese Therapieoption erfüllt nicht die Erwartungen in Bezug auf eine Schmerzausschaltung und sollte daher auch im Hinblick auf die zusätzliche Kompromittierung der neurophysiologischen Steuerung (s. Abschnitt Synovektomie) nicht mehr durchgeführt werden.

### Arthroskopie bei Knieendoprothesen

Trotz der enormen Fortschritte im Bereich der Knieendoprothetik in den letzten Jahrzehnten gibt es eine Reihe von Patienten, die trotz erfolgreich verlaufender Operation (und hiermit ist in erster Linie die korrekte Implantation gemeint) über Schmerzen und persistierende Bewegungseinschränkungen klagen. Bei solchen komplizierten Verläufen müssen natürlich in erster Linie alle Umstände (Infekt, Lockerung, Fehllageposition der Prothese) genauestens analysiert werden. In seltenen Fällen, insbesondere dann, wenn eine intraartikuläre Pathologie (Adhäsionen, Kapselband-Verkürzung, Pseudomenisci) wahrscheinlich sind, kann auch hier der Versuch unternommen werden, arthroskopisch zu therapieren. Ebenso werden erfolgreiche Behandlungen von frühen Infektionen beschrieben. Weiterhin kann versucht werden im Falle einer abriebbedingten Synovitis eine Synovektomie durchzuführen. Insgesamt ist diese Indikation jedoch selten gegeben. Zudem sollte sie nur von ausgesprochen erfahrenen Operateuren durchgeführt werden. Der Eingriff ist technisch ausgesprochen anspruchsvoll, da die Arthroskopie zu Spiegelreflexen (ähnlich wie in einem Spiegelsaal) führt, die eine Orientierung im Gelenk erschweren. Grundsätzlich haben solche Manipulationen sehr vorsichtig zu erfolgen, um die Oberflächen der Implantate nicht zu beschädigen. Bei korrekter Indikation zu diesem Eingriff können oft erstaunlich gute Ergebnisse erzielt werden und in einigen Fällen auch frühzeitige Wechseloperationen vermieden werden [20].

### Ergebnisse

Die Ergebnisse der Studie „Arthroskopie bei Gonarthrose“ sind aufgrund der heterogenen Studiendesigns insgesamt nur schwer einschätzbar. In erster Linie beziehen sich solche Ergebnisse auf ein „ungezieltes allgemeines Debridement“, welches unter den heutigen Gesichtspunkten natürlich kritisch betrachtet werden muss. Ein arthroskopisches Gelenkdebridement muss sich auf der einen Seite an den Ergebnissen einer effektiven konservativen Behandlung orientieren, und auf der anderen Seite an den Ergebnissen einer möglichen endoprothetischen Versorgung messen lassen. Grundsätzlich ist einzuschätzen, dass solche Operationen eher palliativen Charakter haben und eine rein symptomatische Therapie sind. Abgesehen von den Behandlungen fokaler Knorpelschäden lässt sich der Verlauf der Arthrose allenfalls verlangsamen, keineswegs aufhalten oder zurückdrehen. Damit ist klar, dass der Effekt solcher Maßnahmen allenfalls mittelfristig, kaum langfristig zu erwarten ist.

Betrachtet man die Ergebnisse aus der Literatur, so sind alleinige Outcome-Kriterien:

- Reduktion von arthrosebedingten Beschwerden (Schmerzen, Bewegungseinschränkung)
- Verbesserung der gelenkbezogenen Lebensqualität
- Zeitspanne (Kaplan-Meyer-Überleben) bis zum kompletten Gelenkversagen, welches eine Endoprothesenversorgung erforderlich macht.

In einem eigenen systematischen Review mit nachfolgender Meta-Analyse haben wir versucht, die Effektivität der „Arthroskopie bei Gonarthrose“ zu überprüfen [21]. Insgesamt wurden 3 randomisiert-prospektive Studien identifiziert, die auch in einem Cochrane-Review abgebildet werden [22].

Die bekannteste Studie von Mosely et al. [18] hat erhebliche methodische Schwächen (keine Definition des Arthrogrades, keine Beschreibung des arthroskopischen Procedere, statistische Insuffizienz). In der Studie von Kirkley et al. wurden 2-Jahres-Ergebnisse von Arthroskopie und Physiotherapie verglichen [23]. Tendenziell hatten in dieser Studie die Arthroskopie-Patienten ein nicht-signifikantes, aber besseres Outcome. Zudem erhielten diese Pa-

tienten in der konservativen Gruppe eine sehr intensive Physiotherapie (vergleichbar mit ca. 3 D1-Behandlungen/Woche), was unter den Bedingungen der Budgetierung für deutsche Patienten undenkbar ist. In einer weiteren prospektiv-randomisierten Studie wurden die 5-Jahres-Ergebnisse von konservativer Behandlung und arthroskopischen Debridement mit eindeutigem Benefit nach Arthroskopie verglichen [24].

In unserer Meta-Analyse wurden jedoch insgesamt 30 Studien aufgenommen, die Ergebnisse nach arthroskopischen Gelenkdebridement bei Gonarthrose darstellten. Dabei zeigten sich nachfolgende Effekte.

Der zeitliche Effekt der arthroskopischen Therapie ist begrenzt. In der Zusammenschau war es jedoch möglich, durch ein arthroskopisches Gelenkdebridement die Zeitspanne bis zu 42,7 Monate (95 % CI 14,5–71,1) bis zum totalen Gelenkversagen (Notwendigkeit der Endoprothese) zu verlängern. Gemessen an den Ergebnissen anderer orthopädischer Behandlungen (Bandersatz, Endoprothesen) erscheint diese Zeitspanne sicherlich kurz. Dennoch bedeutet dieser Zeitgewinn für eine Reihe von Patienten durchaus einen hohen Benefit. Es profitieren jüngere Patienten (Erhalt der weitgehend unlimitierten Arbeitsfähigkeit) genauso wie ältere Patienten mit hohen physischen Ansprüchen an das Gelenk und letzten Endes auch sehr alte Patienten, denen möglicherweise die Implantation eines künstlichen Gelenks gänzlich erspart bleibt.

Bezüglich des klinischen Outcomes konnte gezeigt werden, dass in einem Beobachtungszeitraum von 2–5 Jahren immerhin 66,4 % und in einem Beobachtungszeitraum von 5–8 Jahren noch 41,1 % der Patienten von einem arthroskopischen Gelenkdebridement profitieren. Gemessen an der arthrosebezogenen Lebensqualität (validierte Knie-Scores) betrug der Effekt der Behandlung in der standardisierten Mittelwertdifferenz 2,2 (95 % CI 1,5–3,1);  $p < 0,001$ .

Es darf somit als unbestritten gelten, dass mindestens 3/4 der so behandelten Patienten von diesen Maßnahmen über einen gewissen Zeitraum profitieren. Es muss aber in Zukunft versucht werden, denjenigen Patienten,

Negativ Prädiktor	Relatives Risiko für ein Therapieversagen [OR]	95% CI
Anamnese > 24 Monate	5,6	2,1–8,1
Schleichender Beginn der Erkrankung	4,1	3,7–6,6
Übergewicht/Adipositas ( BMI > 28)	8,8	4,2–16,4
Rauchen	3,8	1,1–4,1
Fehlende Meniskussymptomatik	2,1	1,4–5,8
Beschwerdefreies Intervall nach früherer Arthroskopie	6,5	3,9–14,1
Mediale Tibia-Osteophyten > 8mm	4,7	3,1–8,2
Gelenkspaltweite < 4mm	2,2	0,9–6,3
Ausgeprägte Sklerose der Tibia	15,7	10,1–21,2
Kein Erguss („Trockene OA“)	8,2	6,1–10,8
Weichteil- oder Meniskusverkalkung	5,1	3,9–7,8

**Tabelle 3** Prediktoren für die Ergebnisbeurteilung eines arthroskopischen Gelenkdebridements bei Gonarthrose. Ergebnisse einer retrospektiven Untersuchung (n = 256; 4-Jahres follow-up; KL II) zur Wertigkeit der arthroskopischen Therapie bei Gonarthrose. Als Kriterium für ein schlechtes Outcome/Therapieversagen wurden gewertet: Verbesserung der arthrosebezogenen Lebensqualität in einem validierten Score um weniger als 30 %; erforderlicher Revisionseingriff innerhalb des Beobachtungszeitraums oder „lost for follow-up“ als Indiz für Patientenunzufriedenheit. Insgesamt hatten weibliche Patienten ein tendenziell schlechteres Outcome. Bezüglich der nachfolgend aufgeführten Faktoren kann gelten: Bestehen 3 oder mehr davon, so ist die Wahrscheinlichkeit eher gering, dass der Patient vom arthroskopischen Vorgehen profitiert.

bei denen keine oder kaum eine Chance für einen Benefit aus dem arthroskopischen Vorgehen besteht, primär eine andere Therapieoption zu geben. Überraschend war der Umstand, dass es nur wenige Untersuchungen zu Prediktoren für ein positives oder negatives Outcome bei den arthroskopischen Maßnahmen der Gonarthrosebehandlung gibt.


Steadman et al. [25] and Bernard et al. [26] fanden in ihren Untersuchungen heraus, dass ältere Patienten (> 60 Jahre) eher weniger gute Ergebnisse aufweisen als jüngere Patienten. Mazoochian et al. [27] hingegen konnten zeigen, dass pathologische Varus- oder Valgus-Fehlstellungen (> 12°) mit schlechten Ergebnissen assoziiert sind. Dies verwundert selbstverständlich nicht, stellen solche Patienten ideale Kandidaten für eine mit der Arthroskopie assoziierte Umstellungsosteotomie dar. Ebenso scheinen vor allem sog. „kissing lesions“, also ausgedehnte femorale und gleichzeitige tibiale Defekte und ein ausgeprägter Krepitus eher negative Pre-

diktoren darzustellen. Weiterhin stellt natürlich eine radiologisch schwere Arthrose (> Kellgren-Lawrence Grad II) eine wesentliche Limitation für den Gelenkerhalt dar.

Auch wir mussten in einer früheren retrospektiven Untersuchung feststellen, dass es eine Reihe von Patienten gibt, bei denen die arthroskopische Therapie keinen Effekt hatte [28]. Diesbezüglich haben wir unser eigenes Patientengut kritisch analysiert und in einer Regressionsanalyse eine Reihe von Faktoren ermitteln können, die als potenzielle negative Prediktoren für ein Therapieversagen sprechen (Tab. 3). Durch konsequente Anwendung dieser wesentlich strengeren Indikationsparameter gelang es in einer prospektiven Fallserie, die Rate von Therapieversagen innerhalb eines 5-Jahres-Zeitraumes bei signifikant besserem Ergebnis um die Hälfte zu senken [29]. In dieser Fallserie betrug das mittlere Überleben bis zur notwendigen Revisionsoperation 56,6 (95 % CI 54,4–58,4) Jahre.

## Zusammenfassung

In geeigneten Fällen ergänzen arthroskopische Prozeduren sehr gut das Behandlungsspektrum bei der Gonarthrose. Für die Indikation zu einer Arthroskopie ist eine subtile Diagnostik der jeweiligen Beschwerden beim Patienten erforderlich sowie die Prüfung, ob diese mit einer intraartikulären, arthroskopisch adressierbaren Pathologie übereinstimmen. Ein generelles, unkritisches „Gelenkdebridement“ ohne Bezug zu den jeweiligen Pathologien ist hingegen wenig Erfolg versprechend.

**Interessenkonflikt:** Die Autoren erklären, dass kein Interessenkonflikt im Sinne der Richtlinien des Internationalen Committee of Medical Journal Editors besteht. 

### Korrespondenzadresse

PD Dr. med. habil. Gunter Spahn  
Sophienstraße 16  
99817 Eisenach  
spahn@pk-eisenach.de

## Literatur

1. Hempfling H, Bohndorf K, Roemer F. [Acute, traumatic versus chronic cartilage lesions as terms of a medical expert's opinion]. *Z Orthop.Unfall.* 2008; 146: 381–391
2. Niemeyer P, Andereya S, Angele P et al. [Autologous chondrocyte implantation (ACI) for cartilage defects of the knee: a guideline by the working group „Tissue Regeneration“ of the German Society of Orthopaedic Surgery and Traumatology (DGOU)]. *Z Orthop.Unfall.* 2013; 151: 38–47
3. Hempfling H. *Farbatlas der Arthroskopie großer Gelenke. Teil 1: Geschichte, Technik, Schulter, Ellenbogen*, Hand. Stuttgart: Fischer Verlag, 1995
4. Strobel M. *Manual of arthroscopic surgery.* Berlin, Heidelberg: Springer Verlag, 1998
5. Reichenbach S, Rutjes AW, Nuesch E et al. Joint lavage for osteoarthritis of the knee. *Cochrane.Database.Syst.Rev.* 2010; CD007320-
6. Magnuson PB. Joint debridement. Surgical treatment of degenerative arthritis. *Surg Gynecol Obstet* 1941; 1–9
7. Kohn D. *Arthroskopie des Kniegelenks. Diagnostik und operative Therapie.* München, Wien, Baltimore: Urban Schwarzenberg, 1991
8. Wirth CJ, Kohn D. Operationen am Kniegelenk. In: Bauer R, Kerschbaumer F, and Poisel S (Hrsg.) *Orthopädische Operationslehre. Becken und untere Extremität. Teil 1.* Stuttgart, New York: Thieme, 1994: 431–592
9. Spahn G, Kahl E, Klinger HM et al. Mechanical behavior of intact and low-grade degenerated cartilage. *Biomed.Tech* 2007; 52: 216–222
10. Brittberg M, Winalski CS. Evaluation of cartilage injuries and repair. *J Bone Joint Surg Am* 2003; 85-A Suppl 2: 58–69
11. Spahn G, Prober R, Linss W. Treatment of chondral defects by hydro jet. Results of a preliminary scanning electron microscopic evaluation. *Arch Orthop Trauma Surg* 2006; 126: 223–227
12. Spahn G, Klinger HM, Muckley T et al. Four-year results from a randomized controlled study of knee chondroplasty with concomitant medial meniscectomy: mechanical debridement versus radiofrequency chondroplasty. *Arthroscopy* 2010; 26: 73–80
13. Spahn G, Kahl E, Muckley T et al. Arthroscopic knee chondroplasty using a bipolar radiofrequency-based device compared to mechanical shaver: results of a prospective, randomized, controlled study. *Knee. Surg.Sports Traumatol Arthrosc* 2008; 16: 565–573
14. Amiel D, Ball ST, Tasto JP. Chondrocyte viability and metabolic activity after treatment of bovine articular cartilage with bipolar radiofrequency: an in vitro study 2. *Arthroscopy* 2004; 20: 503–510
15. Hunziker EB. Articular cartilage repair: basic science and clinical progress. A review of the current status and prospects 1. *Osteoarthritis.Cartilage* 2002; 10: 432–463
16. Mohr W. *Gelenkpathologie.* Berlin, Heidelberg: Springer, 2000
17. Jäger M, Wirth CJ. *Praxis der Orthopädie 14.* Stuttgart, New York: 1986
18. Moseley JB, O'Malley K, Petersen NJ et al. A controlled trial of arthroscopic surgery for osteoarthritis of the knee. *N Engl J Med* 2002; 347: 81–88
19. Lyu SR. Arthroscopic medial release for medial compartment osteoarthritis of the knee: the result of a single surgeon series with a minimum follow-up of four years. *J Bone Joint Surg Br* 2008; 90: 1186–1192
20. Klinger HM, Baums MH, Spahn G et al. A study of effectiveness of knee arthroscopy after knee arthroplasty. *Arthroscopy* 2005; 21: 731–738
21. Spahn G, Hofmann GO, Klinger HM. The effects of arthroscopic joint debridement in the knee osteoarthritis: results of a meta-analysis. *Knee.Surg.Sports Traumatol Arthrosc.* 2013; 21: 1553–1561
22. Laupattarakasem W, Laopaiboon M, Laupattarakasem P et al. Arthroscopic debridement for knee osteoarthritis. *Cochrane.Database.Syst.Rev.* 2008; CD005118
23. Kirkley A, Birmingham TB, Litchfield RB et al. A randomized trial of arthroscopic surgery for osteoarthritis of the knee. *N Engl J Med* 2008; 359: 1097–1107
24. Hubbard MJ. Articular debridement versus washout for degeneration of the medial femoral condyle. A five-year study 3. *J Bone Joint Surg Br* 1996; 78: 217–219
25. Steadman JR, Ramappa AJ, Maxwell RB et al. An arthroscopic treatment regimen for osteoarthritis of the knee. *Arthroscopy* 2007; 23: 948–955
26. Bernard J, Lemon M, Patterson MH. Arthroscopic washout of the knee – a 5-year survival analysis. *Knee.* 2004; 11: 233–235
27. Mazoochian F, Pietschmann MF, Kruger-Franke M et al. [Prognostic factors to assess the value of arthroscopy in gonarthrosis]. *Z Orthop Unfall* 2007; 145: 133–138
28. Spahn G, Muckley T, Kahl E et al. Factors affecting the outcome of arthroscopy in medial-compartment osteoarthritis of the knee. *Arthroscopy* 2006; 22: 1233–1240
29. Spahn G, Klinger HM, Hofmann GO. [The effect of arthroscopic debridement and conservative treatment in knee osteoarthritis: Results of a 5-year follow-up and literature review]. *Sportverletz Sportschaden* 2013; 27: 226–231