

Christoph Becher<sup>1</sup>, Stefan Landgraeber<sup>2</sup>, Stefan Fickert<sup>3,4</sup>, Philipp Niemeyer<sup>5,6</sup>, Peter Angele<sup>3,7</sup>

# Behandlung von Knorpelschäden an Knie, Sprunggelenk und Hüfte

Zusammenfassung der Empfehlungen der AG Klinische Geweberegeneration

*Treatment of cartilage defects in the knee, ankle and hip joint*

Guidelines from the group “Clinical Tissue Regeneration” of the German Society of Orthopaedics and Traumatology (DGOU)

**Zusammenfassung:** Knorpelregenerative Therapieansätze zur Behandlung von fokalen traumatischen und degenerativen Knorpelschäden haben in den letzten Jahren an Stellenwert gewonnen. Mittlerweile ist das Verständnis für die Biologie des Knorpelschadens, die Relevanz in Bezug auf die Funktionseinschränkung, aber auch die Bedeutung für die Entstehung einer Arthrose deutlich gewachsen. Es konkurrieren unterschiedliche Strategien zur operativen Behandlung, welche grundsätzlich in knochenmarkstimulierende Verfahren und Transplantationstechniken unterschieden werden. Die Bedeutung des subchondralen Knorpels und der Begleittherapien hat ebenfalls an Stellenwert gewonnen. Der vorliegende Artikel gibt eine Übersicht über die aktuellen Empfehlungen der AG Klinische Geweberegeneration der DGOU zur Behandlung von Knorpelschäden an Knie, Hüfte und Sprunggelenk.

*Schlüsselwörter:* Knorpelschaden, Knie, Hüfte, Sprunggelenk, Therapie, Operation

## Zitierweise

Becher C, Landgraeber S, Fickert S, Niemeyer P, Angele P: Behandlung von Knorpelschäden an Knie, Sprunggelenk und Hüfte. Zusammenfassung Empfehlungen der AG Klinische Geweberegeneration. OUP 2018; 7: 580–587 DOI 10.3238/oup.2018.0580–0587

## Knorpelchirurgie am Kniegelenk

### Einleitung

Der Gelenkknorpel erfüllt wichtige funktionelle Aufgaben im Kniegelenk.

Knorpelverletzungen, z.B. durch einen Unfall oder eine Sportverletzung ausgelöst, führen ohne adäquate Behandlung zur Arthrose.

In den letzten Jahren haben sich eine Vielzahl an erfolgreichen Therapieverfahren zur Behandlung von lokalen traumatischen Knorpeldefekten (Abb. 1)

**Summary:** In recent years, regenerative therapy options in the treatment of focal traumatic and degenerative cartilage defects have gained increasing significance. The understanding of the biology of cartilage defects, its relevance in terms of decreasing function and the development of osteoarthritis has considerably increased. Existing strategies have generally to be distinguished in bone marrow stimulation and transplantation techniques. Accordingly, the importance of the subchondral bone and additional procedures have been increasingly acknowledged. This article provides an overview on the current guidelines from the group “Clinical Tissue Regeneration” of the German Society of Orthopaedics and Traumatology (DGOU) for the treatment of cartilage defects in the knee, ankle and hip joint.

*Keywords:* cartilage defect, knee, hip, ankle, therapy, surgery

## Citation

Becher C, Landgraeber S, Fickert S, Niemeyer P, Angele P: Treatment of cartilage defects in the knee, ankle and hip joint. Guidelines from the Group “Clinical Tissue Regeneration” of the German Society of Orthopaedics and Traumatology (DGOU). OUP 2018; 7: 580–587 DOI 10.3238/oup.2018.0580–0587

entwickelt, die den Gelenkknorpel früh nach Schädigung wieder regenerieren und somit die Arthrose verzögern oder sogar vermeiden können.

Die Auswahl des geeigneten Therapieverfahrens für den einzelnen Patienten hängt ab vom Knorpelschaden (u.a. Defektgröße, Defekttiefe), Anspruch des

<sup>1</sup> HKF – Internationales Zentrum für Hüft-, Knie- und Fußchirurgie, ATOS Klinik Heidelberg

<sup>2</sup> Universitätsklinik für Orthopädie und Unfallchirurgie Essen

<sup>3</sup> Sporthopaedicum Regensburg, Straubing, Berlin

<sup>4</sup> Universitätsmedizin Mannheim, Medizinische Fakultät Universität Heidelberg

<sup>5</sup> OCM | Orthopädische Chirurgie München

<sup>6</sup> Klinik für Orthopädie und Unfallchirurgie, Universitätsklinikum Freiburg

<sup>7</sup> Klinik für Unfallchirurgie, Universitätsklinikum Regensburg

Patienten sowie von eventuell vorliegenden zusätzlichen Gelenkverletzungen wie Bandinstabilitäten, Meniskusrisissen und Abweichungen der mechanischen Beinachse. Diese Verletzungen müssen im Sinne einer multimodalen regenerativen Gelenktherapie mit korrigiert werden, um ein erfolgreiches Ergebnis für das entsprechende Knorpeltherapieverfahren zu ermöglichen.

### Ätiologie und Epidemiologie

16 % der Knieverletzungen sind mit Knorpelschäden verbunden. Die Rate an vollschichtigen Knorpelschäden kann bei Profisportlern bis zu 40 % betragen. Die Prävalenz von Osteoarthrose ist bei Fußballspielern 5-fach vergrößert im Vergleich zur Kontrollpopulation. Neben rein traumatischen Ursachen führen Überbelastung von Gelenkanteilen sowie eine genetisch bedingte Schwächung des Knorpels zu Knorpelschäden.

Nicht jeder Knorpelschaden führt zur Arthrose, jedoch ist bekannt, dass das Risiko zur Ausbildung einer Arthrose mit der Größe des initialen Knorpelschadens korreliert. Daher stellen insbesondere große vollschichtige Knorpeldefekte für den Patienten Relevanz dar.

### Bildgebung und Klassifikation

Eine konventionelle Röntgenaufnahme des Kniegelenks pa in 45°-Beugeposition stehend sowie eine streng seitliche Röntgenaufnahme des Kniegelenks erlauben die Beurteilung von eher fortgeschrittenen Degenerationen des Kniegelenks. Zur Klassifizierung dient hierbei im klinischen Alltag das Klassifizierungssystem nach Kellgren-Lawrence. Fortgeschrittene Schäden in den konventionellen Röntgenaufnahmen, wie Gelenkspaltverschmälerung, stellen zu meist für regenerative Knorpeltherapieverfahren eine Kontraindikation dar. Daher helfen konventionelle Röntgenaufnahmen als ein wichtiges initiales Bewertungskriterium für oder gegen regenerative Behandlung von Knorpeldefekten. Die Ganzbeinaufnahme erlaubt eine präzise Beurteilung der Beinachse und gehört daher zur Standarddiagnostik vor einer möglichen Knorpeltherapiebehandlung, um eine mögliche pathologische Überlastung des zu behandelnden Gelenkkompartiments zu erkennen.

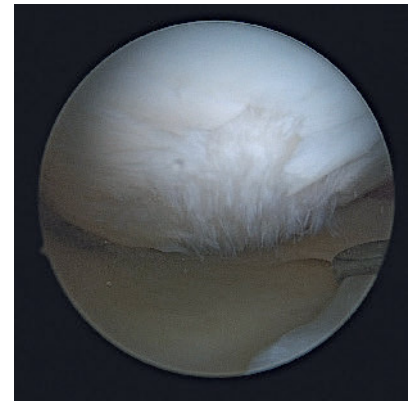
Die Kernspintomografie ist das am häufigsten genutzte nicht invasive Verfahren, um Knorpelläsionen zu bewerten [1]. Vorteil ist dabei, dass neben der Knorpeldefekterkennung und -beurteilung eine gesamte Gelenkanalyse einschließlich des subchondralen Knochens möglich ist. Insbesondere für die frühzeitige Erkennung von Knorpelläsionen spielt die Kernspintomografie eine bedeutende Rolle, da klinische Symptome beim betroffenen Patienten unspezifisch und in Episoden vorliegen können.

Zur Klassifizierung von Knorpelschäden wird häufig der ICRS-Score verwendet, der initial für die makroskopische Bewertung entwickelt wurde [2]. Daher hat sich für die präoperative Defektbeurteilung ein neuer Bewertungsscore etabliert, das AMADEUS-Score-System (Area Measurement And DEpth & Underlying Structures). Mit AMADEUS werden 3 wichtige Parameter des Knorpeldefekts beschrieben: die Knorpeldefektgröße (area measurement), die Knorpeldefektmorphologie (depth) und die Beschreibung des subchondralen Knochens (underlying structures) [1].

Die Computertomografie (CT) erlaubt die Beurteilung des subchondralen Knochens. Insbesondere bei osteochondralen Läsionen lassen sich subchondrale Sklerosierung und Zystenbildung genau analysieren. Vor Behandlung von Knorpeldefekten des patellofemorales Kompartiments stellt das Rotationsanalyse-CT ein wichtiges Beurteilungskriterium für knöchern bedingte Rotationsabweichungen in Femur und Tibia dar.

### Therapie

In der modernen Gelenktherapie des Kniegelenks stehen eine Vielzahl von konservativen und operativen regenerativen Therapieoptionen bei Knorpelschäden zur Verfügung. Die Auswahl des geeigneten Therapieverfahrens hängt von Knorpeldefekt- und Patienten-spezifischen Parametern ab. Bei den Knorpeldefekt-spezifischen Parametern sind die jeweilige Ätiologie der Knorpelschädigung (traumatisch oder nicht traumatisch), die Symptombdauer (akut oder chronisch), die Knorpeldefektgröße sowie Knorpeldefekttiefe und die Ausdehnung des Knorpeldefekts in den subchondralen Knochen (ICRS-Klassifikation) zu nennen [2]. Anspruch des Pa-

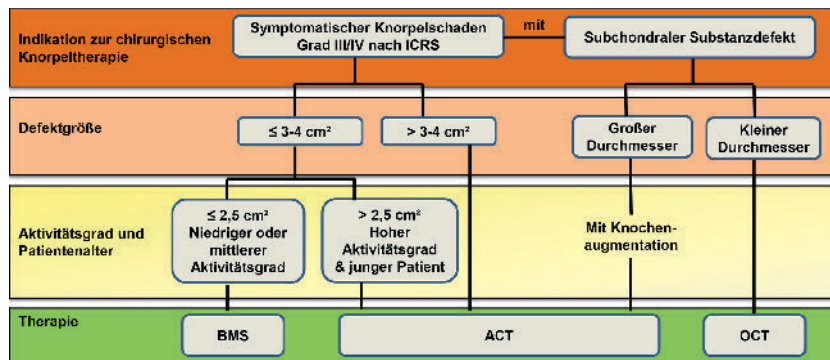


**Abbildung 1** Fokal degenerativer Knorpelschaden am Kniegelenk: Während initial knorpelregenerative Techniken für die Behandlung traumatischer Knorpelschäden entwickelt wurden, stellen fokale degenerative Defekte eine zunehmende Indikation dar. Interessant erscheint aus wissenschaftlicher Sicht zu sein, die Grenze der Verfügbarkeit knorpelregenerativer Therapien bei früher Arthrose weiter zu untersuchen.

tienten, sein Alter und Gewicht sowie vorliegende systemische Erkrankungen (z.B. Knochenstoffwechselstörungen) stellen bei den Patienten-spezifischen Parametern wichtige Entscheidungskriterien dar.

Erfolgreiche Knorpeltherapie ist nur bei gleichzeitiger Behandlung der zugrunde liegenden Ursache (z.B. Kreuzbandriss, Meniskussschaden) zu erwarten. Daher sind das Erkennen und die Behandlung der auslösenden Ursache dringend erforderlich, um eine Regeneration des Knorpelschadens und damit eine langfristige Wiederherstellung der Knorpelfunktion zu ermöglichen. Instabile Bandverhältnisse im Kniegelenk führen zu entsprechenden Scherbelastungen und reduzieren die Regeneratbildung nach Knorpeltherapie und Erhöhen das Transplantatversagen. Auch pathologische Belastungsspitzen, bedingt durch Abweichung der Beinachse, müssen behoben werden, um die Knorpelregeneration zum Erfolg zu führen. Daher wird bei Knorpelschaden und Achsabweichung das entsprechende Knorpeltherapieverfahren mit einer Korrektur der Achsabweichung verbunden.

Grundsätzlich sollten nur symptomatische Knorpeldefekte behandelt werden. Beschwerdefreie Patienten mit



**Abbildung 2** Aktuelle Empfehlung der AG Klinische Geweberegeneration zur Behandlung fokaler Knorpelschäden am Kniegelenk. Ergänzt zur der 2013 publizierten Empfehlung [3] wird ein Stellenwert der matrixaugmentierten Knochenmarkstimulation im Grenzbereich zwischen BMS und ACT gesehen, der in der damaligen Empfehlung noch keine Berücksichtigung gefunden hat [18].

zufällig radiologisch festgestellter chondraler oder osteochondraler Läsion sollten nicht operiert werden.

### Konservative Therapie

Für die konservative Therapie bei Knorpelschäden stehen Physiotherapie und orthopädische Hilfsmittel, wie z.B. Einlagen und Gelenksorthesen, zur Verfügung, um den entsprechenden Gelenkbereich zu entlasten. Durch physikalische Therapie (Kälte-, Wärmeanwendung, Lymphdrainage, Ultraschall) können entzündliche Begleitveränderungen an Sehnen und Gelenkkapsel positiv beeinflusst werden.

Nicht steroidale Antiphlogistika, z.B. Diclofenac, führen zur Reduktion von Gelenkschmerzen und -entzündung und sind gerade akut nach Verletzung und nach operativem Eingriff eine gute therapeutische Ergänzung. Intraartikuläre Injektionen mit Hyaluronsäure oder Eigenblut (platelet rich plasma) können zudem Symptome wie Gelenkschmerzen und -erguss für eine Zeit von bis zu einem Jahr reduzieren. Eine kausale Behandlungsoption des Knorpeldefekts stellt dies jedoch nicht dar.

Bei subchondralen Ödemen mit Minderdurchblutung findet die Gabe von Vitamin D in Verbindung mit entlastenden Orthesen Anwendung. Hierbei sollte der Behandlungserfolg nach 6 Wochen durch eine Kontroll-Kernspintomografie überprüft werden.

Eine Vielzahl von Knorpelpräparaten und Nahrungsergänzungssubstan-

zen sind erhältlich. Da sie zeitweilig Beschwerden lindern können, sind sie geeignete Ergänzungspräparate. Jedoch können sie keine Regeneration eines Knorpelschadens erzielen.

### Operative Therapie

Bei der operativen Versorgung von Gelenkknorpelschäden ist bei akut traumatischen Abschererletzungen die frühzeitige Refixation des chondralen oder osteochondralen Fragments zu empfehlen.

Nur wenn eine Refixation nicht mehr möglich ist, stehen zur Behandlung von tiefgreifenden Knorpeldefekten (ICRS Grad III–IV) unterschiedliche biologische Knorpel-regenerative Verfahren zur Verfügung. Evidenzbasierte Empfehlungen wurden in den Behandlungsempfehlungen der Arbeitsgemeinschaft „Klinische Geweberegeneration“ der DGOU (Deutsche Gesellschaft für Orthopädie und Unfallchirurgie) zusammengefasst (Abb. 2) [3]. Entscheidend für eine erfolgreiche Knorpelbehandlung ist hierbei eine möglichst frühzeitige Therapie beim Vorliegen von lokalisierten Knorpelschäden, um die Arthrose zu vermeiden.

### Knorpelrefixation

Bei Verletzungen wie z.B. Kniescheibenluxation kommt es häufig zur Abscherung von Knorpel-Knochenanteilen. Im Akutfall können diese Fragmente, wenn sie gut erhalten sind, in den Defekt eingepasst und mit selbst auflösenden Pins

fixiert werden. Die erfolgreiche Einheilung ist abhängig von der soliden Verbindung des Knorpel-Knochenanteils mit dem knöchernen Defektgrund.

### Tissue-Response-Verfahren

Für chondrale Defekte unter  $2,5 \text{ cm}^2$  empfiehlt die Arbeitsgemeinschaft „Klinische Geweberegeneration“ der DGOU eine Anwendung von knochenmarkstimulierenden Techniken (z.B. Mikrofraktur) [3].

Während einer Gelenkspiegelung (Arthroskopie) wird mit Küretten ein steil abfallender und stabiler Knorpeldefekttrand präpariert. Am Knorpeldefektgrund wird die kalkifizierende Schicht entfernt und anschließend die Knochenlamelle im Defektgrund mit Bohrern oder Meißeln durchbrochen. Dies führt zum Austritt von Blut, das Regenerationszellen (Stammzellen) in den Defektbereich einbringt. Um die Zellzahl im Defekt zu erhöhen, wird neuerdings versucht, die Mikrofrakturierung mit einer Abdeckung des Knorpeldefekts durch zellfreie Biomaterialien zu kombinieren [4]. Ob sich dies langfristig bewährt, kann mit den bisherigen Studien noch nicht abschließend beurteilt werden.

Unter geeigneter Nachbehandlung füllen die Regenerationszellen den defekten Bereich im Laufe der nächsten Monate mit einem Knorpel-/Narbenmischgewebe auf. Dieses unterscheidet sich in den biomechanischen Eigenschaften erheblich vom normalen hyalinen Gelenkknorpel; es ist weich und deutlich weniger stoßfest. Nach zunächst deutlicher klinischer Verbesserung fallen klinische Scores nach 3–5 Jahren wieder ab. Ursache sind die eingeschränkte Gewebequalität und die Ausbildung von intraläsionalen Osteophyten.

### Osteochondrale Transplantation (OCT)

Die osteochondrale Transplantation hat ihre Indikation bei kleineren osteochondralen Defekten. Es stellt das einzige regenerative Knorpelverfahren dar, bei dem hyaliner Knorpel in den Knorpeldefekt transferiert wird.

Bei der osteochondralen Transplantation (OCT, Knorpel-Knochen-Transplantation) werden Knorpel-Knochen-Zylinder aus einer wenig belasteten Fläche des Gelenks entnommen und in den passend ausgebohrten Defektbereich

verpflanzt. Der Zylinder benötigt einen ausreichend großen knöchernen Anteil (10–15 mm Zylindertiefe), um in den umliegenden Knochen solide einzuheilen. Der Knorpelanteil des Zylinders führt zu einer Auffüllung der Defektfläche mit hochwertigem, hyalinem Knorpel. Die zwischen den Zylindern verbleibenden Lücken werden mit einem minderwertigen Narbengewebe gedeckt.

In prospektiv randomisierten Studien konnten durch die osteochondrale Transplantation im Vergleich zur Mikrofraktur signifikant niedrigere Versagensraten nachgewiesen werden: (OCT: 14 %; Mikrofraktur: 38 %) und signifikant höhere „Return-to-sport“-Raten (OCT: 93 %; Mikrofraktur: 52 %) [5].

Nachteilig ist bei dieser Technik die Zerstörung von gesunden Knorpelflächen aus dem Entnahmegebiet. Um diese Entnahmebeschwerden in Grenzen zu halten, sollten für die OCT nur maximal 2 Zylinder der Größe 10 mm Durchmesser entnommen werden, daher liegt die Hauptindikation bei kleinen und mittleren osteochondralen Läsion bis ungefähr 3 cm<sup>2</sup>.

#### Autologe Chondrozyten-Transplantation (ACT)

Seit über 15 Jahren wird die Transplantation Patienten-eigener Knorpelzellen (autologe Chondrozyten-Transplantation) erfolgreich zur Rekonstruktion des Knorpels vor allem bei traumatischen Defekten oder bei Osteochondrosis Dissecans (OCD/OD) eingesetzt [6]. Eine ACT ist indiziert bei lokalisierten, vollschichtigen Knorpeldefekten über 2,5 cm<sup>2</sup>. Bei Vorliegen von großen osteochondralen Läsionen wird die Knorpelzelltransplantation mit einem geeigneten Knochenaufbau kombiniert. Es stellt kein Therapieverfahren bei Arthrose dar.

In der Anfangsphase der Knorpelzelltransplantation wurden die Knorpelzellen in einer hochkonzentrierten Suspension unter einen Periostlappen oder einen zellfreien Träger gespritzt. In der Weiterentwicklung der Technik werden heute die Knorpelzellen in ein Trägermaterial (schwammartig oder gelbasiert; NOVOCART 3D, NOVOCART inject; Firma TETEC, Aesculap) eingebracht und im Defekt fixiert oder als Sphäroide in den Knorpeldefekt appliziert (Spherex, Firma Co.don), das sind kleine

Knorpelzellkonglomerate. Die Kultivierungszeit der Knorpelzellen dauert 3–6 Wochen und wird in einem dafür zertifizierten Speziallabor durchgeführt.

Bei osteochondralen Defekten erfolgt die knöcherne Defektfüllung mit autologem oder homologem Knochen. Autolog werden Spongiosachips oder ossäre Zylinder aus dem Tibiakopf oder aus dem Beckenkamm verwendet. Die Implantation von einem individuell geformten Beckenkammblock ist insbesondere zum Aufbau von großen ossären Defekten geeignet, z.B. bei fortgeschrittener Osteochondrosis dissecans [7].

Bei traumatischen chondralen Defekten ist nach Knorpelzelltransplantation mit einer Versagensrate von 6–8 % zu rechnen. Die Knorpelzelltransplantation ist auch zur Behandlung von fokalen degenerativen Defekten geeignet, hierbei ist jedoch eine 2-fach höhere Transplantatversagerrate zu erwarten. Besonders niedrig ist die Versagensrate nach Knorpelzelltransplantation bei Behandlung von osteochondralen Defekten, wie der Osteochondrosis dissecans.

#### Nachbehandlung

Bei Durchführung regenerativer Knorpeltherapieverfahren ist die Nachbehandlung von immenser Bedeutung, um den Erfolg der Knorpeltherapie nicht zu gefährden. Unabhängig von dem jeweiligen Verfahren benötigt Gelenkknorpel nach operativer regenerativer Versorgung Bewegung bei reduzierter Druckbelastung. Diese beiden Parameter müssen in die Nachbehandlung nach Knorpeltherapie implementiert und in Abhängigkeit der Defektlokalisierung und des gewählten regenerativen Therapieverfahrens angepasst werden. In der Nachbehandlung eines Knorpeldefekts in der Hauptbelastungszone des Kniegelenks ist für 6 Wochen auf eine Teilbelastung der betroffenen Extremität (10–20 kg Belastung) zu achten. Eine Einschränkung der Beweglichkeit ist zumeist nicht erforderlich. Bei Therapie eines Knorpeldefekts im patellofemorale Kompartiment ist eine Teilbelastung von 2 Wochen (halbes Körpergewicht) in der Regel ausreichend. Eine Einschränkung der Beweglichkeit in Beugung auf maximal 40–60° in den ersten 6 Wochen wird durch Orthesen hergestellt. Während der Teilbelastungsphase ist eine Thromboseprophylaxe notwendig. Bei osteo-

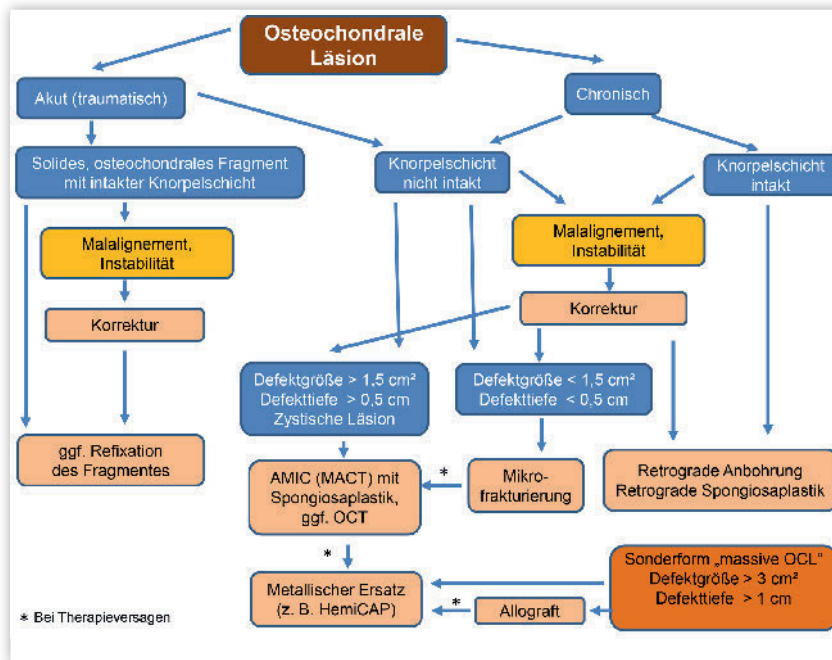
chondraler Transplantation kann die Vollbelastung zumeist schneller erreicht werden, da hyaliner Knorpel transplantiert wurde. Hingegen ist bei der Knorpelzelltransplantation mit einer schrittweisen Steigerung der Belastung 6 Wochen postoperativ (Hauptbelastungszone alle 2 Wochen 20 kg mehr; patellofemorale alle 2 Wochen 20° mehr Beweglichkeit) zu empfehlen. Geeignete Schmerztherapie und Lymphdrainage sind allgemein anzuwendende Maßnahmen in den ersten Wochen. Besonders die Verwendung von „continuous passive motion“ (CPM) für die geführte passive Bewegung des operierten Gelenks hat sich bewährt. Je nach Schwell- und Schmerzgrad kann schrittweise die Anwendung auf 4–6 Stunden pro Tag gesteigert werden. Der „Return to sport (RTP)“ dauert nach regenerativer Knorpeltherapie lange. Bei der Knorpelzelltransplantation ist mit dem Beginn von Drehrichtungswechsel-Sport nicht vor 12 Monaten zu rechnen. Die kürzeste Dauer an RTP ist für die osteochondrale Transplantation beschrieben.

### Knorpeltherapie am Sprunggelenk

#### Einleitung

Der Knorpelschaden am Talus muss vom Knorpelschaden des Kniegelenks und der Hüfte aus mehreren Gründen abgegrenzt werden. In der Regel besteht eine osteochondrale Läsion, welche primär den subchondralen Knochen betrifft. Zudem bestehen Unterschiede in der Biomechanik durch die weitaus größere Kongruenz des gesunden oberen Sprunggelenks und in der Physiologie und Pathophysiologie des Knorpelgewebes [8].

Das Beschwerdebild stellt sich häufig unspezifisch dar. In den meisten Fällen klagten die Patienten über belastungsabhängige Schmerzen, insbesondere bei oder nach der Sportausübung. Die Schmerzintensität korreliert nicht automatisch mit der Schwere der Läsion. Die Schmerzen werden durch den Anstieg des intraossären Drucks im subchondralen Knochen häufig als dumpfer, tiefer Gelenkschmerz empfunden. Gelegentlich finden sich auch durch den Anstieg des intraartikulären Drucks bei Schwellungen und Synovialitis auch Ruheschmerzen, dann häufig be-



**Abbildung 3** Empfehlungen der AG Klinische Geweberegeneration zur Entscheidungsfindung und Therapieempfehlungen bei osteochondralen Läsionen am Talus [11].

gleitet von einem Steifheitsgefühl. Begleitend finden sich auch rezidivierende Blockaden und ein Instabilitätsgefühl.

Eine genaue Analyse der Pathologie und Kenntnisse der Therapieoptionen sind für die richtige Strategie der Behandlung unabdingbar. Im Rahmen der Bildgebung müssen die Ätiologie sowie das Ausmaß der Schädigung sorgfältig bestimmt und klassifiziert werden. Besonders beachtet werden müssen die Lokalisation und Größe der Läsion sowie der subchondrale Knochen in Bezug auf Vorliegen eines Knochenmarködems und zystischen Veränderungen.

### Ätiologie und Epidemiologie

Unter osteochondralen Läsionen (OCL) werden die osteochondralen Frakturen und die Osteochondrosis dissecans zusammengefasst. Die Ätiologie osteochondraler Läsionen ist multifaktoriell. Es besteht allerdings Konsens, dass die wichtigste Ursache hauptsächlich in einer traumatischen Ätiologie durch wiederholte Mikrotraumata bei chronischer Instabilität, hoher sportlicher Belastung oder akutem Trauma darstellt. Darüber hinaus werden auch eine genetische Prädisposition und metabolische Erkrankungen diskutiert [9].

Laterale Läsionen entstehen meist durch ein akutes Trauma mit dorsalflektiertem und invertiertem Sprunggelenk, was zum Anschlag des Talus an der Fibula führt, und sind meist am vorderen Anteil der Talusrolle zu finden. Mediale Läsionen sind eher mit wiederholten Supinationstraumata verbunden oder treten aus ungeklärter Ursache auf. Insgesamt sind mediale Läsionen häufiger und meist im mittleren und hinteren Drittel des Talus zu finden. Laterale Läsionen sind von ihrer Konfiguration her eher flach und „waffelförmig“ (wafer-shaped), während sich mediale Läsionen eher tiefer und „tassenförmig“ (cup-shaped) darstellen.

Da ein Teil der betroffenen Patienten keine Symptome entwickelt, ist die Inzidenz der chondralen und osteochondralen Läsionen am Talus nicht eindeutig bestimmbar. Auf die Gesamtbevölkerung betrachtet, wird eine Inzidenz der Erkrankung von 0,09 % und eine Prävalenz von 0,002 % angenommen [9]. Am häufigsten betroffen von einer Symptomatik sollen junge Erwachsene im 2. bis 3. Lebensjahrzehnt sein. In den veröffentlichten Therapiestudien befindet sich das Durchschnittsalter der behandelten Patienten allerdings häufig zwischen 30–40 Jahren.

### Bildgebung und Klassifikation

Ziel der Bildgebung ist primär die Entdeckung der Pathologie, Feststellung der Lokalisation und Größe der Läsion, die Beurteilung des darüber liegenden Knorpels sowie des subchondralen Knochens in Bezug auf Vorliegen eines Knochenmarködems und zystischen Veränderungen. Zudem sollten mögliche sekundäre Begleitpathologien wie Band- und Sehnenverletzungen sowie Fehlstellungen mitbeurteilt werden. Zur präoperativen Planung und Klassifizierung der Läsion muss ein Schnittbildverfahren vorliegen. Anerkannte Klassifikationen zur stadiengerechten Einteilung der chondralen oder osteochondralen Läsion können bei der Entscheidungsfindung hilfreich sein.

Die konventionell im Stehen durchgeführte Röntgenaufnahme des oberen Sprunggelenks in 2 Ebenen (a.p. mit 20° Innenrotation und seitlich) besitzt nur eine geringe Sensitivität zur Detektion einer Läsion, insbesondere bei geringgradigen oder kleinen Läsionen. Bei Fußdeformitäten oder Achsabweichungen sollten weitere Aufnahmen (z.B. Ganzbeinstehaufnahme, Rückfußaufnahme (Saltzman view), ganzer Fuß in 2 Ebenen im Stehen) angefertigt werden um evtl. ursächliche Pathologien besser beurteilen zu können. Die klassische Röntgeneinteilung osteochondraler Läsionen geht auf die 1959 publizierte Klassifikation nach Berndt & Harty zurück [10]. Dabei werden 4 Stadien beschrieben. Loomer et al. fügten basierend auf CT-Daten der Röntgeneinteilung später ein fünftes Stadium hinzu, um die OCL mit subchondraler Zystenbildung zu erfassen. Diese Klassifikation ist zwar eher deskriptiv, jedoch international weit verbreitet und kann daher weiterhin empfohlen werden [11].

Mit der Magnetresonanztomografie (MRT) können prinzipiell alle geforderten Eigenschaften der Pathologie, inklusive der Veränderungen des subchondralen Knochens und des darüber liegenden Knorpels sowie der gelenkumgebenden Weichteilstrukturen visualisiert werden. Trotz der vielfältigen Möglichkeiten der MRT ist die Beurteilung des Ausmaßes der knöchernen Läsion teilweise schwierig. Die Ausdehnung des Knochenmarködems führt dabei manchmal zu einer Überschätzung der Läsionsgröße. Verschiedene Autoren [8,

9] beschreiben eine MRT-Klassifikation für osteochondrale Läsionen in 4 Stadien, basierend auf der radiologischen Einteilung nach Berndt und Harty.

Für rein chondrale Läsionen wird standardmäßig die ebenfalls 4 Stadien umfassende ICRS-Klassifikation verwendet (ICRS: International Cartilage Regeneration & Joint Preservation Society), welche sich nach der traditionellen Einteilung nach Outerbridge richtet [12].

Die Stärken der Computertomografie (CT) zeigen sich insbesondere in der Beurteilung des subchondralen Knochens. In der Diagnostik kleiner Risse mit zystischen Veränderungen, in welche Synovialflüssigkeit eindringen kann und die daher klinisch bedeutsam ist, zeigt sich eine Überlegenheit gegenüber der MRT-Diagnostik [13]. Die im CT abschätzbare Ausdehnung der subchondralen Zyste entspricht im Gegensatz zur MRT mit Abbildung des perifokalen Knochenmarködems besser dem intraoperativ zu erwartenden Befund. Allerdings ist eine Beurteilung des Knorpels ohne die Applikation von Kontrastmittel nicht möglich. Der Einsatz von SPECT-CT ist Einzelfällen vorbehalten, z.B. bei unklarer Beschwerdesymptomatik.

## Therapie

Bei jeglicher Therapie muss grundsätzlich an ursächliche Pathologien gedacht werden, wie z.B. an eine Instabilität oder ein Malalignment, welche im Rahmen der Behandlung entsprechend mit adressiert werden müssen. Weiterhin sind Einflussfaktoren bei der Wahl der Therapieoptionen zu bedenken. Dazu gehören die Ätiologie der Läsion (traumatisch oder nicht traumatisch), Symptombdauer (akut oder chronisch), Größe der Läsion, Klassifikation, Alter und Gewicht des Patienten, sonstige Erkrankungen (z.B. Knochenstoffwechselstörungen) sowie Ziele des Patienten in Bezug auf sportliche und berufliche Aktivitäten. Grundsätzlich sollten beschwerdefreie Patienten mit „akzidentell“ nur radiologisch festgestellter osteochondraler Läsion nicht operiert werden.

## Konservative Therapie

Die konservative Therapie spielt insgesamt nur eine geringe Rolle. Sie kommt hauptsächlich bei Adoleszenten

ohne Ablösung des osteochondralen Fragments bei der Osteochondrosis dissecans und bei akuten osteochondralen Läsionen mit weitgehend intakter Knorpeloberfläche in den Stadien 1 und 2–3 zum Einsatz sowie allgemein bei geringer Beschwerdesymptomatik.

Ob und wie lange eine Teilbelastung erfolgen sollte, ist in der Literatur nicht eindeutig geklärt. Bei akuten, neu aufgetretenen Beschwerden und fehlenden begleitenden Pathologien erachten wir eine Teilbelastung von 6–12 Wochen mit konsekutiver Steigerung der Belastung bei Beschwerdefreiheit als sinnvoll. Dies gilt v.a. für Kinder und Adoleszenten. Physiotherapeutische, physikalische und medikamentöse Maßnahmen werden begleitend verordnet. Der Einsatz und die Auswahl der Therapiemittel basiert dabei auf empirischen Überlegungen und Erfahrungen bei fehlendem Nachweis einer spezifischen Wirksamkeit. Entsprechend erscheint derzeit eine symptomorientierte Therapie sinnvoll.

Wenn sich die Symptome trotz konservativer Therapie nicht innerhalb von 3 Monaten bessern, erscheint der Wechsel auf eine operative Behandlung gerechtfertigt [11].

## Operative Therapie

Evidenzbasierte Empfehlungen können – basierend auf der verfügbaren Literatur – nicht gegeben werden. In Zusammenschau der Literatur richtet sich die Verfahrenswahl nach folgenden Grundprinzipien:

- Keine akute traumatische Läsion mit intakter Knorpeloberfläche (Stadium 1–2): Revitalisierung des subchondralen Knochens durch ein retrogrades Vorgehen (retrograde Anbohrung mit/ ohne retrograde Spongiosaauffüllung).
- Akute traumatische osteochondrale Läsion Stadium > 2–3 oder bei vitalem osteochondralen Fragment bei Adoleszenten: Refixation des osteochondralen Fragments.
- Osteochondrale Läsion Stadium > 2 und/oder nicht mehr intakte Knorpeloberfläche: Debridement der Läsion mit Entfernung des pathologisch veränderten Knorpels und Knochens und Stimulierung des subchondralen Knochens zur Bildung von Ersatzgewebe (z.B. anterograde Anbohrung, Mikro-

frakturierung). Bei Läsionen > 1,5 cm<sup>2</sup> evtl. Anwendung eines matrixassoziierten Verfahrens (Autologe Matrixinduzierte Chondrogenese, AMIC).

- Osteochondrale Läsion Stadium > 2–3 mit Knochendefekttiefe > 0,5 cm und/oder subchondraler Zystenbildung: Debridement der Läsion mit Entfernung des pathologisch veränderten Knorpels und Knochens, Stimulierung des subchondralen Knochens mit anterograder Anbohrung oder Mikrofrakturierung, Spongiosaplastik und matrixassoziiertes Verfahren (AMIC). Alternativ Transplantation eines autologen Knorpel-Knochen-Zylinders (OATS, Mosaikplastik) mit Ersatz des hyalinen Gelenkknorpels.
- Osteochondrale Läsion Stadium > 2–3 mit Knochendefekttiefe > 0,5 cm und/oder subchondraler Zystenbildung sowie fehlgeschlagener biologischer Knorpelersatztherapie: Implantation eines lokalen metallischen Oberflächenersatzes (HemiCAP®)
- Die matrixgestützte autologe Chondrozytentransplantation (MACT) spielt bei aktuell nicht möglicher Kostenübernahme der Gesetzlichen Krankenversicherung außer im Rahmen von genehmigten klinischen Studien in der Knorpeltherapie am Talus keine Rolle.

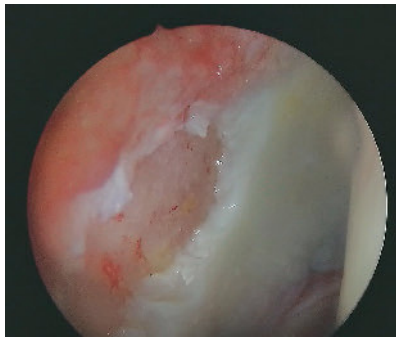Die Arbeitsgemeinschaft „Klinische Geweberegeneration“ der DGOU (Deutsche Gesellschaft für Orthopädie und Unfallchirurgie) empfiehlt folgenden Behandlungsalgorithmus für osteochondrale Läsionen (OCL) des Sprunggelenks/Talus (Abb. 3) [11].

## Nachbehandlung

Das Rehabilitationsprogramm ist bei allen beschriebenen knorpelrekonstruktiven Verfahren vergleichbar. Eine Gips-Longette oder Fußlagerungsschiene in 90°-Stellung sollte 48 h belassen werden. Bei erfolgter Malleolarosteotomie ist die Osteotomie als übungstabil anzusehen.

Folgende Prinzipien sind zu beachten:

- Thromboseprophylaxe, Hochlagerung, Schmerztherapie und Lymphdrainage sind allgemein anzuwendende Maßnahmen.
- Passive und aktive Beübung des OSG in Dorsalexension/Plantarflexion ab dem 2.–3. postoperativen Tag.



**Abbildung 4** Typischer randständiger azetabulärer Knorpelschaden im Rahmen des Impingementsyndromes vom CAM-Typ an der Hüfte

- Verwendung einer Motorschiene zur CPM (Continuous Passive Motion) mit Steigerung der Dauer der Nutzung je nach Schmerz- und Schwellungszustand auf möglichst 4–6 Stunden/Tag.
- Teilbelastung von 10–20 kg für 6 Wochen, nach 6 Wochen erfolgt ein stufenweiser Belastungsaufbau bis zum Erreichen der Vollbelastung. Nach ca. 9–12 Wochen ist die Vollbelastung unter Alltagsbedingungen möglich. Bei beschwerdefreien Patienten kann der Belastungsaufbau ggf. auch schneller erfolgen. Radfahren und Schwimmen können beschwerdeadaptiert nach 9–12 Wochen begonnen werden.
- Impact- und Kontaktsportarten sollten ca. 6–9 Monate postoperativ unterlassen werden.

## Knorpelschäden am Hüftgelenk

### Ätiologie

Für die Entstehung lokalisierter Knorpelschäden am Hüftgelenk sind überwiegend präarthrotische Deformitäten wie das femoroazetabuläre Impingement (FAI) und dysplastische Fehlstellungen am Azetabulum oder proximalen Femur verantwortlich. Traumatische, genetische oder inflammatorische Ursachen spielen gegenüber der mechanischen Ätiologie eine nur untergeordnete Rolle. Dies zeigen auch die aktuellen Zahlen des Knorpelregisters. Lokalisierte Knorpelschäden sind bedingt

durch die mechanische Pathogenese vor allem im Bereich des Azetabulums zu finden. Die überwiegende Anzahl von Studien, die sich mit der Entstehung und Behandlung von lokalisierten Knorpelschäden des Hüftgelenks beschäftigen, widmen sich dem FAI-Typ Cam, also einem verminderten Offset am Kopfhals-Übergang (Abb. 4). Frühzeitig führen diese repetitiven Traumata zu einer mit der Pathogenese korrelierenden Abfolge von morphologisch charakteristischen Knorpelschäden.

So konnte gezeigt werden, dass eine Beschwerdedauer von 9,5 Monaten als positiver Prädiktor für das Auftreten lokalisierter Knorpelschäden angesehen werden kann [14]. Während Knorpelläsionen beim FAI-Typ CAM meist im anterosuperioren Anteil des Azetabulums zu finden sind, sind sie beim FAI vom Typ Pincer eher zirkumferent und dabei schmaler ausgebildet. Man geht beim Pincer-Typ von einer langsameren Entstehung aus als beim FAI vom Typ CAM. Für die residuelle Dysplasie ist nicht bekannt, nach welcher Symptombdauer es zum Auftreten von Knorpelläsionen kommt. Wenn sie auftreten, sind sie eher im anteromedialen Anteil des Acetabulums lokalisiert.

### Therapie

Voraussetzung jeder Knorpeltherapie am Hüftgelenk ist die Beseitigung der auslösenden biomechanischen Pathologie. Die ursächliche Therapie wie reorientierende Operationen am Azetabulum oder dem proximalen Femur sowie die Beseitigung der Kopf-Schenkelhals- oder Pfannenrand-Störungen sollten möglichst zeitnah zur Knorpeltherapie erfolgen.

Die verschiedenen spezifischen Therapieoptionen zur Behandlung lokalisierter Knorpelschäden am Hüftgelenk wurden zuletzt in 2 Übersichtsarbeiten zusammengetragen und bewertet [15, 16]. Dabei zeigte sich, dass in der aktuellen Literatur 3 Arten von Knorpeltherapien zu finden sind, die am Hüftgelenk Verwendung finden: Knochenmarkstimulierende Verfahren mit bzw. ohne Matrix und die autologe Knorpelzelltransplantation. Für alle Verfahren gilt, dass sich die Evidenzlage auf einem noch niedrigen Niveau befindet, sich aber in den letzten Jahren deutlich verbessert hat. Dies ist der Tatsache ge-

schuldet, dass entsprechende Therapien am Hüftgelenk erst später Einzug in die klinische Praxis gefunden haben als am Kniegelenk oder OSG, was einerseits auf die anatomischen Besonderheiten des Hüftgelenks zurückzuführen ist und die damit erschwerte praktische Umsetzung, sowie andererseits auf das erst in den letzten Jahren entwickelte Verständnis der zugrunde liegenden pathomechanischen Prozesse.

Am technisch einfachsten sind die knochenmarkstimulierenden Verfahren ohne Matrixdeckung durchzuführen. Allerdings stellt bei der Mikrofrakturierung die Konkavität und die häufig bestehende Hypersklerose des Azetabulums ein Problem dar, da die Ahlen hierdurch abrutschen und Furchen hinterlassen können. Aus diesem Grund und auch zur Schonung der subchondralen Knochenlamelle wird von vielen Operateuren in jüngster Zeit das Debridement mit einer Curette bevorzugt. Bei einer zusätzlichen Deckung mit einer Matrix, wie z.B. einer Collagenmembran in der AMIC-Technik, zeigen sich im mittleren Verlauf bessere Ergebnisse im Vergleich zur Mikrofrakturierung [17]. Dies liegt daran, dass die Ergebnisse der MFX nach den ersten Jahren wieder kontinuierlich schlechter werden, was vermutlich auf die qualitativ ungünstigere Regeneratqualitäts zurückzuführen ist. Von Seiten der Praktikabilität erfordert die arthroskopische Knochenmarkstimulation mit einem Biomaterial hohe operative Geschicklichkeit, speziell für die korrekte Größenkonfektionierung und die arthroskopische Fixierung.

Das Aufbringen von Membranen auf den Knorpeldefekt geht mit dem relevanten Risiko einer Membrandislokation einher. Auch bei der autologen Knorpelzelltransplantation (ACT) fanden anfänglich Membranen Verwendung. Die Nachteile der membran-gestützten autologen Chondrozytentransplantation wurde mithilfe verschiedener Biomaterialien als Träger der Chondrozyten weiterentwickelt, was zu einer besseren Redifferenzierung, Verteilung und Protektion der Zellen im Defekt führt, deutlich verringerter Invasivität und weniger Komorbiditäten der Eingriffe verbunden mit einer erheblichen Reduktion unerwünschter Nebenwirkungen. Diese Weiterentwicklungen mit injizierbaren und in-situ-polymerisierbaren MACT-Verfahren ermöglichen

eine zellschonende, arthroskopische Anwendung bei den schwierigen Platzverhältnissen im Hüftgelenk und vereinfachen technisch die Anwendung.

In einem Konsensuspaper der AG Geweberegeneration und des AGA-Hüftkomitees wurde die bisherige Studienlage zu den verschiedenen Therapieverfahren evaluiert [16]. Auch wenn für alle genannten Verfahren die Evidenzlage schwach ist, zeigt sich eine Tendenz, dass die Erfahrungen vom Knie- auf das Hüftgelenk übertragen werden können.

Als Fazit wurde festgehalten, dass bei noch umschriebenen, vollschichtigen Knorpelschäden ab 1,5–2 cm<sup>2</sup> die MACT das zu bevorzugende Therapieverfahren darstellt, sofern keine wesentliche Gelenkdegeneration besteht. Sollte der Patient ein einzeitiges Vorgehen wünschen oder andere Gründe gegen eine MACT sprechen, so sind knochenmarkstimulierende Techniken mit Membrandeckung der einfachen Mikrofrakturierung vorzuziehen. Bei Defekten unter

1,5–2 cm<sup>2</sup> kann dem Konsensus nach die Indikation zu einzeitigen Verfahren großzügiger gestellt werden. Altersgrenzen wurden hingegen nicht festgelegt, da das numerische Patientenalter nicht zwangsläufig mit dem biologischen Alter bzw. Gelenkzustand übereinstimmen muss.

### Nachbehandlung

Die Nachbehandlungsschemata nach knorpelchirurgischen Eingriffen am Hüftgelenk werden in den verschiedenen Publikationen noch sehr unterschiedlich benannt. Zumindest nach zellbasierten Knorpelersatztherapien sollte eine Teilbelastung von 20 kg für 6 Wochen postoperativ eingehalten werden und anschließend eine schmerzadaptierte Aufbelastung und isometrische Beübung der Muskulatur erfolgen. Das Training auf einem Standfahrrad stellt eine gute Ergänzung dar, wobei zunächst ein geringer Widerstand gewählt

werden sollte. Die Rückkehr zum Sport ist von der Sportart und vielen anderen Faktoren abhängig. Kompaktportarten sollten nach einer ACT frühestens 12 Monate nach der OP wiederaufgenommen werden. OUP

**Interessenkonflikt:** Keine angegeben.

### Korrespondenzadresse

Prof. Dr. med. Christoph Becher  
HKF – Internationales Zentrum für  
Hüft-, Knie- und Fußchirurgie  
ATOS Klinik Heidelberg  
Bismarckstraße 9–15  
69115 Heidelberg  
becher.chris@web.de

### Literatur

1. Jungmann PM, Welsch GH, Brittberg M et al.: Magnetic Resonance Imaging Score and Classification System (AMADEUS) for Assessment of Preoperative Cartilage Defect Severity. *Cartilage*. 2017; 8: 272–82
2. Roos EM, Engelhart L, Ranstam Jet al.: ICRS Recommendation Document: Patient-Reported Outcome Instruments for Use in Patients with Articular Cartilage Defects. *Cartilage*. 2011; 2: 122–36
3. Niemeyer P, Andereya S, Ateschrang A et al.: Stellenwert der autologen Chondrozytentransplantation (ACT) in der Behandlung von Knorpelschäden des Kniegelenks – Empfehlungen der AG Klinische Geweberegeneration der DGOU; *Z Orthop Unfall* 2013; 151: 38–47
4. Volz M, Schaumburger J, Frick H, Grifka J, Anders S: A randomized controlled trial demonstrating sustained benefit of Autologous Matrix-Induced Chondrogenesis over microfracture at five years. *Int Orthop*. 2017; 41: 797–804
5. Gudas R, Gudait A, Mickevicius T et al.: Comparison of osteochondral autologous transplantation, microfracture, or debridement techniques in articular cartilage lesions associated with anterior cruciate ligament injury: a prospective study with a 3-year follow-up. *Arthroscopy*. 2013; 29: 89–97
6. Brittberg M: Autologous chondrocyte implantation--technique and long-term follow-up. *Injury*. 2008; 39 Suppl 1: S40–9
7. Zellner J, Grechenig S, Pfeifer CG et al.: Clinical and Radiological Regeneration of Large and Deep Osteochondral Defects of the Knee by Bone Augmentation Combined With Matrix-Guided Autologous Chondrocyte Transplantation. *Am J Sports Med*. 2017; 45: 3069–80
8. Kuettner KE, Cole AA: Cartilage degeneration in different human joints. *Osteoarthritis Cartilage*. 2005; 13: 93–103
9. Plaaß C, Valderrabano V, Wiewiorski M, Leumann A: Ätiologie und Pathophysiologie der osteochondralen Läsion des Talus. *Fuß & Sprunggelenk* 2012; 10: 96–105
10. Berndt AL, Harty M: Transchondral fractures (osteochondritis dissecans) of the talus. *J Bone Joint Surg Am*. 1959; 41-A: 988–1020
11. Aurich M, Albrecht D, Angele P et al.: Treatment of Osteochondral Lesions in the Ankle: A Guideline from the Group 'Clinical Tissue Regeneration' of the German Society of Orthopaedics and Traumatology (DGOU). *Z Orthop Unfall*. 2017; 155: 92–9
12. Brittberg M, Winalski CS: Evaluation of cartilage injuries and repair. *J Bone Joint Surg Am*. 2003; 85-A Suppl 2: 58–69
13. Linklater JM: Imaging of Talar Dome Chondral and Osteochondral Lesions. *Top Magn Reson Imaging*. 2010; 21: 3–13
14. Claßen T, Körsmeier K, Kamminga M et al.: Is early treatment of cam-type femoroacetabular impingement the key to avoiding associated full thickness isolated chondral defects? *Knee Surg Sports Traumatol Arthrosc*. 2016; 24: 2332–7
15. Landgraaber S, Jäger M, Fickert S: Knorpelregenerative Eingriffe am Hüftgelenk. *Orthopade*. 2017; 46: 928–37
16. Fickert S, Aurich M, Albrecht D et al.: Biologische Rekonstruktion lokalisiert vollschichtiger Knorpelschäden des Hüftgelenks: Empfehlungen der Arbeitsgemeinschaft „Klinische Geweberegeneration“ der DGOU und des Hüftkomitees der AGA. *Z Orthop Unfall* 2017; 155: 670–82
17. Fontana A, de Girolamo L: Sustained five-year benefit of autologous matrix-induced chondrogenesis for femoral acetabular impingement-induced chondral lesions compared with microfracture treatment. *Bone Joint J*. 2015; 97-B: 628–35
18. Niemeyer P, Becher C, Brucker PU et al.: Stellenwert der matrixaugmentierten Knochenmarkstimulation in der Behandlung von Knorpelschäden des Kniegelenks: Konsensusempfehlungen der AG Klinische Geweberegeneration der DGOU. *Z Orthop Unfall* 2018; 156: 513–32