

M. von Knoch¹, W. Schultz²

Die arthroskopische Naht der bursaseitigen Ruptur der Rotatorenmanschette – systematischer Review und Vorschlag einer Klassifikation

Arthroscopic treatment of bursal-sided rotator cuff tears – systematic review and classification

Zusammenfassung: Partialrupturen der Rotatorenmanschette der Schulter können auf der artikulären Seite vorkommen, auf der bursalen Seite und auch intratendinös. Dieser Artikel analysiert systematisch die aktuelle Literatur zur arthroskopischen Therapie der bursaseitigen Ruptur der Rotatorenmanschette. Meist ist die Supraspinatussehne betroffen. Der primäre Therapieansatz ist immer die konservative Therapie. Wenn diese nach einem ausreichend langen Zeitraum fehlschlägt, können auch operative Verfahren zur Anwendung kommen. Die Naht der bursaseitigen Partialruptur der Supraspinatussehne ist arthroskopisch möglich und führt zu guten Ergebnissen. Die genähten Sehnen zeigen sich im Ultraschall oder in der Kernspintomografie in über 80% der Fälle intakt. Dies gilt sowohl für die bursaseitige Naht mit weitgehender Schonung der gelenkseitig intakten Sehnenanteile, als auch für die Konversion in eine Komplett-ruptur mit nachfolgender Naht. Vergleichende Studien für die beiden Operationstechniken gibt es allerdings bislang nicht.

Folgende Klassifikation der bursaseitige Partialrupturen wird vorgeschlagen: Die Rupturen können quer zur Sehnenrichtung konfiguriert sein (Typ I); sie können längs zur Sehnenrichtung konfiguriert sein ohne Retraktion (Typ II); sie können auch längs zur Sehnenrichtung konfiguriert sein mit Retraktion nach medial, dorsal und ventral (Typ III). Eine Typ I Ruptur kann durch einfache oder modifizierte Mason-Allen-Naht mit Fadenanker versorgt werden. Eine Typ II-Ruptur kann durch eine Seit-zu-Seit-Naht ohne Fadenanker versorgt werden. Eine Typ III-Ruptur kann durch eine Seit-zu-Seit-Naht mit Fadenanker therapiert werden.

Schlüsselwörter: Schulter, Rotatorenmanschette, Ruptur, bursaseitig, Arthroskopie, Naht, Klassifikation

Abstract: Partial rotator cuff tears are observed on the articular or bursal side or intratendinous. This article systematically reviews the current literature on arthroscopic repair of partial bursal sided lesions of the rotator cuff. The supraspinatus tendon is involved mainly. Primary treatment is conservative. If this fails, surgical therapy may be indicated. Bursal partial tears of the supraspinatus tendon can be repaired arthroscopically with good results. Repaired tendons appear intact in 80% of cases by ultrasound or MR-imaging. This goes for both bursal sided repairs as well as for conversion of the partial lesion to a full thickness lesion with subsequent repair. Studies comparing both techniques have not been reported yet.

The following classification of bursal sided partial rotator cuff tears is suggested: Tear configuration can be perpendicular to the tendon (type I); tear configuration can be longitudinal without retraction (type II); tear configuration can be longitudinal with retraction medially, dorsally or ventrally. A type I tear can be repaired by simple or modified Mason-Allen suture with anchor. A type II tear can be repaired by side-to-side suture without anchor. A type III tear can be repaired with a side-to-side suture with anchor.

Keywords: shoulder, rotator cuff, tear, bursal, arthroscopy, repair, classification

¹ Klinik für Orthopädie und Endoprothetik, Klinikum Bremerhaven

² Abteilung Orthopädie, Universitätsmedizin, Georg-August-Universität, Göttingen
DOI 10.3238/oup.2012.0250-0254

Grad	Konfiguration	Therapie
I	Querriss (= halbmondförmig)	Einfache oder Mason-Allen-Naht mit Fadenanker
II	Längsriss, nicht retrahiert	Seit-zu-Seit-Naht ohne Fadenanker
III	Längsriss, retrahiert	Seit-zu-Seit-Naht mit Fadenanker

Tabelle 1 Klassifikation der delaminierenden bursseitigen Partialrupturen der Supraspinatussehne.

Einleitung

Partialrupturen der Rotatorenmanschette der Schulter können auf der artikulären Seite vorkommen, auf der bursalen Seite und auch intratendinös. Meist ist die Supraspinatussehne betroffen. Der primäre Therapieansatz ist immer die konservative Therapie. Wenn diese nach einem ausreichend langen Zeitraum fehlschlägt, können auch operative Verfahren zur Anwendung kommen. Hinsichtlich der arthroskopischen Therapie von Partialrupturen der Rotatorenmanschette kommen die einfache Acromioplastik, das Debridement der Rotatorenmanschette mit oder ohne Acromioplastik, die transtendinöse Naht oder die Konvertierung in eine vollschichtige Ruptur mit dann nachfolgender Naht in Betracht [1]. Traditionell wird bei Rupturen von weniger als 50% der Sehnendicke davon ausgegangen, dass ein bloßes Debridement der Sehne mit oder ohne Acromioplastik ausreichen kann. Bei

Rupturen, die mehr als 50% der Sehnendicke betreffen, wird wegen der zu erwartenden fortschreitenden Sehnendegeneration traditionell eine Sehnennaht empfohlen. In diesen Fällen sind die Ergebnisse nach Sehnennaht besser als für ein bloßes Debridement der Sehne mit Acromioplastik [2].

Hinsichtlich der artikulären Partialrupturen gibt es bereits zahlreiche Publikationen und auch Reviews. Hinsichtlich der bursseitigen Rupturen gibt es nur wenige Arbeiten und noch keine Reviews. Der hier vorliegende Artikel untersucht daher die aktuelle Literatur zur arthroskopischen Therapie der bursseitigen Ruptur der Rotatorenmanschette durch einen systematischen Review.

Methode

Im Februar 2012 wurde eine systematische Durchsicht der PubMed Daten-

bank durchgeführt. Als Suchwörter dienten „shoulder“ und „rotator“, „cuff“, „arthroscopic“, „repair“ und „bursal“. Mit diesen Suchworten ergaben sich 23 Treffer mit Arbeiten, die zwischen dem Mai 1995 und dem Dezember 2011 erschienen sind. Hiernach wurden die in PubMed veröffentlichten Abstracts analysiert. Darüber hinaus wurden aktuelle Review-Artikel zum Thema der arthroskopischen Therapie von partiellen Rotatorenmanschettenläsionen ebenso analysiert, um weitere Arbeiten zu identifizieren. Schließlich konnten 9 Arbeiten gefunden werden, die sich mit der arthroskopischen Therapie von bursseitigen Läsionen beschäftigen oder bei denen zumindest ein Teil der Fälle rein bursseitige Läsionen waren. In 6 Arbeiten wurde über das Debridement mit und ohne Acromioplastik bei bursseitiger Ruptur der Rotatorenmanschette berichtet [2, 3, 4, 5, 6, 7]. 3 Artikel beschrieben lediglich die chirurgische Technik der

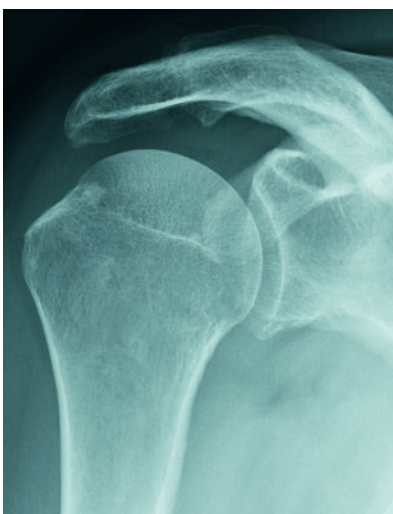

Abbildung 1 Präoperatives anteroposteriores Röntgenbild der rechten Schulter eines männlichen Patienten mit bursseitiger Ruptur der Supraspinatussehne.

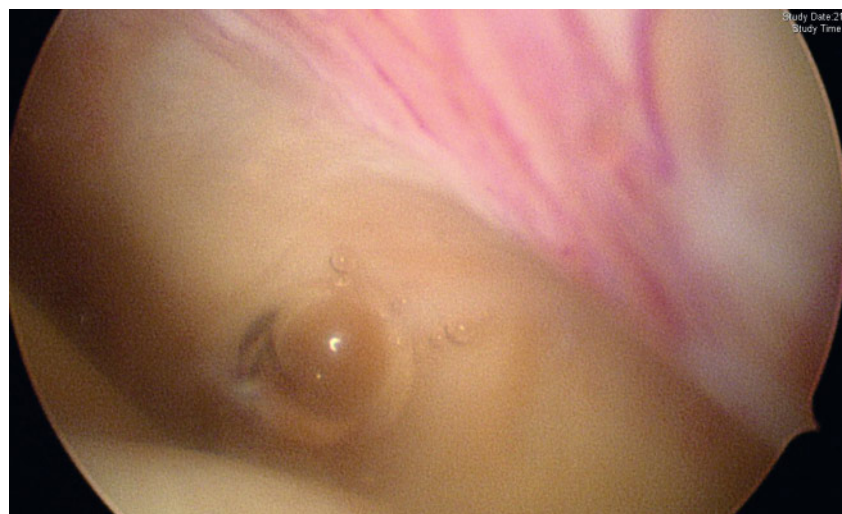


Abbildung 2 Arthroskopische Bilder (ca. 115-fache Vergrößerung). Intraartikulärer unauffälliger Befund der Supraspinatussehne.

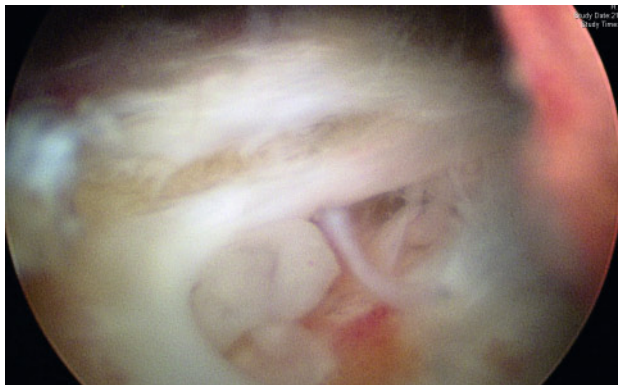


Abbildung 3 Subacromial zeigt sich eine bursseitige Partialruptur von mehr als 50% der Sehnendicke (Ellman Grad III).

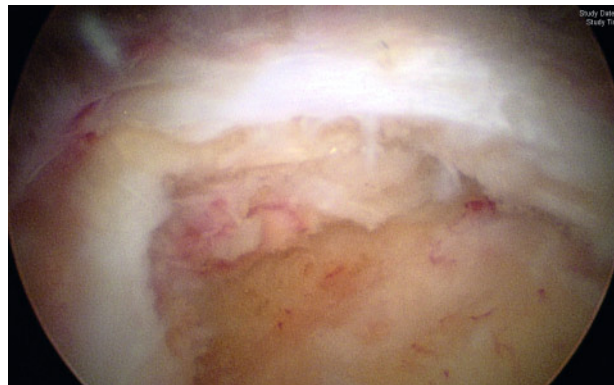


Abbildung 4 Das Tuberculum majus (Footprint) wird mit einem Acromionizer angefrischt. Die intakten gelenkseitigen Fasern der Supraspinatussehne werden geschont.

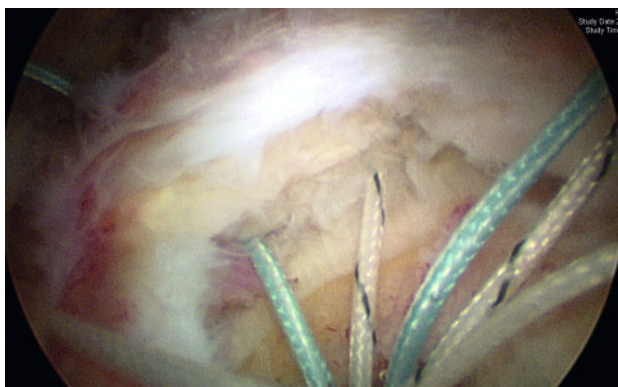


Abbildung 5 Zwei Fäden eines Titanfadenankers der Stärke 5,5 mm werden mit einer Nahtzange in einfacher Naht durch den rupturierten und leicht retrahierten bursseitigen Teil der Supraspinatussehne geführt.

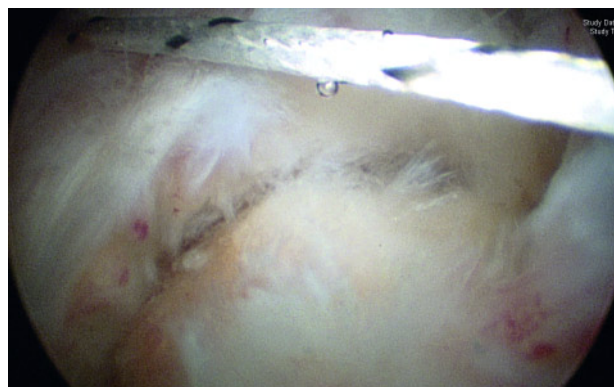

Abbildung 6 Durch Fadenzug lässt sich der rupturierte Teil der Supraspinatussehne spannungsfrei komplett reponieren.

Naht von bursseitigen Partialrupturen ohne klinische Ergebnisse [8, 9, 10]. 3 Arbeiten berichteten spezifisch über die arthroskopische Naht der bursseitigen Ruptur der Rotatorenmanschette mit klinischen Ergebnissen [11, 12, 13]. Die Artikel von Kamath und Koh waren in Englisch verfasst, der Artikel von Xiao lediglich in Chinesisch, so dass bei der letzteren Arbeit nur der Abstract in die Analyse gelangte. Auffällig war hierbei, dass Level IV-Studien (Fallserien) spezifisch zur arthroskopischen Naht von bursseitigen Rupturen in PubMed erst ab 2009 veröffentlicht wurden. Die 3 zuletzt genannten Arbeiten wurden hinsichtlich des gesamten zur Verfügung stehenden Informationsgehaltes zum aktuellen Stand der arthroskopischen Therapie der bursalen Partialruptur der Rotatorenmanschette analysiert.

Originalarbeiten

Kamath et al. berichteten 2009 über 41 konsekutive Patienten (42 Fälle bzw. Schultern), die bei Partialruptur der Rotatorenmanschette arthroskopisch therapiert wurden [11]. In allen Fällen wurde eine Konversion der Partialruptur in eine komplette Ruptur mit nachfolgender Refixation der Supraspinatussehne durchgeführt. In 9 Fällen lag eine bursseitige Partialruptur der Rotatorenmanschette vor. Angaben zu dieser Untergruppe von 9 Patienten wurden hinsichtlich epidemiologischer Faktoren und Ergebnisse nicht gemacht. Für das gesamte Kollektiv betrug das mittlere Alter 53 Jahre. In 37 Fällen erfolgte die Sehnennaht durch horizontale Matratzennaht mit einem einzelnen Anker. In 5 Fällen erfolgte eine Double Row-Naht mit einem medialen und einem latera-

len Anker. Nach mittleren 11 Monaten postoperativ lag in 88% der Fälle sonographisch eine intakte Rotatorenmanschette vor, bei 5 Patienten ergab sich eine Komplettruptur. Der ASES-Score (American Shoulder and Elbow Surgeons) verbesserte sich von präoperativ 46,1 auf postoperativ 82,1 Punkte. Die Patientenzufriedenheit lag bei 93%. Das durchschnittliche Alter von Patienten mit intakter Rotatorenmanschette lag bei 51,8 Jahren, dass der Patientin mit Re-Ruptur bei 62,6 Jahren ($P = 0,02$).

Xiao et al. berichteten 2010 über 49 Fälle (von den Autoren im Abstract in PubMed wahrscheinlich fehlerhaft 57 angegeben - bei zusammengezählt tatsächlich 49 Fällen) einer bursseitigen Partialruptur, die arthroskopisch versorgt wurde [12]. Das durchschnittliche Alter lag bei 49,7 Jahren. Die Klassifikation nach Ellman ergab 7 Fälle ei-

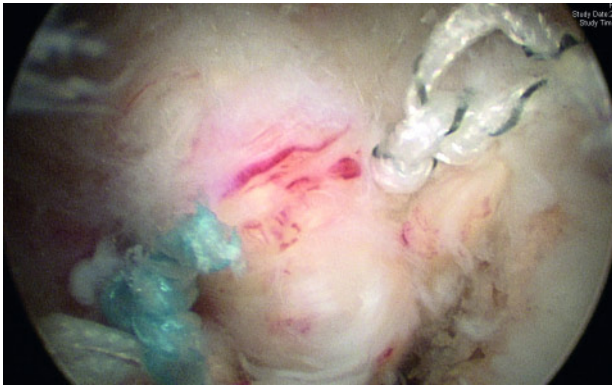


Abbildung 7 Bild der mit zwei Fäden genähten Supraspinatussehne von bursseitig.

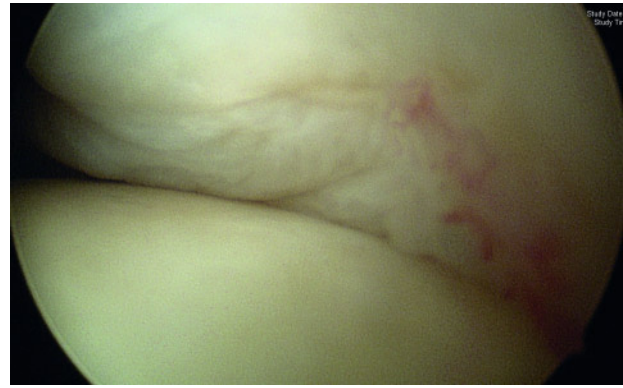

Abbildung 8 Intraartikuläres Bild der geschonten gelenkseitigen Supraspinatussehne.

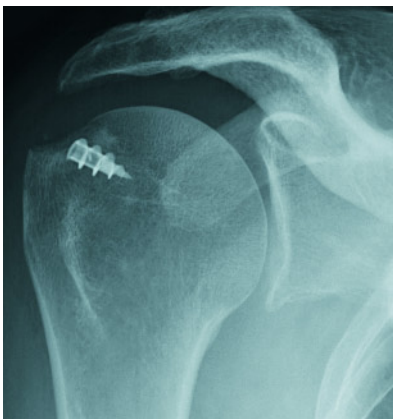


Abbildung 9 Postoperatives Röntgenbild mit eingebrachtem Fadenanker und durchgeführter Acromioplastik.

ner Grad I-, 6 Fälle einer Grad II- und 36 Fälle einer Grad III-Läsion [14]. In allen Fällen wurde eine subacromiale Bursektomie und Acromioplastik durchgeführt. In 13 Fällen wurde ein bloßes Debridement der Rotatorenmanschette durchgeführt. In 36 Fällen wurde eine Sehnennaht durchgeführt. Von diesen 36 Fällen wurde in 3 Fällen eine Seit-zu-Seit-Naht ohne Fadenanker durchgeführt. In 26 Fällen wurde eine Naht mit Fadenanker durchgeführt. In 7 Fällen wurde eine Seit-zu-Seit-Naht in Kombination mit einem Fadenanker durchgeführt. 49 Fälle wurden nach durchschnittlich 48 Monaten nachuntersucht. In 16 Fällen lag ein exzellentes, in 31 Fällen ein gutes und in 2 Fällen ein schlechtes Ergebnis gemäß UCLA-Score (University of California, Los Angeles) vor. 47 Patienten waren mit der Operation zufrieden. Die

Integrität der Sehne wurde nicht durch bildgebende Maßnahmen analysiert.

Koh et al. berichteten 2011 über 38 konsekutive Fälle, in denen bursseitige Partialrupturen der Rotatorenmanschette arthroskopisch versorgt wurden [13]. Nach einer Bursektomie wurde eine minimale Acromioplastik durchgeführt. Die schadhaften Sehnen wurden debridiert. In allen Fällen lag ein Sehnenschaden Grad III nach Ellman vor. Der gelenkseitige intakte Anteil der Supraspinatussehne wurde über ein minimales Fenster eröffnet. Über einen PDS-Faden wurde dann mit einem am angefrischten lateralen Footprint eingebrachten Fadenanker eine durchgreifende Naht durch die Supraspinatussehne geschuttelt und die Sehnen mit Fadenanker genäht. Hierbei wurde sowohl das gelenkseitig liegende intakte Gewebe als auch das bursal liegende schadhafte Sehnen-gewebe mitgefasst. In der Nachbehandlung wurde ein Abduktionskissen für 3 Wochen getragen, ab der 4. Woche wurde mit passiven Bewegungsübungen begonnen. Aktive Bewegungsübungen wurden ab der 7. postoperativen Woche begonnen, Kräftigungsübungen ab dem 4. postoperativen Monat. Schwere körperliche Tätigkeiten und Überkopftätigkeiten wurden in der Regel erst nach 6 Monaten gestattet. Alle 38 Fälle konnten nachuntersucht werden. Das mittlere Alter bei der Operation betrug 50,8 Jahre. Der mittlere Follow Up betrug 26,9 Monate. Der mittlere ASES-Score verbesserte sich von präoperativ 53,1 auf postoperativ 87,2. Postoperative kernspintomografische Untersuchungen lagen in 33 Fällen vor. Diese wurden nach mittleren 8,2 Monaten postopera-

tiv angefertigt. In 29 Fällen (87,9%) lag eine intakte Supraspinatussehne vor. In 3 Fällen zeigte sich eine delaminierende Partialruptur. In einem Fall zeigte sich eine Komplettruptur.

Bewertung und Vorstellung einer möglichen Klassifikation

Die gängige Klassifikation von Partialrupturen der Rotatorenmanschette und insbesondere der Supraspinatussehne erfolgt in der Regel mit der Klassifikation nach Ellman. Hierbei wird die Tiefe der Läsion klassifiziert. Eine Läsion, die mehr als 50% der Sehnentiefe betrifft, wird als Grad III klassifiziert [14]. Traditionell wird in diesem Fall eine Sehnennaht empfohlen, da eine Progredienz der Ruptur wahrscheinlich ist [2]. Die Ellman-Klassifikation ist also eine Entscheidungshilfe bei der Therapiefindung Debridement versus Naht. Eine Klassifikation, die neben der Tiefenausdehnung der Ruptur auch die Morphologie betrifft, existiert nach Kenntnis der Autoren bislang nicht. Eine solche Klassifikation hilft bei der Entscheidungsfindung hinsichtlich der anzuwendenden Nahttechnik. Der Erstautor hat beobachtet, dass bei bursseitigen Rupturen in der Regel eine Delamination des bursseitigen rupturierten Anteiles der Supraspinatussehne vom intakten gelenkseitigen Sehnenanteil auftritt. Daher wird folgende Klassifikation vorgeschlagen: Rupturen können quer zur Sehnenrichtung (= halbmondförmig) konfiguriert sein (Typ I). Sie können längs zur Sehnenrichtung (longitudinal bzw. U-förmig) konfiguriert sein ohne Retrak-

tion (Typ II). Sie können auch längs zur Sehnenrichtung konfiguriert sein mit Retraktion nach medial, dorsal und ventral (Typ III). Eine Typ I-Ruptur kann durch einfache Naht, eine modifizierte Mason-Allen-Naht oder eine Double Row-Naht mit Nahtankern versorgt werden. Eine Typ II-Ruptur kann durch eine Seit-zu-Seit-Naht ohne Fadenanker versorgt werden. Eine Typ III-Ruptur kann durch eine Seit-zu-Seit-Naht mit Fadenanker therapiert werden (Tab. 1).

Die Naht der bursseitigen Ruptur der Supraspinatussehne ist arthroskopisch möglich und führt zu guten Ergebnissen. Die genähten Sehnen zeigen sich im Ultraschall oder in der Kernspinto-

mografie intakt in über 80% der Fälle. Dies gilt sowohl für die bursseitige Naht mit weitgehender Schonung der gelenkseitig intakten Sehnenanteile [11], als auch für die Konversion in eine Komplettruptur mit nachfolgender Naht [13]. Vergleichende Studien für die beiden Operationstechniken (bursseitig versus Komplettierung und Wiederannaht) gibt es allerdings bislang nicht. Nach Beobachtung der Autoren werden bursseitige Partialrupturen der Supraspinatussehne beim älteren Patienten teilweise gut kompensiert und toleriert. Bei jüngeren Patienten ist nach erfolgloser konservativer Therapie von entsprechender Dauer eine Operationsindikati-

on häufiger gegeben, da durch das höhere Aktivitätsniveau eine spontane Vernarbung oder Heilung nicht immer eintritt und es zur Progredienz der Ruptur und Ausbildung einer größeren Defektzone kommen kann. **OUP**

Korrespondenzadresse:

PD Dr. med. Marius von Knoch
Klinik für Orthopädie und Endoprothetik,
Schulterzentrum
Klinikum Bremerhaven Reinkenheide
gGmbH
Postbrookstraße 103
27574 Bremerhaven
E-Mail: mariusvonknoch@yahoo.com

Literatur

1. Strauss EJ, Salata MJ, Kercher J et al., Multimedia article. The arthroscopic management of partial-thickness rotator cuff tears: a systematic review of the literature. *Arthroscopy* 2011; 27: 568–580. Review.
2. Weber SC. Arthroscopic debridement and acromioplasty versus mini-open repair in the treatment of significant partial-thickness rotator cuff tears. *Arthroscopy* 1999; 15:126–131.
3. Snyder SJ, Pachelli AF, Del Pizzo W, Friedman MJ, Ferkel RD, Pattee G. Partial thickness rotator cuff tears: results of arthroscopic treatment. *Arthroscopy* 1991; 7:1–7.
4. Cordasco FA, Backer M, Craig EV, Klein D, Warren RF. The partial-thickness rotator cuff tear: is acromioplasty without repair sufficient? *Am J Sports Med* 2002; 30:257–260.
5. Park JY, Yoo MJ, Kim MH. Comparison of surgical outcome between bursal and articular partial thickness rotator cuff tears. *Orthopedics* 2003; 26: 387–390.
6. Budoff JE, Rodin D, Ochiai D, Nirschl RP. Arthroscopic rotator cuff debridement without decompression for the treatment of tendinosis. *Arthroscopy* 2005; 21:1081–1089.
7. Kartus J, Kartus C, Rostgård-Christensen L, Sernert N, Read J, Perko M. Long-term clinical and ultrasound evaluation after arthroscopic acromioplasty in patients with partial rotator cuff tears. *Arthroscopy* 2006; 22: 44–49.
8. Yoo JC, Ahn JH, Lee SH, Kim JH. Arthroscopic full-layer repair of bursal-side partial-thickness rotator cuff tears: a small-window technique. *Arthroscopy* 2007; 23: 903.e1–4.
9. Wolff AB, Magit DP, Miller SR, Wyman J, Sethi PM. Arthroscopic fixation of bursal-sided rotator cuff tears. *Arthroscopy* 2006; 22:1247.
10. Kim KC, Rhee KJ, Shin HD, Kim PS. Arthroscopic footprint reconstruction of bursal-side delaminated rotator cuff tears using the suture-bridge technique. *Knee Surg Sports Traumatol Arthrosc* 2009; 17: 840–843.
11. Kamath G, Galatz LM, Keener JD, Teefey S, Middleton W, Yamaguchi K. Tendon integrity and functional outcome after arthroscopic repair of high-grade partial-thickness supraspinatus tears. *J Bone Joint Surg Am* 2009; 91: 1055–1062. Erratum in: *J Bone Joint Surg Am* 2009; 91: 1995.
12. Xiao J, Cui GQ, Wang JQ. Arthroscopic treatment of bursal-side partial-thickness rotator cuff tears. *Zhonghua Wai Ke Za Zhi* 2010; 48:1492–1495. Chinese.
13. Koh KH, Shon MS, Lim TK, Yoo JC. Clinical and magnetic resonance imaging results of arthroscopic full-layer repair of bursal-side partial-thickness rotator cuff tears. *Am J Sports Med* 2011; 39:1660–1667.
14. Ellman H. Diagnosis and treatment of incomplete rotator cuff tears. *Clin Orthop Relat Res* 1990; 254: 64–74. Review.