

M. von Knoch<sup>1</sup>, W. Schultz<sup>2</sup>

# Die arthroskopische Therapie der kombinierten Läsion des vorderen, oberen und des hinteren Labrums der Schulter – ein systematischer Review

## *Arthroscopic treatment of combined lesions of the anterior, superior and posterior labrum of the shoulder – a systematic review*

**Zusammenfassung:** Im Rahmen eines systematischen Reviews wurden die zur Verfügung stehenden Informationen über die arthroskopische Therapie der kombinierten Läsion des vorderen, oberen und hinteren Labrums der Schulter zusammengetragen. Der Evidenzlevel der untersuchten Studien war mit maximal Level IV niedrig. Die korrekte präoperative Diagnosestellung gelang in bis zu 87 % der Fälle kernspintomografisch nicht. Die kombinierte Läsion trat in bis zu 3,6 % der Fälle aller arthroskopischen Labrumrefixationen auf. Im Wesentlichen sind die Ergebnisse nach Operation als gut zu bezeichnen. In bis zu 11 % der Fälle ist aber mit einer persistierenden Instabilität zu rechnen. Reoperationen aufgrund verschiedener Komplikationen wie Schultersteife, Bizepssehnenproblemen, persistierender Instabilität oder Omarthrose kommen in bis zu 15 % der Fälle vor.

**Abstract:** A systematic review was performed to collect the available evidence on arthroscopic treatment of combined lesions of the anterior, superior and posterior labrum of the shoulder. The level of evidence of the retrieved studies was low with a maximum of level IV. Using MRI the correct diagnosis was missed preoperatively in up to 87 %. Combined labral lesions had an incidence of up to 3,6 % of all cases of labral repair. In general, clinical results can be expected to be good. Persisting instability can be expected in up to 11 % of cases. Revision surgery due to different complications like stiffness, biceps tendon problems, persisting instability or osteoarthritis is required in up to 15 % of cases.

**Keywords:** *shoulder, arthroscopy, instability, labral lesion, combined, anterior, superior, posterior*

**Schlüsselwörter:** *Schulter, Arthroskopie, Instabilität, Labrum-läsion, kombiniert, vordere, obere, hintere*

### Einleitung

Die kombinierte Läsion des vorderen, hinteren und oberen Labrums, bzw. des Bizepsankers der Schulter wurde erstmalig 2005 von Lo und Burkhart beschrieben und "Triple Labral Lesion" genannt [1]. Solche kombinierten Läsionen des Labrums kommen relativ selten vor. Ziel dieser Arbeit war es, anhand eines systematischen Reviews die bereits zur Verfügung stehenden Informationen über Vorkommen, Diagnostik, Therapie und zu erwartende Ergebnisse nach arthroskopischer

Therapie der kombinierten Läsion des vorderen, oberen und hinteren Labrums zusammenzutragen.

### Material und Methode

Im Oktober 2012 wurde eine systematische Durchsicht der U. S. National Library of Medicine/National Institutes of Health (PubMed) Datenbank durchgeführt. Als Suchwörter dienten „shoulder“, „labral“ und „triple“. Hiermit konnten 4 Treffer generiert werden. Mit den Suchwörtern

„shoulder“, „labral“ und „circumferential“ konnten 6 Treffer generiert werden. Anhand der Durchsicht der Abstracts konnten 4 Artikel identifiziert werden, die sich spezifisch mit den Ergebnissen nach arthroskopischer Versorgung von kombinierten Läsionen des Bizepsankers und des vorderen und hinteren Labrums beschäftigten. Eine Arbeit beschäftigte sich schwerpunktmäßig mit der chirurgischen Technik (Tokish et al. 2010), wobei die klinischen Ergebnisse des gleichen Kollektivs bereits vorab an anderer Stelle veröffentlicht wurden [2]. Die Arbeit zur Be-

<sup>1</sup> Klinik für Orthopädie und Endoprothetik, Schulterzentrum, Klinikum Bremerhaven, Chefarzt: PD Dr. med. Marius von Knoch

<sup>2</sup> Abteilung Orthopädie, Universitätsmedizin, Georg-August-Universität Göttingen, Abteilungsdirektor: Univ.-Prof. Dr. med. Wolfgang Schultz  
DOI 10.3238/oup.2013.0196-0199

Erstautor, Jahr	Evidenzlevel	Fallzahl	Inzidenz	Positives MRT	Persistierende Instabilität	Reoperationsrate
Lo 2005	IV	7	2,4 %	–	0 %	14 %
Tokish 2009	IV	41	–	59 %	5 %	15 %
Ricchetti 2012	IV	58	3,6 %	13 %	11 %	7 %
Dickens 2012	Fallbericht	3	–	33 %	0 %	0 %

**Tabelle 1** Tabellarische Darstellung von Autor, Jahr, Evidenzlevel, Inzidenz etc. für die 4 identifizierten Arbeiten.

schreibung der chirurgischen Technik wurde nicht weitergehend analysiert. Die verbliebenen 4 Artikel wurden detailliert analysiert (s. Tabelle 1). In 4 Fällen lag eine Level-IV-Studie vor [1, 3, 4, 5]. Der Artikel von Dickens et al. [5] war lediglich ein Fallbericht mit 3 Fällen. Somit lag die Fallzahl pro Arbeit zwischen 3 und 44 Fällen. Wegen der heterogenen Patientenkollektive wurde auf eine detaillierte quantitative und statistische Analyse im Sinne einer Metaanalyse verzichtet. Es wurde lediglich qualitativ deskriptiv analysiert.

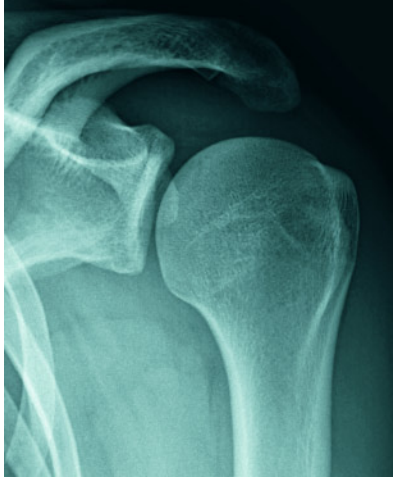### Originalarbeiten und Fallberichte

Lo und Burkhart [1] veröffentlichten 2005 einen Bericht über 7 Fälle mit kombinierten Läsionen des vorderen, oberen (= Bizepsanker) und hinteren Labrums (Level IV). Der Anteil dieser kombinierten Läsion an der Gesamtzahl aller operierten Fälle mit Labrumläsion betrug bei diesen Autoren 2,4 %. Das mittlere Alter lag bei  $25 \pm 7,3$  Jahren (Bereich 17–36 Jahre). In allen Fällen lag ein traumatisches Erstereignis zugrunde. Die klinische Untersuchung zeigte in allen Fällen ein positives Apprehensionszeichen. Die Bizepssehnenstests (Speed-Test, O'Brien-Test und Jobe-Relocation-Test) waren negativ oder zweideutig. In 3 Fällen zeigte sich bei der Untersuchung eine erhöhte hintere Translation. In 2 Fällen war bereits zuvor eine Stabilisierungsoperation durchgeführt worden. In allen 7 Fällen wurde die Indikation zur Operation nach vergeblicher konservativer Therapie gestellt. Die Operation erfolgte in Seitlage. An speziellen Portalen wurden ein tiefes vorderes und ein tiefes hinteres Portal sowie ein Portal nach Wilmington verwendet. In allen 7 Fällen fanden sich kombinierte Läsionen des vorderen, oberen und hinteren Labrums. In 2

Fällen lag eine komplette zirkumferente Labrumläsion vor. In 6 Fällen lag eine Hill-Sachs-Läsion, in einem Fall eine reverse Hill-Sachs-Läsion vor. Alle Hill-Sachs-Läsionen konnten als non-engaging klassifiziert werden. In allen Fällen wurde eine Labrumrefixation durchgeführt. Die mediane Zahl der Fadenanker betrug 7 (Bereich 5–9 Anker). Postoperativ trugen die Patienten für 4 Wochen eine Schlinge und erhielten im Verlauf Physiotherapie. Nach mittleren 12,7 Monaten waren 6 von 7 Patienten mit dem Operationsergebnis zufrieden. In keinem Fall lag eine erneute Instabilität vor. Das Apprehensionszeichen war in allen Fällen negativ. In 2 Fällen beklagten die Patienten noch leichtere Beschwerden bei längeren Belastungen. In einem Fall lag ein nicht zufriedenstellendes Ergebnis vor. Der Patient beklagte weiterhin Schmerzen und entwickelte im Verlauf eine Arthrose, welche mit einer Hemiarthroplastik behandelt wurde.

Tokish et al. [3] berichteten 2009 über 41 Fälle von zirkumferenten Labrumläsionen bei 39 Patienten in einer Multicenter-Studie an US-amerikanischen Militärbeschäftigten (Level IV). Die Einschlusskriterien waren die intraoperative Sicherung einer zirkumferenten Labrumläsion und die präoperative Dokumentation von Schulderscores. Das Durchschnittsalter lag bei 25,1 Jahren. 34 Patienten waren männlich und 5 Patienten waren weiblich. Die primäre klinische Diagnose war in allen Fällen Schulterschmerz mit rezidivierender Schulterinstabilität. In allen Fällen lag ein traumatisches Erstereignis vor. Die klinische Untersuchung zeigte in 39 von 41 Fällen ein positives Apprehensionszeichen. In allen Fällen zeigte sich eine Kraftreduktion beim O'Brien-Test. Das Sulcuszeichen war in allen Fällen negativ. Die Operation erfolgte in Seitenlage. In allen Fällen zeigte sich eine zirkumferente Labrumläsion, in einem Fall zeigte sich zu-

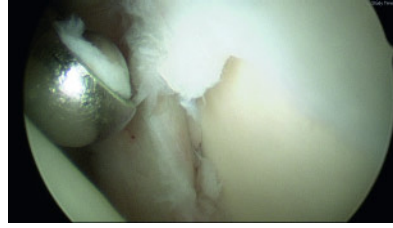
sätzlich noch ein vorderer oberer radialer Labrumriss. Das Labrum wurde mit Fadenankern refixiert. Die mittlere Anzahl der Fadenanker betrug 7,1. Postoperativ erfolgte eine Ruhigstellung auf einem Abduktionskissen für 6 Wochen. Für diesen Zeitraum wurde die Schulter lediglich passiv beübt. Hiernach dann zunehmend aktiv. Eine Wiederaufnahme aller Aktivitäten ohne Einschränkung erfolgte nach 6–9 Monaten postoperativ. Nach mittleren 31,8 Monaten ergab sich eine signifikante Verbesserung hinsichtlich u.a. des Schmerzscores, des Instabilitätsscores, des ASES-Scores und des Short-Form-12-Scores. In 6 Fällen (15 %) musste eine Revisionsoperation wegen Instabilität (5 %), persistierender Bizepsdendinitis (5 %) oder Schultersteife (5 %) durchgeführt werden. Die Autoren stellten fest, dass durch eine einfache Kernspintomografie ohne Kontrastmittel die Diagnosestellung einer zirkumferenten Labrumläsion kaum möglich sei. Alle Patienten erreichten den gleichen Aktivitätslevel wie präoperativ. Die Autoren schlussfolgerten aufgrund der Krankengeschichten, dass die zirkumferente Labrumläsion am ehesten eine Ausdehnung der vorderen Instabilität darstellt. In einigen Fällen könne allerdings auch eine hintere Instabilität ursächlich sein und sich zusätzlich zur vorderen Instabilität ausdehnen. Die Autoren betonten, dass in allen Fällen mindestens 5 Luxationen vor der Operation stattgefunden hatten. Die Autoren betonten zusätzlich, dass alle Patienten neben der Instabilität auch Schulterschmerzen beklagten. Dies war auch dann der Fall, wenn in der letzten Zeit keine erneute Luxation aufgetreten war. Die Autoren empfahlen, dass bei multiplen stattgehabten Schulterluxationen mit ausgeprägten Schmerzen ohne ein kürzlich stattgehabtes Luxationsereignis und bei positiven Tests für vordere, hintere und obere Schul-



**Abbildung 1** Anteroposteriores Röntgenbild der linken Schulter eines 21-jährigen Patienten. Primär traumatische anteriore Instabilität seit 3 Jahren mit inzwischen wöchentlichen Subluxationen trotz Krankengymnastik.

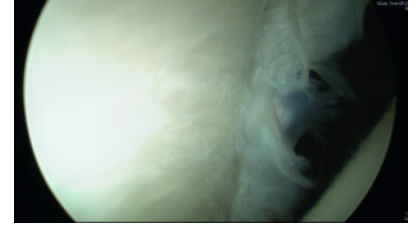terinstabilität eine zirkumferente Labrumläsion als Differenzialdiagnose in Erwägung gezogen werden sollte.

Ricchetti et al. [4] berichteten 2012 über 58 Fälle mit panlabralen Läsionen (Level IV). Die Inzidenz der panlabralen Läsion im Verhältnis zu allen Labrumläsionen, die in dem Untersuchungszeitraum von den Autoren behandelt wurden, lag bei 3,6 %. Die Autoren definierten die panlabrale Läsion als Läsion des vorderen, oberen und hinteren Labrums. Insgesamt waren mehr als 270° des glenoidalen Labrums betroffen. Zur Auswertung gelangten 44 Patienten, bei denen ein minimaler Follow-up von 16 Monaten vorlag. Das mittlere Alter dieser Patienten lag bei 32 Jahren (Bereich 15 bis 55 Jahre). In 40 % der Fälle wurden lediglich Schulterschmerzen beklagt, in 14 % der Fälle lediglich ein Instabilitätsproblem. Kombinierte Schmerzen und Instabilität lagen in 45 % der Fälle vor. In 40 Fällen lag präoperativ eine kernspintomografische Untersuchung vor. In 22 Fällen eine konventionelle Kernspintomografie, in 18 Fällen ein kernspintomografisches Arthrogramm. Lediglich in 5 von 40 Fällen wurde präoperativ eine kombinierte Läsion des vorderen, hinteren und oberen Labrums erkannt. In 2 Fällen war dieses bei einem konventionellen Kernspintomogramm der Fall, in 3 Fällen bei einem kernspintomografischen Arthrogramm. Für die Operation wurde in 35 Fällen eine Beach-chair-Lagerung, in 9 Fällen eine Seitenlagerung durchgeführt. Als spezielle Zu-



**Abbildung 2** Die kernspintomografisch vermuteten Läsionen des vorderen und oberen (= Bizepsanker) bestätigten sich intraoperativ. Die Operation wurde in Beach-chair-Lagerung durchgeführt.

satzportale wurden ein anterosuperolaterales und ein zusätzliches posterolaterales Portal verwendet. Die mittlere Anzahl von Fadenankern zur Refixation des Labrums lag bei 7,9 (Bereich 5–12). Intraoperative Komplikationen traten nicht auf. In 13 Fällen (30 %) traten Komplikationen im postoperativen Verlauf auf. In einem Fall kam es zu Sekretion aus einem Hautportal, welche konservativ therapiert werden konnte. In 6 Fällen (14 %) kam es zur postoperativen Schultersteife, in einem Fall wurde 6 Monate postoperativ eine arthroskopische Kapsulotomie durchgeführt. Die Gesamtzahl der Reoperationen lag bei 3 (7 %). In 5 Fällen (11 %) trat ein erneutes Instabilitätsereignis auf. Lediglich in einem Fall (2 %) musste aufgrund der Instabilität eine erneute Labrumrefixation durchgeführt werden. Die Autoren schlussfolgerten, dass nach der arthroskopischen Refixation der vorderen, oberen und hinteren Labrumläsion mit guten klinischen Ergebnissen gerechnet werden kann. Die Autoren betonten, dass die panlabrale Labrumläsion bei älteren Patienten eher durch Schmerzen symptomatisch wird. Eine positive Anamnese für Instabilitätsereignisse müsse nicht vorliegen. Die postoperativen Ergebnisse ergaben keine signifikanten Unterschiede zwischen jüngeren und älteren Patienten. Ebenso ergaben sich keine signifikanten Unterschiede für die Patienten, die präoperativ lediglich Schmerzen, aber keine Instabilität beklagten. Die Autoren betonten, dass die panlabralen Läsionen kernspintomografisch häufig übersehen wurden, dies sowohl mit und ohne Arthrogramm. Die Autoren betonten, dass Schulterchirurgen imstande sein sollten, panlabrale Läsionen versorgen zu können. Die Autoren gingen davon aus, dass degenerative Veränderungen nach Versorgung von panlabralen Läsionen nicht



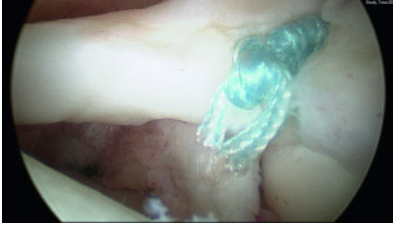**Abbildung 3** Die kernspintomografisch vermutete kleinere Läsion des hinteren Labrums bestätigte sich ebenso intraoperativ. Insgesamt lag eine inkomplette, v.a. nach hinten nicht durchgängige „Triple Labral Lesion“ vor.

auszuschließen sind. In der vorliegenden Arbeit wurde ein Patient 4 Jahre nach Schulterarthroskopie mit einem Schultergelenkersatz versorgt.

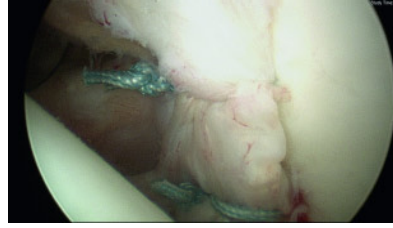
Dickens et al. [5] berichteten 2012 über 3 Fälle mit zirkumferenter Labrumläsion nach einer einmaligen, isolierten, vorderen, traumatischen Schulterluxation (Fallbericht). In allen 3 Fällen wurde eine arthroskopische Labrumrefixation mit 8 Fadenankern durchgeführt. In 2 Fällen waren die Patienten nach 15 bzw. 18 Monaten asymptomatisch. Im 3. Fall konnte der Patient wegen psychiatrischer Erkrankung nicht nachverfolgt werden. Die Autoren stellten fest, dass im Gegensatz zu zuvor veröffentlichten Fallserien auch eine einzelne akute anteroinferiore Luxation ausreichen kann, um eine zirkumferente Labrumläsion zu erzeugen. Die Autoren empfahlen eine frühe chirurgische Stabilisierung dieser Verletzung.

## Diskussion

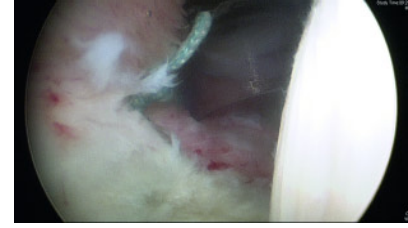Die kombinierte Läsion des vorderen, oberen und hinteren Labrums hat in der Fachliteratur mindestens 3 verschiedene Bezeichnungen. Der Begriff „triple labral lesion“ wurde von Lo und Burkhart 2005 [1] eingeführt. Hierbei musste jeweils mindestens 2/3 des jeweils vorderen, oberen oder hinteren Labrums für diese Diagnosestellung betroffen sein, also in der Summe mindestens 270° des Umfangs des gesamten Labrums [1]. Tokish et al. prägten den Begriff der „circumferential (360°) lesion“ mit einer kompletten Labrumläsion [3]. Ricchetti et al. prägten den Begriff der „panlabral lesion“, wobei das vordere, obere und hintere Labrum betroffen sein müssen und die Summe des betroffenen Labrums 270° betragen muss [4].



**Abbildung 4** Das obere Labrum (= Bizepsanker) wurde mit einem 3,5-mm-Fadenanker über ein anterosuperolaterales Portal anatomisch refixiert.



**Abbildung 5** Das vordere Labrum wurde mit 3 3,5-mm-Fadenankern bei gleichzeitiger Kapselraffung im Bereich des Ligamentum glenohumerale inferius refixiert.



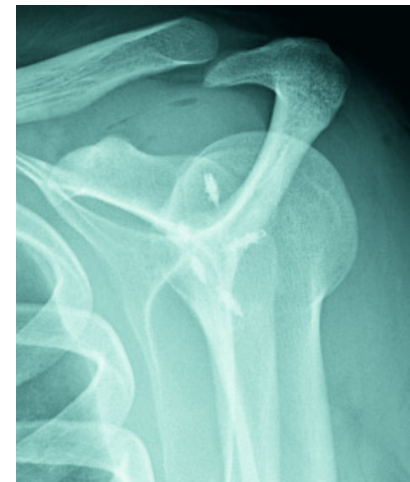
**Abbildung 6** Bei nur kleiner hinterer Bankartläsion, welche ohne Verbindung zur oberen Labrumläsion war, reichte ein weiterer 3,5-mm-Fadenanker zur Refixation.

Die Evidenz der hier untersuchten Studien zur kombinierten Labrumläsion war mit maximal Level IV niedrig. Dennoch lassen sich aus den hier analysierten Studien einige interessante Punkte ableiten.

Die kombinierte Läsion des vorderen, oberen und hinteren Labrums ist in den hier analysierten Studien trotz zuvor durchgeführter Kernspintomografie häufig ein unerwarteter Befund. Die korrekte Diagnosestellung gelang in bis zu 87 % der Fälle kernspintomografisch nicht [4]. Die kombinierte Läsion trat in bis zu 3,6 % der Fälle aller arthroskopischen Labrumrefixationen auf [4]. In den untersuchten Arbeiten wurde jeweils das Labrum komplett refixiert. Es ist zu vermuten, dass von weniger erfahrenen Operateuren häufiger obere und insbesondere hintere Labrumläsionen intraoperativ nicht erkannt werden oder aufgrund des erhöhten technischen Schwierigkeitsgrades nicht refixiert werden. Die Auswirkungen einer inkompletten Versorgung einer höhergradigen Labrumläsion sind aus der Literatur heraus nicht bekannt. Die hier untersuchten Studien geben hierzu keine spezifischen Informationen. Es kann aber nicht ausgeschlossen werden, dass inkomplett versorgte Labrumläsionen eine höhere Relaxationsrate haben und möglicherweise auch eine schlechtere Funktion und mehr Schmerzen postoperativ machen. Eine Überprü-

fung der Stabilität des vorderen, oberen und hinteren Labrums sollte daher Bestandteil jeder diagnostischen Schulterarthroskopie sein. Wenn eine kombinierte Labrumläsion erkannt wird, sollte eine komplette Refixation erfolgen. Beachtet werden muss aber auch, dass die arthroskopische Therapie der kombinierten Läsion des vorderen, oberen und hinteren Labrums einen höheren Schwierigkeitsgrad aufweist. Insbesondere die hintere Labrumrefixation wird regelmäßig nur von spezialisierten Schulteroperatoren durchgeführt. Schulterchirurgisch interessierte Operateure sollten sich daher frühzeitig mit der chirurgischen Technik der insbesondere hinteren Labrumrefixation auseinandersetzen. Hilfreich ist hierbei, dass die operative Versorgung der kombinierten Labrumläsion sowohl in Seitenlage als auch in Beach Chair Lagerung möglich ist (Abbildungen 1–7).

Im Wesentlichen sind die Ergebnisse nach Operation als gut zu bezeichnen. In bis zu 11 % der Fälle ist aber mit einer persistierenden Instabilität zu rechnen [4]. Es ist mit notwendigen Reoperationen aufgrund verschiedener Komplikationen wie Steife, Bizepstendinitis, persistierender Instabilität oder Omarthrose in bis zu 15 % der Fälle zu rechnen, auch wenn die Operationen an hochspezialisierten Schulterzentren durchgeführt werden [3]. **OUP**



**Abbildung 7** Postoperative Y-Aufnahme der linken Schulter zeigt die 5 eingebrachten Titanfadenanker.

#### Korrespondenzadresse

PD Dr. med. Marius von Knoch  
Klinik für Orthopädie und Endoprothetik,  
Schulterzentrum  
Klinikum Bremerhaven Reinkenheide gGmbH  
Postbrookstraße 103  
27574 Bremerhaven  
mariusvonknoch@yahoo.com

## Literatur

- Lo IK, Burkhart SS. Triple labral lesions: pathology and surgical repair technique: report of seven cases. *Arthroscopy*. 2005; 21: 186–193.
- Tokish JM, McBratney CM, Solomon DJ, Leclere L, Dewing CB, Provencher MT. Arthroscopic repair of circumferential lesions of the glenoid labrum: surgical technique. *J Bone Joint Surg Am*. 2010; 92 Suppl 1 Pt 2:130–144.
- Tokish JM, McBratney CM, Solomon DJ, Leclere L, Dewing CB, Provencher MT. Arthroscopic repair of circumferential lesions of the glenoid labrum. *J Bone Joint Surg Am*. 2009; 91: 2795–2802.
- Ricchetti ET, Ciccotti MC, O'Brien DF et al. Outcomes of arthroscopic repair of panlabral tears of the glenohumeral joint. *Am J Sports Med*. 2012; 40: 2561–2568.
- Dickens JF, Kilcoyne KG, Giuliani J, Owens BD. Circumferential labral tears resulting from a single anterior glenohumeral instability event: a report of 3 cases in young athletes. *Am J Sports Med*. 2012; 40: 213–217.