

J. Hankiss<sup>1</sup>

# Die Behandlung der Rhizarthrose

## *Current therapy of the thumb basal joint arthritis*

**Zusammenfassung:** Die Rhizarthrose hat wegen der wichtigen Rolle des Sattelgelenks in der Handfunktion eine besondere therapeutische Bedeutung. Einfache konservative Maßnahmen wie Schienenbehandlung und nicht steroidale Antiphlogistika können den Operationszeitpunkt aufschieben. Invasive Maßnahmen wie lokale Kortisoninfiltration oder Radiosynoviorthese werden aus handchirurgischer Sicht nicht empfohlen, bzw. sind kontraindiziert. Unter den operativen Möglichkeiten konnten Endoprothesen die Erwartungen bislang nicht erfüllen, dafür haben sich einfache und standardisierbare Methoden der Resektions-Suspensionsarthroplastiken durchgesetzt und liefern dauerhaft gute Ergebnisse.

**Schlüsselwörter:** Sattelgelenk, Rhizarthrose, Resektionsarthroplastik, Suspensionsarthroplastik, Radiosynoviorthese

### Zitierweise

Hankiss J. Die Behandlung der Rhizarthrose. OUP 2014; 5: 226–231. DOI 10.3238/oup.2014.0226–0231

**Abstract:** The thumb basal joint is an important anatomical component of the sophisticated human hand function, presenting a special therapeutic status in case of arthritic changes. Splinting and non-steroidal antiphlogistic medicaments may delay the operation. Care has to be taken by infiltration the joint with topic corticosteroids because of degenerative changes of the soft tissue, especially the tendons. Radiosynoviorthesis, having no long time benefits but producing tissue necrosis and deep scar formation, makes the operative treatment more difficult, discrediting it from the list of conservative therapy techniques. Prosthetic replacement of the joint could not been established at all, because of high rate of complications like loosening and dislocation, but trapezectomy and suspension-arthroplasty deliver permanent good results even in younger arthritic patients.

**Keywords:** thumb basal joint, saddle joint, arthritis, trapezectomy-suspension-arthroplasty, radiosynoviorthesis

### Citation

Hankiss J. Die Behandlung der Rhizarthrose. OUP 2014; 5: 226–231. DOI 10.3238/oup.2014.0226–0231

## Einleitung

Das Sattelgelenk spielt in der Entwicklung des Menschen eine wichtige Rolle und sichert die Basis des 3-dimensionalen Greifens und der Feinmotorik der Hand. Wegen der starken Beanspruchung des Gelenks ist es von degenerativen Veränderungen (Arthrose) der oberen Extremität am häufigsten betroffen [1].

## Anatomie des Sattelgelenks

### Gelenkfläche

Der Name des Gelenks kommt von der Analogie eines Sattels, mit der Kombination einer konvexen dorsopalmaren und konkaven radioulnaren Gelenkfläche des Os trapezium. Die gegenseitige Gelenkfläche des 1. Mittelhandkno-

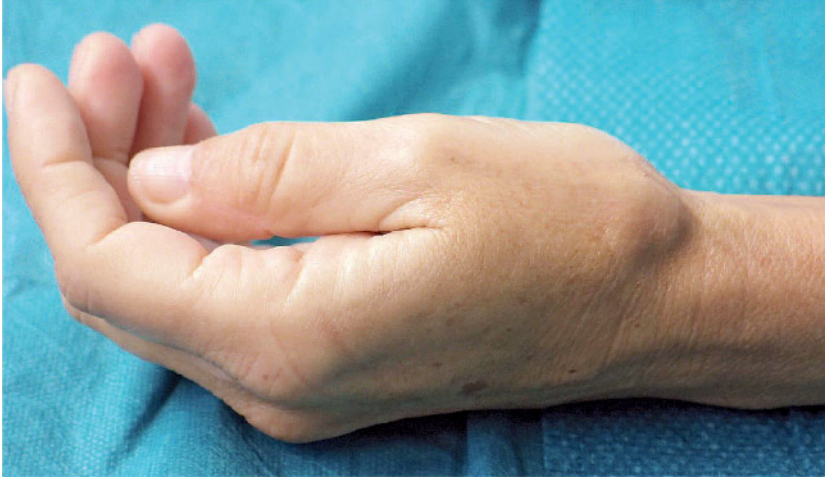chens ist dementsprechend korrespondierend geformt. Besonders gegen die ulnaren Flächenränder treten häufig abweichende Profiländerungen auf [2]. Die korrespondierenden Gelenkflächen sind nur in der Hälfte der Fälle deckungsgleich.

Bei der radiologischen Diagnostik zeigt sich das Gelenk häufig „inkongruent“, wobei die Gelenkflächen nicht genau übereinstimmen und die Gelenkachse verschoben erscheint, obwohl der Patient beschwerdefrei ist und Zeichen einer Gelenkdegeneration (Arthrose) fehlen. Diese Erscheinung entsteht dadurch, dass die Bewegungen des Gelenks mit 2 führenden Achsen einem Kugelgelenk mit kompletter Zirkumduktion entsprechen. Die aktiven Bewegungen werden durch die Binnenmuskulatur und extrinsischen Sehnen des Daumens gesteuert und können den ersten Fingerstrahl stufenlos in jede beliebige Positi-

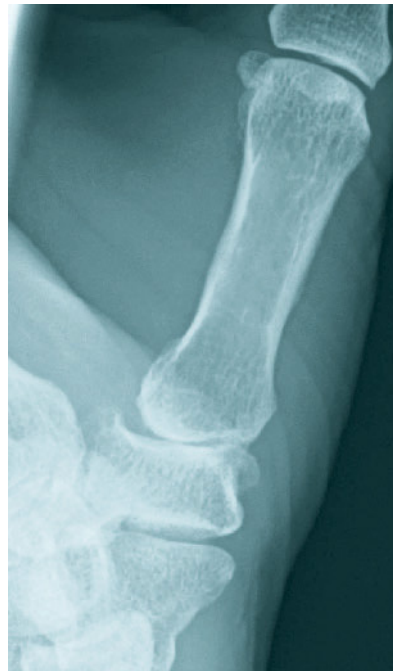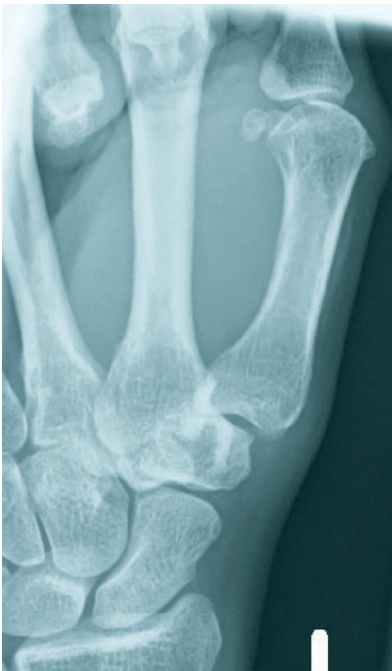on des passiv möglichen Bewegungskreises bringen. Dabei entstehen an den Gelenkflächen Hebelwirkungen und Spannungen. Es ist durch die Reserven des Bandapparats möglich, aus der anatomisch bedingten Gelenkführung zu entweichen, um Reibeffekte zu minimieren. Der Bandapparat ist zwar sehr stark entwickelt, jedoch bei weitem nicht so straff wie die Bänder eines einachsigen Gelenks (z.B. Daumen-Grundgelenk).

Die Gelenkführung ist also zwangsweise „ungenau“. Trotz der Kompensation kommt es bei der Oppositionsbewegung zu Unregelmäßigkeiten der Flächenbelastung im Form von Ausbildung von Spannungsspitzen, d.h. die Belastungsflächen reduzieren sich in bestimmten Phasen der Bewegung auf punktuelle randständige Bereiche [2]. Diese mechanische Eigenschaft erklärt die hohe Rate der Arthrose.

<sup>1</sup> Klinik für Plastische Ästhetische und Handchirurgie, Klinikum Lemgo



**Abbildung 1** Typisches Bild einer Rhizarthrose: Konturänderung des Sattelgelenks, Subluxationsstellung, leichte Adduktion.



**Abbildung 2–3** Röntgendiagnostik des Sattelgelenks in 2 Ebenen. Die Subluxation ist auf der Seitenaufnahme erkennbar. Diese führt zu einer Überprojektion der MHK-1-Basis auf das Os trapezium. So wirkt die Gelenkspalteinengung ausgeprägter als realistisch. Eine Operationsindikation ist in diesem Stadium relativ und hängt von den Beschwerden des Patienten ab.

### Bänder, Sehnen

Um das Gelenk unter den oben genannten Bedingungen stabilisieren zu können, entwickelte sich ein komplexer Bandapparat. Die Bänder sind sowohl palmar als auch dorsal angeordnet. Besondere Bedeutung hat das vordere Querband (Lig. carpometacarpale obliquum anterius), welches das Tuberculum des Os trapezium mit der Basis des 1. Mittelhandkno-

chens verbindet. Im Zusammenspiel mit dem hinteren Querband (Lig. carpometacarpale obliquum posterius), welches einen ähnlichen aber streckseitigen Verlauf hat, wird so eine extreme Adduktion verhindert.

Die dorsalen und palmar internmetakarpalen Bänder verbinden die Basen der 1. und 2. Mittelhandknochen und spielen in der achsenrichtigen Führung des Gelenks eine wesentliche Rolle. Insgesamt sind es 6 Bandstrukturen, welche eine besondere Bedeutung in der Gelenk-

stabilität haben.

Die stabile Führung des Gelenks wird von den Sehnen des Daumens unterstützt. Dabei ist besonders der sehr variable Ansatz der M. abductor pollicis longus (APL) zu erwähnen. Nach Pieron und Kauer sind mehrere Verbindungen zwischen der Sehne und Gelenkkapsel bzw. Lig. carpometacarpale obl. ant. vorhanden [2]. In der klinischen Praxis können häufig Verbindungen zwischen dem Sehnenansatz und Periosteum der beugeseitigen Kortikalis des Os trapezium und/oder der Thenarfaszie beobachtet werden (Abb. 10). Diese kleine Sehnenstränge unterstützen zwar die Stabilität, können aber gleichzeitig die Zugrichtung der Abductor-pollicis-longus- (APL) Sehne umlenken, welche dann vermutlich zur Erhöhung der Scherkräfte führt und zur Arthrosenbildung beiträgt [11]. Fakt ist, dass es im Ansatzbereich der APL-Sehne viele Variationen gibt (s. Absatz Alternative operative Therapie).

Insgesamt sind es 4 extrinsische und 4 intrinsische Muskeln, die das Gelenk stabilisieren und bewegen. Diese kontinuierliche Muskelaktivität setzt schon bei der Stabilisierung und Positionierung des leicht beweglichen Gelenks eine erhebliche Kraft um. Dementsprechend multiplizieren sich Belastungen, die auf die relativ kleine Gelenkfläche fallen, um mehr als das 10-fache. Bei einer Greifkraftleistung von einem Kilopond muss das Os trapezium ein Gewicht von über 13 kg ertragen [7].

### Sattelgelenksarthrose, Rhizarthrose

#### Häufigkeit, Prädisposition

Der aus der griechischen Sprache stammende Name Rhizarthrose (rhíza = Wurzel, árthron = Gelenk) weist darauf hin, dass es beim Sattelgelenk um die „Wurzel“ des Daumens geht und – weitergedacht – um die Gesamtfunktion der Hand. In der englischen Fachliteratur wird über das „basal joint“ gesprochen.

1937 beschrieb Forestier die „trockene Arthropathie“ des Sattelgelenks, da hier die Gelenkergussbildung nicht so stark im Vordergrund steht wie bei anderen Gelenken. Es betrifft in 90 % Frauen und zeigt eine geografische Verteilung

von Kaukasien zu Asien von 3:1. Im Alter von >75 Jahren hat die Rhizarthrose eine radiologische Auffälligkeit zu 25 % bei Männern und zu 40 % bei Frauen [1].

Über die anatomischen Begebenheiten hinaus können prädisponierende Faktoren anlagebedingt sein, wie eine steile Gelenkfläche des Vieleckbeins oder eine angeborene Bandinsuffizienz [3]. Die Arthrose des Sattelgelenks tritt häufig im Rahmen einer chronischen Polyarthrose auf. Die erworbene Form ist meistens posttraumatisch oder Endergebnis eines Gelenkempyems.

### Klassifikation

Die Einteilung nach Eaton/Littler ist am meisten verbreitet [3, 7]. Dabei werden 4 Stadien unterschieden, entsprechend dem Schweregrad der Arthrose. Die Grundlage der Einteilung ist eine genaue seitliche Röntgenaufnahme.

**Stadium 1:** Normaler oder leicht erweiterter Gelenkspalt

**Stadium 2:** Gelenkspaltverschmächti-gung, Osteophyten < 2 mm Größe

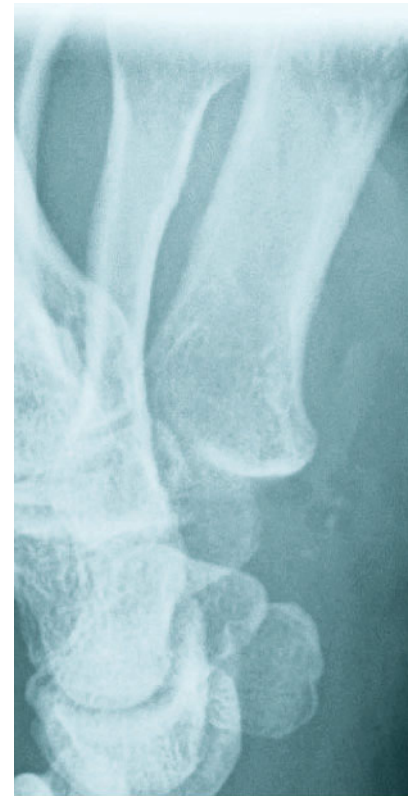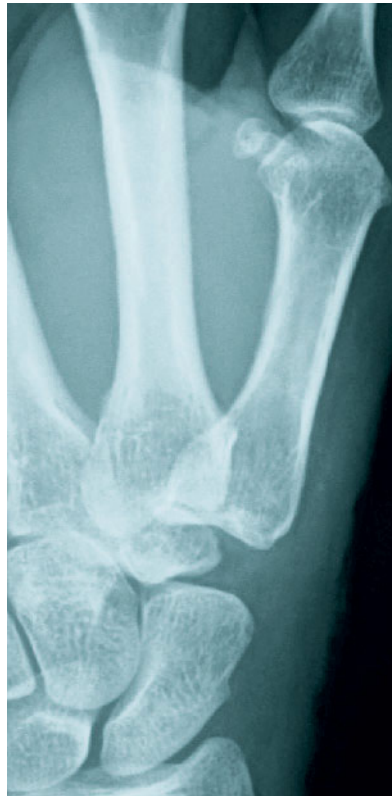**Stadium 3:** Gelenkerstörung mit subchondraler Sklerose, Osteophyten über 2 mm, intaktes STT-Gelenk.

**Stadium 4:** CMC- und STT-Gelenke sind destruiert, osteophytäre Anbauten

### Klinische Diagnose

Die Diagnostik der Rhizarthrose ist in den fortgeschrittenen Stadien einfach (Abb. 1). Schon bei der Betrachtung fällt die Konturänderung des Sattelgelenks in Form einer kräftigen Erhabenheit über dem Sattelgelenk und die Fehlstellung des Daumens auf. Der Patient beklagt Belastungs- und Ruheschmerzen, die Beweglichkeit ist des Öfteren – aber nicht in jedem Fall – stark eingeschränkt. Im Anfangsstadium der Erkrankung stehen die Belastungsschmerzen im Vordergrund. Diagnostische Hilfe ist der Kompressionstest auf der Basis des 1. Mittelhandknochens während Dorsalexension des Daumens nach Glickel, der starke Schmerzen auslöst. Der Grind-Test beinhaltet einen axialen Druck auf den Daumen, während das Sattelgelenk in beiden Richtungen abwechselnd rotiert und dadurch eine schmerzhaft Krepitation ausgelöst wird.

Radiologisch sind die Veränderungen auf den Standardaufnahmen in 2 Ebenen normalerweise gut erkennbar (Abb. 2, 3),



**Abbildung 4–5** Zustand nach Suspensionsarthroplastik mittels APL-SehnenSchlinge. Beachte die richtige Achsenstellung des 1. Mittelhandknochens und den breiten Spalt zwischen MHK 1 und Kahnbein.

sodass die aufwendigen Einstellungen in 6 Ebenen/Daumenpositionen nach Kapandji in der Praxis kaum zum Einsatz kommen [7].

Eine kernspintomografische Untersuchung ist nur in unsicheren initialen Fällen informativ, um andere Erkrankungen wie Tenopathien und eine akute rheumatoide Arthritis auszuschließen.

## Therapie

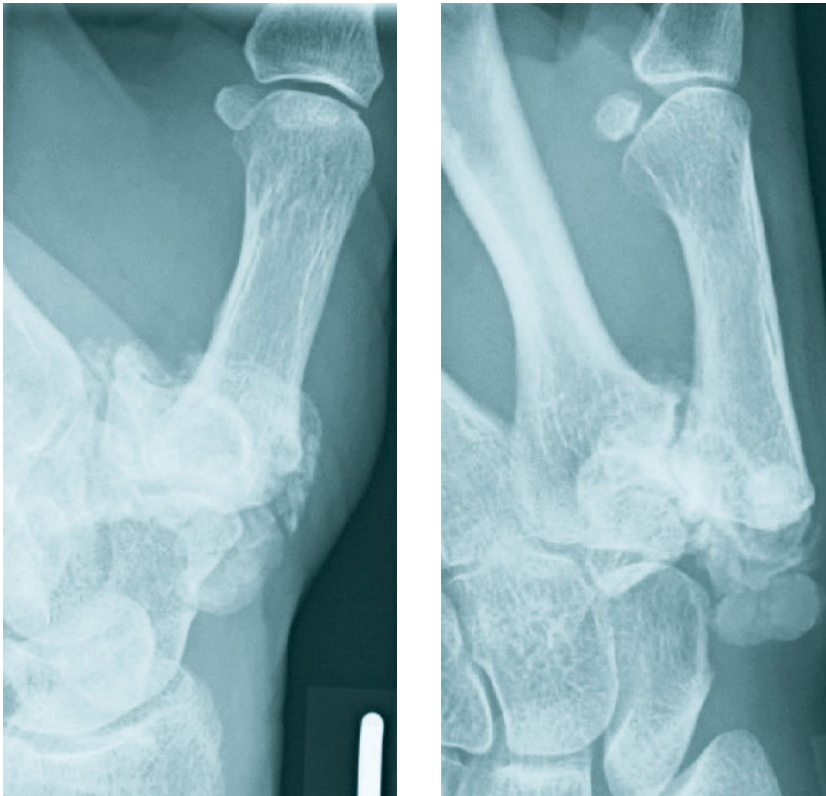### Nicht operative Therapie

Die Therapie der Sattelgelenkarthrose ist nicht primär operativ. Eine absolute Indikation in bestimmten Stadien kann nicht ausgesprochen werden. Ein radiologisch stark verändertes Gelenk ist ebenfalls keine Indikation zur Operation. Es ist manchmal erstaunlich, wie lange einige Patienten „durchhalten“ können, wenn die Belastung adaptiert wird und eine Schienenbehandlung konsequent erfolgt. Nichtsteroidale Antiphlogistika kommen zeitweise zum Einsatz.

An dieser Stelle muss bemerkt werden, dass die Therapieerfolge bestimmter nichtoperativer Maßnahmen von anderen Gelenken auf das Sattelgelenk nicht zu übertragen sind. Dementsprechend ist die Infiltrationstherapie mit lokalen Kortikosteroiden sehr kritisch zu sehen, da besonders wiederholte Behandlungen zur Schwächung/Degeneration der Sehnen führen und die spätere operative Versorgung erschweren können. Eine noch eindeutigere Warnung betrifft die Radiosynoviorthese. Hier sehen wir eine eindeutige Kontraindikation, da die Operationsergebnisse wegen der starken narbigen Veränderung des Kapsel-Bandapparats und der umgebenden Sehnen durch die starke Beta-Strahlung (meistens Erbium-169) der nicht vorbehandelten Gruppe wesentlich unterliegen. Die Abbildungen 6 und 7 zeigen die Röntgenaufnahme eines stark veränderten Gelenks nach Radiosynoviorthese.

### Operative Therapie

Seit den 70er Jahren wurden zahlreiche operative Verfahren angewendet. Die Me-



**Abbildung 6-7** Zustand nach Radiosynoviorthese. Schwerwiegende Destruktion des Gelenks, heterotrophe Ossifikation. Die Bedingungen einer operativen Therapie sind erschwert.

thoden haben sich in den letzten 2 Jahrzehnten zunehmend polarisiert [3, 7, 8].

Totalprothesen des Sattelgelenks haben sich generell nicht durchgesetzt, obwohl immer noch einige Versuche vorgenommen werden, das Gelenk mit alloplastischem Implantat zu ersetzen. Mit den zu Verfügung stehenden Materialien und Technologien scheint es zurzeit nicht möglich, besonders die proximale Komponente der Prothese im meist stark veränderten Os trapezium zu stabilisieren. Lockerungen und Bewegungseinschränkungen traten bei jedem Implantat regelmäßig auf. So mussten z.B. bei den anfangs erfolgsversprechenden Vollkeramik-Implantaten alle Patienten mittelfristig revidiert und das Implantat entfernt werden [4]. Einfache Raumfüller aus Silikon (z.B. Swanson) welche in anderen Gelenken zuverlässig eingesetzt werden können, sind ebenfalls gescheitert [8]. Erschwerend kam häufig eine sog. Silikon-Synovialitis mit Knochenschwund zur Lockerung und Dislokation des Implantats hinzu.

Adrian E. Flatt erwähnt in seinem Buch 1995 [8] die zahlreichen Möglich-

keiten der unterschiedlichen Implantat-Arthroplastiken und warnt vor der Verwendung einer neuen Technik, ohne die Literatur ausführlich studiert zu haben. Gleichzeitig legt er sich fest, selbst keine Fremdmaterialien bei der Sattelgelenkarthroplastik einsetzen zu wollen. Diese Meinung können wir anhand eigener Erfahrung teilen.

Gervis empfahl 1949 die totale Trapezektomie als einfachste Operationsmethode der Rhizarthrose. Am Anfang der 60er-Jahre beschrieb Froimson eine Weiterentwicklung durch Einsatz einer Sehneninterposition im Spalt der Trapezektomie. Diese Techniken führten nach der anfänglichen Begeisterung zu ernüchternden Ergebnissen [8]. Es erfolgten dann zahlreiche Modifikationen und Ergänzungen, besonders in Kombination mit der Sehnenaufhängung (Suspensionsarthroplastik). Epping veröffentlichte 1983 in der deutschen Fachliteratur seine Erfahrungen über die Sehnenaufhängung mittels Flexor-carpi-radialis-Sehne (FCR) [5]. Er hat die halbierete FCR-Sehne durch einen Bohrkanal in der Basis des 1. Mittelhandknochens ge-

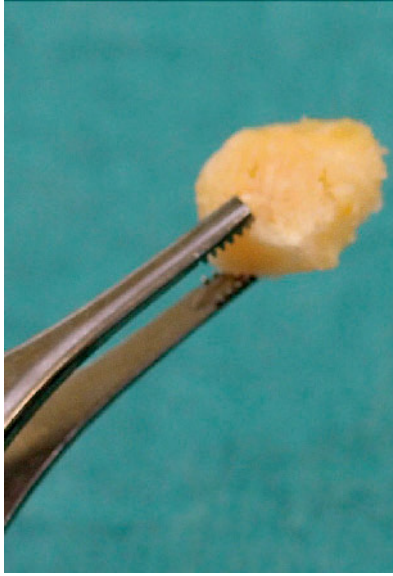zogen und schlingenförmig in den Spalt zurückgeführt, dann die 2 Sehnenanteile zusammengenäht. Das Ergebnis ist ein neues Band zur Vermeidung des „Abrutschens“ oder der „Proximalisierung“ des ersten Fingerstrahls. Im Gegensatz zu anderen Autoren wie Burton hat er auf eine Raumfüllung mittels Sehneninterposition verzichtet.

Er berichtete über 97 Patienten und 151 Operationen im Zeitraum von 1976–1982. Das Verfahren von Beckenbaugh-Linscheid ist grundsätzlich eine Modifikation der Technik von Epping, mit dem Unterschied, dass bei der Sehnen-Zurückführung die Verbindung zum Hauptsehnenstrang der FCR-Sehne erfolgt.

Interessant ist zu bemerken, dass – wie oben erwähnt – Epping bereits in 1983 die Suspensionsarthroplastik ohne Sehneninterposition empfahl, während viele Handchirurgen die Interposition einer Sehnen-Rolle/Kugel im Sinne eines anatomischen Raumfüllers („Spacer“) für notwendig hielten [6]. Diese Theorie ließ sich anhand von Erfahrungen von Revisionsoperationen nicht halten. Es fanden sich an Stelle des Interponats nekrotische, degenerierte Reste, welche keine mechanische Stütze mehr bieten konnten.

In den nachfolgenden Jahren erschienen mehrere Veröffentlichungen zur Suspensionsarthroplastik in der internationalen Fachliteratur. Die biomechanisch zuverlässige Stabilisierung des Gelenks in Kombination mit der Trapezektomie hat die Erfolgsquote wesentlich verbessert. Eine Studie in 2009 konnte nachweisen, dass die Sehnenaufhängung auch bei Patienten im Frühstadium der Arthrose unter 55 Jahren zu einem dauerhaft guten Ergebnis führt [10].

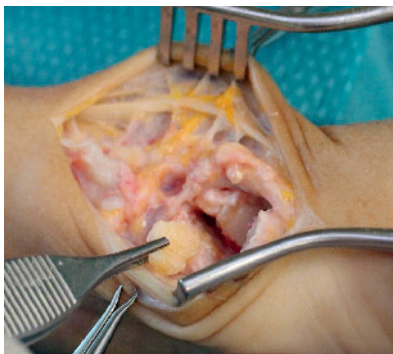Sigfusson und Lundborg berichteten in 1991 in einer schwedischen Fachzeitschrift für Plastische und Handchirurgie über eine einfache Suspensionsarthroplastik mittels Teiltransfer der Abductor-pollicis-longus- (APL) Sehne [9]. Dieses Verfahren hat sich auch in Deutschland neben der Operation nach Epping durchgesetzt und wird meistens „Operation nach Lundborg“ genannt [3]. Die Technik wird auch in unserer Klinik mit kleineren Modifikationen regelmäßig und erfolgreich verwendet. Abbildungen 4 und 5 zeigen das postoperative Röntgenbild nach Entfernung des großen Vieleckbeins und Suspensionsplastik.



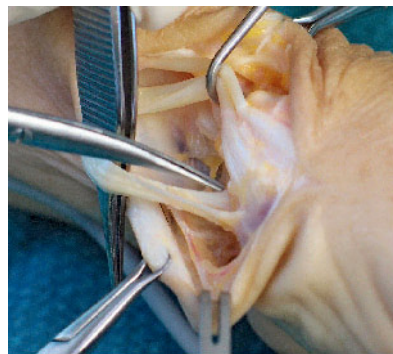
**Abbildung 8** Knochenspan, entnommen von dem entfernten Vieleckbein.

### Eigene Technik

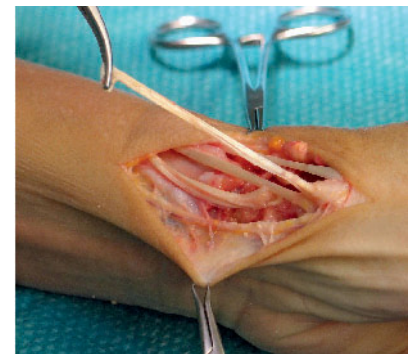Bei der Entfernung des großen Vieleckbeins wird ein kleiner Knochenspan mit Oszillationssäge entnommen (Abb. 8). Im Fall einer Skapho-trapezoidalen Arthrose (ST) wird der Knochenblock in den Arthrodeseinspalt eingebracht und mit einem Kirschner-Draht fixiert. Diese etwas aufwendige Art der Versorgung des mitbetroffenen Gelenks hat sich in unserer Praxis bewährt. (Abb. 9) Der fast immer vorliegende Falschansatz der APL-Sehne wird abgetrennt (Abb. 10). Dann wird ein kräftiger Teil der richtig ansetzenden APL-Sehne isoliert und proximal durchtrennt. So kann ein Sehnensegment von 5–6 cm gewonnen werden (Abb. 11), welches mittels einer feinen Klemme unter oder durch die FCR-Sehne geführt wird (Abb. 12). Die Unterführung



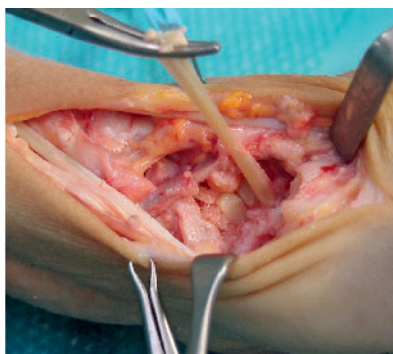
**Abbildung 9** Einsetzen des Knochenspans in den Arthrodeseinspalt des Skapho-Trapezoidalgelenks. Diese zusätzliche Maßnahme ist bei ausgeprägter Arthrose und/oder Instabilität des ST-Gelenks empfehlenswert. Die Stabilität wird mit einem 1,2-mm-Kirschner-Draht gesichert.



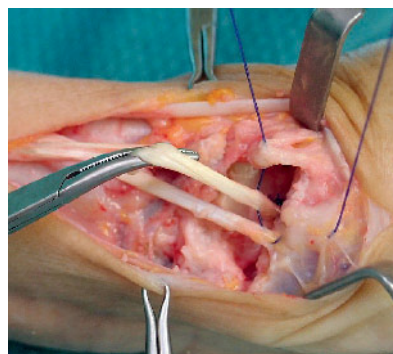
**Abbildung 10** 2 Falschansätze der APL-Sehne, an der Thenarfaszie und am Periosteum des großen Vieleckbeins. Diese Befunde sind sehr variabel und können möglicherweise die Rhizarthrose begünstigen.



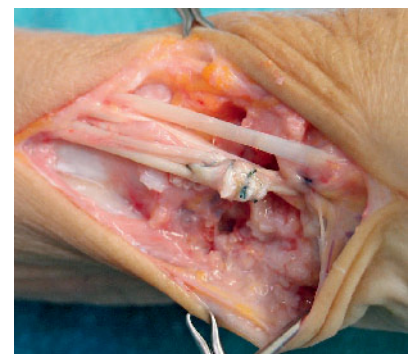**Abbildung 11** APL-Sehnensegment nach der proximalen Abtrennung.



**Abbildung 12** APL-Sehnensegment nach Unterführung der FCR-Sehne.



**Abbildung 13** Das hochgezogene APL-Sehnensegment wird zusammen mit der Gelenkkapsel am ursprünglichen Ansatz an der Basis des 1. MHK fixiert.

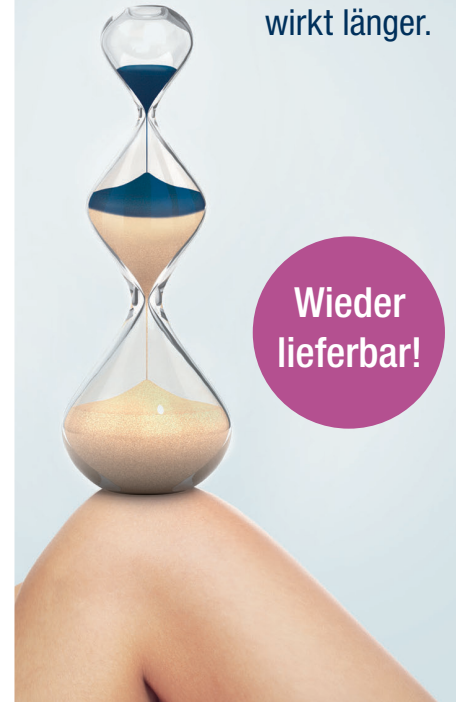

**Abbildung 14** Das Sehnenende wird an die abgetrennte, falsch ansetzende Sehne angekoppelt. Alternativ kann die Fixierung an der Kapsel über dem Kahnbein erfolgen.

wird mit einer 2/0 PDS-Naht gesichert. Die 2 Schlingen der APL-Sehne werden mit einer weiteren Naht adaptiert. Dann erfolgt die Refixierung der Kapsel an der Basis des 1. Mittelhandknochens unter Mitnahme der hochgezogenen APL-Schlinge (Abb. 13). Die überhängende SehnenSchlinge kann entweder zum abgetrennten Falschansatz der APL oder zu der Gelenkkapsel über dem Kahnbein angenäht werden (Abb. 14).

### Alternative oder operative Therapie

Die Aufhängung des 1. Mittelhandknochens mit alloplastischen Materialien (kräftige, nicht resorbierbare Fäden) ist eine auf der Hand liegende Alternative, wenn eine Sehnenaufhängung aus technischen Gründen nicht (mehr)



möglich ist. Daher sind diese Techniken als Not- oder Rettungslösung zu interpretieren, besonders bei älteren Patienten wo die Gewebetraumatisierung in Grenzen gehalten werden muss.

Die klassische Methode der Umstellungsosteotomie nach Wilson, bei der ein streckseitiger Keil von der Basis des 1. MHK entnommen und so die Abduktionsstellung des 1. Fingerstrahls optimiert wird, gehört zur Vergangenheit, da die dynamischen Sehnenabhängigkeiten keine Mehrbelastung darstellen und wesentliche funktionelle Vorteile haben.

Die Versteifung des 1. Fingerstrahls im Sattelgelenk oder im Sinne einer Abduktionsarthrodese mit Beckenkammspan und Zuggurtung zwischen MHK I-II wird bei Rhizarthrose kaum noch eingesetzt. Die Abduktionsarthrodese hat bei schwerwiegenden peripheren Nervenverletzungen Bedeutung.

Ein interessanter Beitrag stammt von Zancolli [11], in dem er der Meinung ist, dass die sog. akzessorischen Sehnen des M. abductor pollicis longus in den Frühstadien der Erkrankung durchtrennt werden sollten, um Scherkräfte des Gelenks zu vermeiden. Diese Sehnenverbindungen wurden bereits bei der Gelenkanatomie im Zusammenhang der gelenkstabilisierenden

Strukturen erwähnt (s.a. Absatz Bänder und Sehnen). Zancolli berichtete 2001 über sehr gute Ergebnisse bei der Tenotomie. 97 % der operierten Patienten konnten beschwerdefrei zu ihrer Arbeit zurückkehren. Diese Beobachtung unterstützt die klinische Erfahrung von uns, dass fast in allen Fällen der Rhizarthrose unterschiedliche, aus der APL abzweigende akzessorische Sehnen vorgefunden werden, wo ein Vorteil zur Stabilisierung des Gelenks nicht unbedingt oder nur beschränkt vorliegen kann (z.B. Verbindungen zur Thenarfaszie oder Periosteum des Os trapezium, s. Abb. 10). Gleichwohl kann man in diesen Fällen von einer nicht achsgerechten Zugrichtung der Abduktorsehne ausgehen. **OUP**

**Interessenkonflikt:** Der Autor erklärt, dass keine Interessenkonflikte im Sinne der Richtlinien des International Committee of Medical Journal Editors bestehen.

**Korrespondenzadresse**

Dr. med. Janos Hankiss  
Klinik für Plastische, Ästhetische und  
Handchirurgie  
Klinikum Lippe GmbH  
Rintelner Straße 85  
32657 Lemgo  
info@hankiss.de

**Literatur**

- Fontana L et al. Osteoarthritis of the thumb carpometacarpal joint in women and occupational risk factors: a case-control study. J Hand Surg Am. 2007; 32: 459-65
- Schmidt HM, Lanz U. Chirurgische Anatomie der Hand. Stuttgart: Hippokrates Verlag, 1992
- Horch E, Unglaub F. Rhizarthrose. In: Towfigh H, Hierner R, Langer M, Friedel R. Handchirurgie. Berlin, Heidelberg, New York: Springer Verlag, 2011: 1404-1411
- Hansen TB, Vainorius D. High loosening rate of the Moje Acamo prosthesis for treating osteoarthritis of the trapeziometacarpal joint. J Hand Surg Eur Vol. 2008 Okt; 33: 571-4
- Epping W, Noack G. Chirurgische Therapie der Sattelgelenksarthrose. Handchir Microchir Plast Chir 1983; 15: 168-76
- Burton RI, Pellegrini VD. Surgical management of basal joint arthritis of the thumb. Part II. Ligament reconstruction with tendon interposition arthroplasty J Hand Surg Am. 1986; 11: 324-32
- Merle M, Rehart S. Chirurgie der Hand. Rheuma-Arthrose-Nervenengpässe. Stuttgart: Georg Thieme-Verlag 2009: 26-58
- Flatt AE. The care of the arthritic Hand. Quality Medical Publishing Inc St. Louis Missouri 1995
- Sigfusson R, Lundborg G. Abductor pollicis longus tendon arthroplasty for treatment of arthrosis in the first metacarpal joint. Scand J Plast Reconstr Surg Hand Surg 1991; 25: 73-77
- Wollstein R, Watson HK, Martin RT, Tai-e A, Pankonin D, Carlson L. Long-term durability of tendon arthroplasty with excision of the trapezium in stage 1 osteoarthritis of the thumb CMC joint. Ann Plast Surg. 2009; 62: 358-60
- Zancolli EA. The trapeziometacarpal joint. Tenotomy oft the accessory tendons in early osteoarthritis Hand Clin 2001; 17: 13-43

**Mikrokristalline  
Suspension  
für die intraartikuläre  
Glucocorticoidtherapie**

mischbar mit Lokalanästhetika (1% / 2%)<sup>1</sup>

RIEMSER Pharma GmbH | An der Wiek 7  
17493 Greifswald - Insel Riems | Germany  
phone +49 30 338427-0

[www.RIEMSER.com](http://www.RIEMSER.com)

**RIEMSER**

<sup>1</sup> gemäß Fachinformation

**Lederlon 5 mg / Lederlon 20 mg** | **Wirkstoff:** Lederlon 5 mg: Zus.: 1 Amp. mit 1 ml Injektionssuspension enth. 5 mg Triamcinolonhexacetat. **Wirkstoff:** Lederlon 20 mg: Zus.: 1 Amp. mit 1 ml Injektionssuspension enth. 20 mg Triamcinolonhexacetat. **Sonst. Bestandt.**: Benzylalkohol, Polysorbat 80, Sorbitol (Ph.Eur.), Wasser für Injektionszwecke. **Anw.:** Bei Kindern ab 3 Jahren, Jugendl. u. Erwachs. Intraartikuläre Injektionen – Persist. Entzündung in einem od. wenigen Gelenken – nach Allgemeineit. – chron.-entzündl. Gelenkerkrankungen. – Arthritis bei Psoriasis/Chondrokalzinose. – Akute Arthrose. – Posttraum. nicht bakt. bedingte Arthritis. Infiltrationstherapie. Nicht bakt. Tendovaginitis (strenge Indikationsstellung) u. Bursitis. – Periarthropathien. – Insertionsentzündungen. – Entzündungen bei entzündl.-rheumat. Systemerkrankungen. Sub- und intrasynoviale Injektion – Isolierte Psoriasisderm. – Lichen ruber planus, Lichen simplex chronicus (Neurodermitis circumscripta). – Alopecia areata. – Lupus erythematoses chronicus discoides. – Keloid. **Gegenanz.**: Überempfindl. geg. Triamcinolonhexacetat od. einen d. sonst. Bestandt. d. Arzneimittels. Lederlon darf wegen des Gehaltes an Benzylalkohol nicht bei Frühgeborenen od. Neugeborenen angewendet werden. Bei länger dauernder Therapie: Magen-Darm-Geschwüre, schwere Osteoporose, psychische Erkrank. in d. Vorgeschichte, akute Virusinfekt. (Herpes zoster, Herpes simplex, Varizellen), HBsAg-pos. chron.-akt. Hepatitis, ca. 8 Wo. vor bis 2 Wo. nach Schutzimpf., Pilzerkrank. m. Befall innerer Organe, bestimmte Parasitosen (Amoebeninfekt., Leishmaniose, Lymphknotenentzündung n. Tuberkulose-impf., Entz. u. Weitwinkelglaukom. Die intraartikul. Injekt. ist kontraindiz. bei Infekt. innerhalb od. in unmittelbarer Nähe d. zu behand. Gelenks, bakt. Arthritis, Instabilität d. zu behandelnden Gelenks, Blutungsneigung (spontan od. durch Antikoagulationen), Kalkablagerung in d. Gelenken, nicht vaskularisierter Knochennekrose, Sehnenrisse, Charcot-Gelenk. **Warnhinw.:** Benzylalkohol kann b. Säuglingen u. Kindern bis zu 3 Jahren tox. u. allerg. Reakt. hervorrufen. Dieses Arzneimittel enth. Sorbitol. Bei Pat., d. unter Unverträgl. geg. bestimmten Zuckern leiden, sollte besond. Nutzen-Risiko-Abw. erfolgen. **Arzneimittel f. Kinder unzugänglich aufbewahren.** Nebenw.: Selten (1 bis 10 Behandelte von 10.000): Haut: Überempfindlichkeitsreakt., z. B. Exanthem, Lokale Anwendung: Überempfindlichkeitsreakt. durch Benzylalkohol. Sehr selten (weniger als 1 Behandler von 10.000): Immunsystem: Überempfindlichkeitsreakt. bis zu schweren Lebensbedroh. allerg. Reakt. möglich. Nicht bekannt (häufig auf Grund d. vertügl. Daten nicht abschätzbar): Salze, Stoffwechsel, Hormonsystem: Vollmondgesicht, Stammfestsucht, erhöh. Blutzuckerspiegel (vermind. Glukosetoleranz), Diabetes mellitus, Natriumretent. m. Ödembildung, vermehrte Kaliumausscheidg. m. Gefähr von Herzrhythmusstör., inakt. bzw. Atrophie d. Nebennierenrinde, Wachstumsverzög. b. Kindern, Störungen d. Sexualhormonsekretion, Haut: Hautstreifen, Hautatrophie, Petechien, Ekchymosen, Steroidakne, verzög. Wundheilung, periorale Dermatitis, Pigmentationsstörungen, Lipomatosen, Muskel u. Sehnen: Muskeltrophie, Osteoporose, asept. Knochennekrosen, peri- u. intraartikul. Verkalkungen d. Sehnen, Sehnenrisse (auch Rupturen/ Risse mögl.). Psyche: Depressionen, Gereiztheit, Euphorie, Antriebs- und Appetitsteigerung, Nervensystem: Pseudotumor cerebri, Manifestation latenter Epilepsie, Magen-Darm-Kanal: gastrointest. Blutungen, Magen-Darm-Geschwür, Bauchspeicheldrüsenerntz, Kreislauf u. Gefäße: Hypertonie, Erhöh. d. Arteriosklerose- u. Thrombosierisiko, Gefäßentzündung, Blut: Blutbildveränderungen: Leukozytose, Lymphopenie, Eosinopenie, Polyglobulie, Schwächung d. Immunabwehr (mit Erhöh. d. Infektionsrisikos), Maskierung v. Infektionen, Augen: Glaukom, Katarakt, unter system. Corticoid-Ther. erhöh. Risiko einer bestimmten Augenerkrank. (zentral seröse Chorioretinopathie). Lokale Anw.: Häufig lokale Reaktionen (1-3 Tage anhaltende Schmerzen) u. Unverträglichkeitserscheinungen, wie z.B. Hitzegefühl, Hautrötungen u. Schwellung möglich, Entwicklung v. Hautatrophie u. Atrophie d. Unterhautzellgewebes an d. Injektionsstelle kann nicht ausgeschlossen werden, wenn Corticosteroide nicht sorgfältig i. Gelenkhöhle injiziert werden. Intraartikuläre Anw.: Verletzung v. Gelenken, Nerven od. Gelenkinjekt. mögl. **Verschreibungsspflichtig.** Stand der Information: Mai 2013.