

O. Eberhardt¹, C.D. Peterlein², F. Fernandez¹, T. Wirth¹

Die Behandlung komplexer atypischer Klumpfüße mit der modifizierten Ponseti-Redression

The treatment of complex atypical clubfeet with the modified Ponseti method

Studienziel: Die Ponseti-Methode hat sich als Therapiekonzept für die Behandlung des kongenitalen Klumpfußes etabliert und weist eine hohe Primärkorrekturrate auf. Für den atypischen komplexen Klumpfuß wurde von Ponseti eine modifizierte Redressions- und Gipstechnik beschrieben. Ziel dieser Arbeit ist es, die Methode darzustellen und die Effektivität der modifizierten Redressionstechnik für die atypischen Klumpfüße zu überprüfen.

Methode: Zwischen dem 1.1.05 und dem 31.12.08 wurden 168 Patienten mit einem kongenitalen Klumpfuß behandelt. Bei 9 Patienten mit 16 Klumpfüßen wurde bei atypischem Klumpfuß die modifizierte Ponseti-Technik angewendet. Die Patienten wurden prospektiv erfasst. Dokumentiert wurden Gipsanzahl bis zur Korrektur, Zahl der durchgeführten Tenotomien, Rezidivrate und funktionelles Ergebnis mit Dorsalexension und Plantarflexion. Das funktionelle Ergebnis wurde mit dem McKay-Score bewertet.

Resultate: Alle 16 Füße konnten mit der modifizierten Technik für den atypischen Klumpfuß primär korrigiert werden. Bei 15 Füßen erfolgte eine einmalige perkutane Tenotomie, ein Fuß wurde zweimalig tenotomiert. Der Untersuchungszeitraum betrug 36–70 Monate, im Durchschnitt 48,5 Monate. Die Dorsalexension lag im Durchschnitt bei 17,5°, die Plantarflexion bei 41,2°. Der McKay-Score lag zwischen 150 und 180 Punkten (Ø 169). Die Rezidivrate lag bei 19% (3/16 Füßen). Ein posteromediales Release oder peritales Release war in keinem der Fälle notwendig.

Schlussfolgerung: Die von Ponseti modifizierte Redressions- und Gipstechnik für den sogenannten atypischen Klumpfuß führt auch in der Gruppe schwerster kongenitaler Klumpfüße zur Reduktion posteromedialer und peritalärer Release Operationen und zu guten funktionellen Ergebnissen.

Schlüsselwörter: Klumpfuß, atypischer Klumpfuß, Ponseti-Methode, Klumpfußbehandlung

Abstract: Most clubfeet can be treated with the Ponseti method. There is small number of very severe clubfeet. According to Turco these feet are called atypical clubfeet and they are resistant to the common Ponseti treatment. For these cases Ponseti himself modified his technique. We describe the modified technique and report about our results in 16 cases.

Keywords: clubfoot, atypical clubfoot, Ponseti method, clubfoot treatment

¹ Orthopädische Klinik, Olgahospital, Stuttgart

² Klinik für Orthopädie und Rheumatologie, Universitätsklinikum Marburg und Gießen, Marburg

DOI 10.3238/oup.2012.0212-0217

	Klassische Ponseti-Methode [13] Idiopathischer Klumpfuß	Modifizierte Ponseti-Redression [12] Atypischer komplexer Klumpfuß
1.	Korrektur des Cavus, 1. Gipsanlage in Supination Korrektur der medialen Klumpfußfalte	Korrektur der Adduktion bis Neutralstellung, dann keine weitere Abduktion
2.	Weitere Abduktion, Beibehalten einer Supination	Modifizierter Redressionsgriff, Anheben des Vorfußes/Mittelfußes, Korrektur der queren plantaren Falte, leichte Abduktion
3.	Weitere Abduktion bis 50-70°	Abduktion bis 40°
4.	Tenotomie bei 50-70° Abduktion	Tenotomie bei 40° Abduktion
5.	Nach Tenotomie Gips in 70° Abduktion, maximal mögliche Dorsalextension	Nach Tenotomie Gips in 40° Abduktion, maximal mögliche Dorsalextension
6.	Abduktion des betroffenen Fußes auf der Fußabduktionsschiene 70°	Abduktion des betroffenen Fußes auf der Fußabduktionsschiene 40°

Tabelle 1 Redressionsschritte zur Korrektur des idiopathischen Klumpfußes mit der klassischen Ponseti-Technik und mit der modifizierte Redressions- und Gipstechnik für den atypischen komplexen Klumpfuß [12,13]

Einleitung

Die Ponseti-Methode hat sich als Therapiekonzept zur Korrektur des idiopathischen Klumpfußes etabliert. Die Mehrzahl der Klumpfüße kann damit erfolgreich behandelt werden. Die Erfolgsrate der Primärkorrektur wird in der Literatur zwischen 88 und 100 angegeben [1–6]. Einige Klumpfüße sind jedoch der üblichen Ponseti-Methode schwer zugänglich und benötigten bisher weiterhin eine operative Korrektur mit posteromedialer oder peritalärer Release [2, 3, 5, 7, 8]. Diese schweren kongenitalen Klumpfüße werden auch als teratologische Klumpfüße bezeichnet [9]. Nach Diméglio werden sie als „stiff-stiff“ klassifiziert und als pseudoarthrogrypotisch eingestuft [10]. Im deutschen Sprachraum spricht man häufig vom sogenannten rebellischen Klumpfuß. Turco beschrieb diese Klumpfüße als therapierefraktär und warnte vor allem vor einem operativen Vorgehen [11]. Er bezeichnete diese Füße als atypische Klumpfüße, welche nach einer Gipsbehandlung zum Teil in einer grotesken Deformität endeten [11]. Im Gegensatz zum typischen idiopathischen Klumpfuß ist das charakteristische Erscheinungsbild dieser atypischen Klumpfüße gekennzeichnet durch eine quere plantare Falte, einen verkürzten ersten Strahl und eine tiefe dorsale Falte. Der atypische Klumpfuß ist kurz, plump und weist eine ausgeprägte Spitzfußstellung auf (Abb. 1a, b). Die

Achillessehne ist breit und die Muskulatur schwächlich ausgebildet. Der Begriff des atypischen Klumpfußes wurde von Ponseti wieder aufgegriffen [12]. Er entwickelte basierend auf den Erfahrungen seines Redressionskonzeptes für den idiopathischen Klumpfuß eine modifizierte Redression für die atypischen komplexen Klumpfüße (Tab. 1) [12,13]. Wir berichten über unsere Erfahrungen mit der von Ponseti modifizierten Gipsredression für den atypischen Klumpfuß.

Material und Methode

Zwischen 2005 und 2008 wurden 168 Patienten mit einem kongenitalen Klumpfuß behandelt. 9 Patienten mit 16 Klumpfüßen zeigten eine dem atypischen Klumpfuß entsprechende Deformität mit verkürztem ersten Strahl, quere plantare Falte und ausgeprägtem Spitzfuß. Diese wurden mit der modifizierten Ponseti-Technik für den atypischen Klumpfuß behandelt.

Die Methode wurde im Original des Erstbeschreibers übernommen [12].

1. Korrektur der Adduktion mit üblicher Redression über den Taluskopf bis in die Neutralstellung unter beibehalten einer Spitzfuß- und Supinationsstellung
2. Korrektur der plantaren Falte und Steilstellung der Metatarsalia durch Dorsalextension im Mittelfußbereich (Redressionsgriff Abb. 2a–c)

3. Weitere Abduktion von 20–30°, dann perkutane Tenotomie der Achillessehne (Abb. 3)
4. Abduktion des Fußes nach Tenotomie bis 40° (Abb. 4)
5. Anlage des Gipses in 100–110°-Flexion
6. Anlage der Fußabduktionsschiene zur Rezidivprophylaxe mit 40° Abduktion (Abb. 5)

Die Patienten wurden prospektiv erfasst und im Verlauf nachuntersucht. Der Schweregrad der Deformität wurde mit dem Pirani-Score dokumentiert. Die Gipswechsel erfolgten in einem Abstand zwischen 5 und 7 Tagen. Erfasst wurden Gipsanzahl bis zur Korrektur, Anzahl der notwendigen perkutanen Tenotomien, Rezidive und Rezidivoperationen sowie klinisches Ergebnis mit Rückfußstellung, Dorsalextension und Plantarflexion. Das funktionelle Ergebnis wurde mit dem McKay-Score bewertet. Ausgewertet wurden zudem die Röntgenbilder. Ausschlusskriterien für die Studie waren Klumpfüße bei neurologischen und syndromalen Erkrankungen.

Ergebnisse

Zwischen dem 1.1.2005 und dem 31.12.2008 wurden 168 Patienten mit einem kongenitalen Klumpfuß behandelt. 9 Patienten mit 16 Klumpfüßen hatten einen atypischen Klumpfuß. Es handelte sich um 7 Mädchen und 2 Knaben. Bei 7 Kindern erfolgte auswärtig der

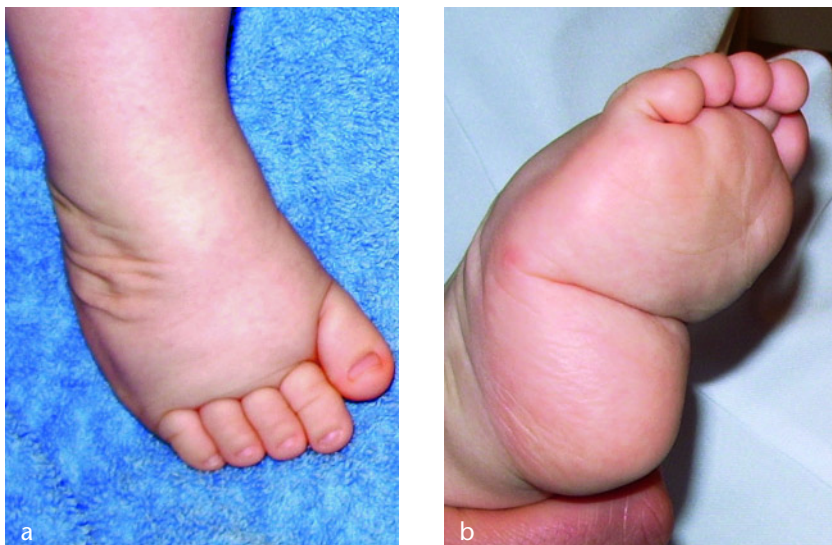

Abbildung 1 a und b Atypischer komplexer idiopathischer Klumpfuß, plumpe, kurze Fußform mit verkürztem ersten Strahl, mit plantarer querer Falte als Zeichen einer ausgeprägten Cavuskomponente

Versuch der Klumpfußkorrektur mit einer klassischen Ponseti-Redression. Die Patienten wurden zur Weiterbehandlung an unser Klinikum überwiesen. Bei allen 7 Kindern (13 Füße) waren die auswärtig angelegten Gipse gerutscht. 2 Kinder mit 3 atypischen Klumpfüßen hatten keine Vorbehandlung. Der Pirani-Score lag zwischen 5,5 und 6 Punkten ($\bar{\Delta}$ 5,6). Der Behandlungsbeginn an unserer Klinik lag zwischen dem 8. und 108. Lebensstag ($\bar{\Delta}$ 54,1). Die Gipsanzahl zur Korrektur lag zwischen 5 und 9 Gipsen ($\bar{\Delta}$ 6,8). In allen Fällen wurde eine perkutane Tenotomie der Achillessehne durchgeführt. Ein Fuß wurde im Abstand von 8 Wochen zweimalig tenotomiert. In einem durchschnittlichen Untersuchungszeitraum von 48,5 Monaten (36–70 Monate) kam es bei 2 Kindern mit 3 Klumpfüßen zu Rezidiven. In einem Fall erfolgte bei einem Spitzfußrezidiv eine dorsale Arthrolyse. Bei einem Kind mit bilateralem Klumpfuß erfolgte die Rezidivkorrektur beidseits mit Rezidivgipsen, dorsaler Arthrolyse und Tibialis-anterior-Transfer.

Im Gesamtkollektiv lag die Dorsalexension zwischen 0 und 25° ($\bar{\Delta}$ 17,5°). Die Plantarflexion lag zwischen 30 und 50° ($\bar{\Delta}$ 41,2°). Die Rückfußstellung war bei 9 Füßen neutral und bei 7 Füßen 10° valgus. Eine plantare Falte war nur in einem Fall noch angedeutet sichtbar. Der McKay-Score lag zwischen 150 und 180 Punkten ($\bar{\Delta}$ 169). Damit

konnten in dem angegebenen Untersuchungszeitraum 8 sehr gute und 7 gute Ergebnisse erreicht werden (Abb. 6a–f). In einem Fall war nach posteriorem Release nur eine plantigrade Stellung zu erreichen. Der talocalcaneare Winkel lag in der a.p.-Aufnahme zwischen 18 und 34° ($\bar{\Delta}$ 23,7°) und in der seitlichen Aufnahme zwischen 21 und 45° ($\bar{\Delta}$ 31,4°). Eine Talusnekrose war in keinem der Fälle radiologisch zu sehen. Bei 2 Füßen zeigte sich bei gutem funktionellem Ergebnis ein medialisiertes Os naviculare. Der talocalcaneare Öffnungswinkel lag dabei in der a.p.-Aufnahme nur bei 18°.

Diskussion

Eine kleine Anzahl kongenitaler Klumpfüße unterscheidet sich im äußeren Erscheinungsbild vom typischen idiopathischen Klumpfuß. Nach Turco handelt es sich um den sogenannten atypischen Klumpfuß mit ausgeprägtem Spitzfuß, querer plantarer Falte und verkürztem ersten Strahl [11]. Radiologisch auffälligstes Merkmal ist die Steilstellung aller Metatarsalia. Die Cavusdeformität wird daher nicht nur durch die Steilstellung des ersten Strahls, sondern durch die Steilstellung aller Metatarsalia verursacht. Klinischer Ausdruck dieser Cavuskomponente ist die quere, plantare Falte (Abb. 1b). Ponseti stellte fest,

dass sich die Adduktion dieser Füße einfach mit der von ihm beschriebenen klassischen Methode mit Redression über den Taluskopf beheben lässt. Bei Erreichen der Neutralstellung vonseiten der Adduktions-/Abduktionsebene treten jedoch mit der üblichen Technik, aufgrund der Rigidität im Subtalarge lenk, Probleme auf und eine Fußkorrektur ist nur schwer möglich [12]. Zur Korrektur dieser komplexen Deformität wurde von Ponseti die Redressionstechnik verändert. Zur Korrektur des Cavus und zum Ausgleich der plantaren Falte wurde ein modifizierter Redressionsgriff eingeführt.

Beide Hände fassen den Klumpfuß. Die Mittelfinger werden vor dem Malleolus medialis und lateralis angelegt. Beide Daumen greifen plantar an und drücken den Mittelfuß in die Dorsalexension (Abb. 2a–c). Gleichzeitig mit Korrektur des Cavus wird eine milde Abduktion angestrebt. Im Gegensatz zur klassischen Ponseti-Technik, bei welcher die Tenotomie der Achillessehne bei 50–70° Abduktion durchgeführt wird, erfolgt die Tenotomie der Achillessehne beim atypischen Klumpfuß bei 20–30° [13]. Nach der Tenotomie kann dann weiter auf 40° abduziert werden (Abb. 4). Eine 70°-Abduktionsstellung wie in der klassischen Ponseti-Technik wird nicht angestrebt. Auch die Gipsanlage wurde in dem Protokoll für den atypischen Klumpfuß geändert. Um einem Rutschen des Gipses entgegenzuwirken, wird der Oberschenkelgips in bis zu 110°-Flexion angelegt. Nach abgeschlossener Gipsbehandlung erfolgt die Anlage einer Fußabduktionssschiene nur in 40° Abduktion [12].

Ponseti et al. [12] untersuchten an 5 Institutionen 762 Patienten mit kongenitalen Klumpfüßen, welche zwischen 1992 und 2004 behandelt wurden. 50 Patienten mit 75 Klumpfüßen hatten einen atypischen Klumpfuß. Eine Korrektur mit der modifizierten Ponseti-Technik konnte bei allen Füßen erreicht werden. Die Dorsalexension lag nach Korrektur zwischen 10 und 25° ($\bar{\Delta}$ 15°). Eine radiologische Untersuchung war nicht erfolgt, was auch als Limitierung der Studie angegeben wurde. Derzeit existiert nur die von Ponseti et al. publizierte Serie über diese modifizierte Redressionstechnik [12]. Im Rahmen einer Hospitation konnten wir die Technik bereits vor der Publikation 2006 er-

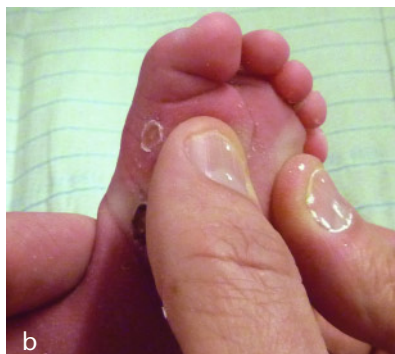
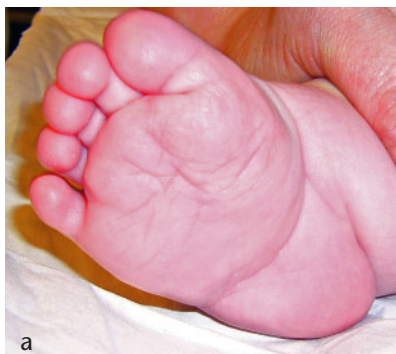
Abbildung 2a und 2b Atypischer Klumpfuß mit querer plantarer Falte. Modifizierter Redressionsgriff zur Korrektur der Cavuskomponente. Beide Daumen heben den gesamten Vorfuß und Mittelfuß an.

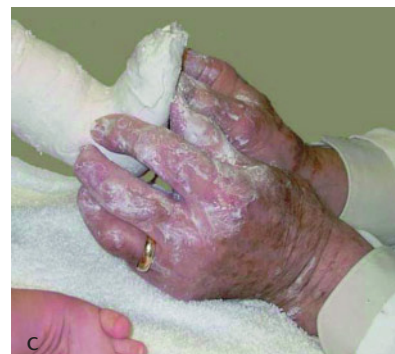

Abbildung 2c Dr. Ponseti 2004 bei der Gipsanlage eines beidseitigen atypischen Klumpfußes. Die Zeigefinger werden vor den Malleolus medialis und den Malleolus lateralis gelegt und stützen sich am Talus ab, so dass der Talus nicht in die Malleolengabel gepresst wird.

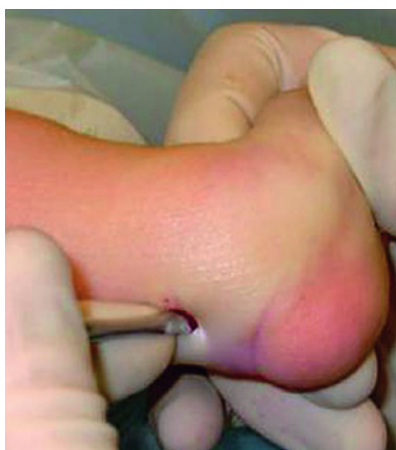

Abbildung 3 Perkutane Achillessehnenotomie im Rahmen des Ponseti-Konzeptes zur Korrektur des Spitzfußes beim kongenitalen Klumpfuß

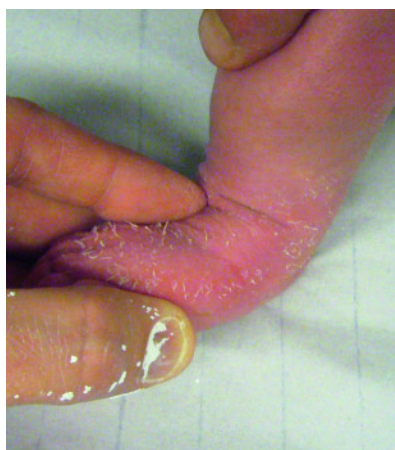

Abbildung 4 Im Gegensatz zur klassischen Ponseti-Methode, bei welcher der Fuß 70° nach Tenotomie abduziert werden soll, erfolgt beim atypischen komplexen Klumpfuß die Abduktion des Fußes nach Tenotomie nur bis maximal 40°.




Abbildung 5 Fußabduktionsschiene (John Mitchell Brace), Fußabduktion bei 40° eingestellt. Das Schienenmodell gewährleistet eine optimale Passgenauigkeit für den plumpen, kurzen atypischen Klumpfuß.

lernen und führten die modifizierte Technik 2005 an unserem Klinikum ein. In unserer Serie behandelten wir zwischen 2005 und 2008 9 Kinder mit 16 atypischen Klumpfüßen. Der prozentuale Anteil atypischer Füße an unserem Klinikum entsprach in etwa der von Ponseti et al. beschriebenen Häufigkeit. Im Kollektiv von Ponseti et al. waren 6,5% atypische Füße. Bei 168 Patienten, welche an unserer Klinik zwischen 2005 und 2008 mit einem kongenitalen Klumpfuß behandelt wurden, hatten 9 Kinder (5,9%) einen atypischen Klumpfuß. Auffällig war, dass bei 7 von 9 Kindern, welche zuvor auswärtig mit einer klassischen Ponseti-Redression behandelt wurden, die Gipse gerutscht waren und es zu einer Verstärkung der Deformität kam. Dies deckt sich mit den Angaben von Turco, welcher auch die Gipsredression in dieser Gruppe als problematisch sah [11]. Die Probleme des Rutschens eines Klumpfußgipses sind in der Literatur bestens bekannt. Unterschiedliche Lösungsansätze wurden beschrieben. Zum einen werden Hautkleber verwendet und auf eine Wattepolsterung weitgehend verzichtet, zum anderen verweist Ponseti auf eng angelegte Gipsbinden mit einer guten Modellierung und einer sehr dünnen Wattepolsterung [12,13].

Wir haben bei 16 atypischen Klumpfüßen das modifizierte Ponseti-Protokoll angewendet. Bei allen Füßen konnte eine Primärkorrektur mit der modifizierten Redression und einer perkutanen Achillessehnenotomie erreicht wer-

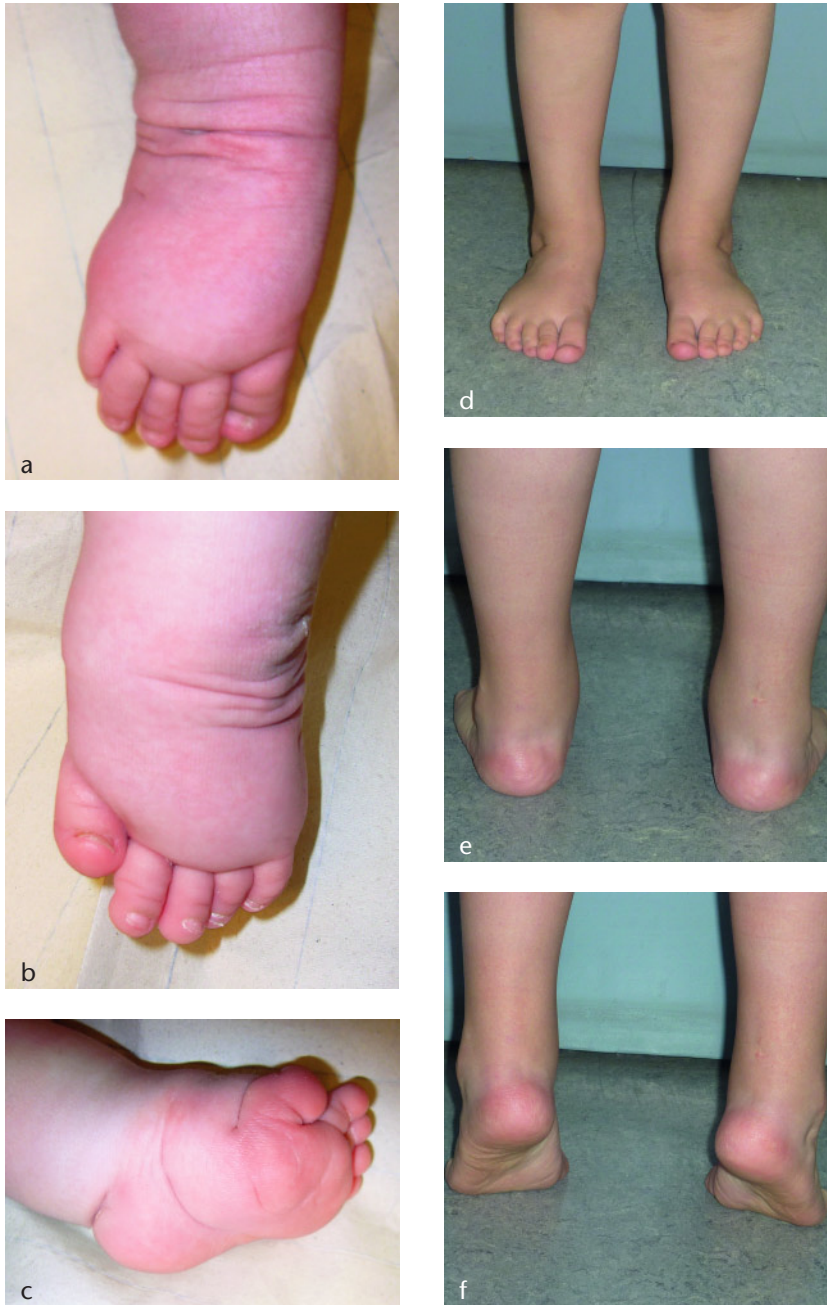

Abbildung 6a-f Fallbeispiel, beidseitiger atypischer Klumpfuß. Auswärtige Vorbehandlung mit gerutschten Gipsen. Ergebnis im Alter von 5 Jahren nach Gipsredression und perkutaner Tenotomie, rechts zweimalig, links einmalig.

den. Die Dorsalextension lag im Durchschnitt bei $17,5^\circ$ und die Plantarflexion durchschnittlich bei $41,2^\circ$ und waren damit vergleichbar gut wie die funktionellen Ergebnisse von nicht atypischen Klumpfüßen, welche mit der klassischen Ponseti-Methode behandelt wurden [5, 6, 15–17]. Die Rezidivrate lag bei einem durchschnittlichen Untersuchungszeitraum von 48,5 Monaten bei 19% (3 von 16 Füßen). Die Rezidivrate lag in der Studie von Ponseti et al. bei

14 % [12]. Damit war die Rezidivrate geringer als die Rezidivraten bei Studien zur klassischen Ponseti-Technik [15–17]. Dies ist in unserer Serie am ehesten auf eine hohe Schienencompliance zurückzuführen. Lediglich bei einem Kind wurde die Schiene unregelmäßig getragen. Die Anzahl der notwendigen Gipse zur Korrektur lag zwischen 5 und 9 ($\bar{\Delta}$ 6,8 Gipse). In unserer 2006 publizierten Serie zur klassischen Ponseti-Methode lag die Gipsanzahl zur

Korrektur des typischen idiopathischen Klumpfußes bei 5,7 Gipse [6]. Damit war die Gipsanzahl, welche zur Korrektur der atypischen Klumpfüße notwendig war, etwas höher als bei Studien der klassischen Ponseti-Technik [1–6]. Die von Ponseti et al. angegebene Technik eines Klumpfußgipses mit sehr dünner Wattepolsterung, Flexion 110° im Kniegelenk und guter Modellierung eines Weißgipses ermöglichte uns, schwere Klumpfußdeformitäten erfolgreich zu behandeln. Keiner unserer Gipse war gerutscht. Der Redressionsgriff zur Korrektur des Cavus mit Anheben des gesamten Mittelfußes ist aus unserer Sicht mit äußerster Sorgfalt durchzuführen. Der Talus darf dabei nicht in die Malleolengabel gepresst werden. Damit könnte ein sog. Nussknackereffekt entstehen, was zu einer Talusnekrose führen kann.

In unserer Serie zeigte sich keine Talusnekrose. Bei 2 Füßen war bei gutem funktionellen Ergebnis das Os naviculare noch etwas medialisiert. 14 Füße hatten auch radiologisch eine gute Korrektur. Der talocalcaneare Öffnungswinkel lag in der a.p.-Aufnahme zwischen 18 und 34° ($\bar{\Delta}$ $23,7^\circ$) und in der seitlichen Aufnahme zwischen 21 und 45° ($\bar{\Delta}$ $31,4^\circ$).

Dies ist die erste Studie zum atypischen Klumpfuß und der modifizierten Ponseti-Methode mit zusätzlichem radiologischen Follow-up. Die Limitierung unserer Studie liegt sicherlich in der kleinen Fallzahl. Berücksichtigt man jedoch die Häufigkeit dieser schweren Fußdeformitäten, so sind größere Fallzahlen über einen kürzeren Zeitraum nur durch Zusammenführen von Patienten von mehreren Institutionen zu erzielen. Für die Zukunft sind institutionsübergreifende Studien sinnvoll und notwendig, um die Effektivität der Methode zur überprüfen. Ebenso muss angemerkt werden, dass Langzeitstudien zu dieser Behandlungstechnik noch nicht vorliegen. Zu überprüfen ist vor allem, wie sich im Langzeitverlauf ein gutes funktionelles Ergebnis bei noch medialisiertem Os naviculare verhält. Radiologische Verlaufskontrollen sind daher aus unserer Sicht auch bei guten funktionellen Ergebnissen notwendig. Dies war von Ponseti bisher als nicht zwingend notwendig angesehen worden.

Zusammenfassend konnten wir in dieser Arbeit zeigen, dass auch bei

schweren Klumpfüßen eine aufwendige operative Korrektur vermieden werden kann. Voraussetzung hierfür ist jedoch eine sorgfältige Gipsredression, welche dem Erscheinungsbild des kongenitalen Klumpfußes angepasst ist. Zu unterscheiden sind der typische idiopathische Klumpfuß, welcher in bis zu 95% der Fälle mit der üblichen Ponseti-

Technik behandelbar ist, und der atypische komplexe Klumpfuß, bei welchem die modifizierte Ponseti-Redression zum Einsatz kommt. Die modifizierte Redressionstechnik nach Ponseti scheint die Pathologie des atypischen Klumpfußes erfolgreich anzugehen und führt zu guten funktionellen Ergebnissen. **OUP**

Korrespondenzadresse

Dr. med. Oliver Eberhardt
Orthopädische Klinik
Olgahospital Stuttgart
Bismarckstr. 8
70176 Stuttgart
E-Mail: o.eberhardt@klinikum-stuttgart.de

Literatur

1. Morcuende JA, Dolan LA, Dietz FR, Ponseti IV. Radical reduction in the rate of extensive coorrective surgery for clubfoot using the Ponseti method. *Pediatrics*. 2004;113:376–80.
2. Herzenberg JE, Radler C, Bor N. Ponseti versus traditional methods of casting for idiopathic clubfoot. *J Pediatr Orthop*. 2002;22:517–21.
3. Frick SL. The ponseti method of treatment for congenital clubfoot: importance of maximal forefoot supination in initial casting. *Orthopedics*. 2005;28:63–5.
4. Colburn M, Williams M. Evaluation of the treatment of idiopathic clubfoot by using the Ponseti method. *J foot & ankle*. 2003;42:259–67.
5. Radler C, Suda R, Manner HM, Grill F. Frühe Ergebnisse der Ponseti-Methode zur Behandlung des idiopathischen Klumpfußes. *Z Orthop*. 2006;144:80–6.
6. Eberhardt O, Schelling K, Parsch K, Wirth T. Die Behandlung des kongenitalen Klumpfußes mit der Ponsetimethode. *Z Orthop*. 2006;144:497–501.
7. Krauspe R, Parsch K. Die peritalare Arthrolyse zur Klumpfußkorrektur über den sogenannten Cincinnati-Zugang. *Operat Orthop Traumatol*. 1995;7:125–40.
8. Parsch K. Die primäre Behandlung des Klumpfußes. *Orthopäde*. 1999;28:100–9.
9. Goldner JI, Fitch RD. Classification and evaluation of congenital talipes equinovarus. In: Simons GW, ed. *The clubfoot: The present and a view of the future*. New York, Springer Verlag 1994, 120–39.
10. Diméglio A, Bensahel H, Souchet P, Mazzeau P, Bonnet F. Classification of clubfoot. *J Ped Orthop B*. 1995;4:129–36.
11. Turco V. Recognition and management of the atypical idiopathic clubfoot. In: Simons GW, ed. *The clubfoot: The present and a view of the future*. New York, Springer Verlag 1994, 76–7.
12. Ponseti IV, Zhivkov M, Davis N, Sinclair M, Dobbs MB, Morcuende JA. Treatment of the complex idiopathic clubfoot. *Clin Orthop Rel Res*. 2006;451:171–6.
13. Ponseti IV. *Congenital clubfoot: Fundamentals of treatment*. Oxford, England Oxford University Press 1996.
14. Imhäuser G. *Die Behandlung des idiopathischen Klumpfußes*, Enke Verlag Stuttgart 1984.
15. Bor N, Coplan JA, Herzenberg JE. Ponseti treatment for idiopathic clubfoot Minimum 5-year Follow-up. *Clin Orthop Relat Res*. 2009;467:1263–70.
16. Chomiak J, Frydrychová M, Ostádal M, Matejíček M. The Ponseti method of treatment of congenital clubfoot-first experiences. *Acta Chir Orthop Traumatol Cech*. 2009;76:194–201.
17. Porecha MM, Parmar DS, Chavda HR. Mid-term results of ponseti method for the treatment of congenital idiopathic clubfoot (A study of 67 clubfeet with mean five year follow-up). *J Orthop Surg Res*. 2011;6:3.