

Stefan Rehart<sup>1</sup>, Martina Henniger<sup>1</sup>

# Die endoprothetische Versorgung zerstörter Hüftgelenke bei juvenilen rheumatischen Erkrankungen\*

*Hip replacement of destroyed hip joints in patients with juvenile idiopathic arthritis*

**Zusammenfassung:** Bei Patienten mit juveniler idiopathischer Arthritis (JIA) besteht häufig ein Befall der Hüftgelenke mit Gelenkdestruktion und entsprechenden Funktionseinschränkungen, sodass die Indikation zur Implantation einer Hüftendoprothese nicht selten gestellt werden muss. Im Vergleich zu Arthrosepatienten sind Patienten mit JIA zum Zeitpunkt der Prothesenimplantation im Schnitt deutlich jünger. Durch Beginn der Erkrankung im Kindes- bzw. Jugendalter und der häufigen Glukokortikoidtherapie sind bei den Patienten nicht selten Wachstumsstörungen bzw. anatomische Formveränderungen zu finden. Auch die Knochendichte ist bei dieser Patientengruppe häufig schon in jungen Jahren gemindert. Der perioperative Umgang mit der besonderen Medikation ist zu planen. Spezielle Implantate für „Rheumatiker“ existieren nicht, aber die oben genannten Besonderheiten dieser Patientengruppe sollte beim operativen Vorgehen, der Implantat- bzw. Materialwahl berücksichtigt werden. Insgesamt sind die Ergebnisse der Hüftendoprothetik bei juvenilen rheumatischen Erkrankungen im Hinblick auf Schmerzlinderung und Funktionsverbesserung gut. Problematisch ist die begrenzte Standzeit der Prothesen.

*Schlüsselwörter:* juvenile idiopathische Arthritis, Hüftendoprothese, junge Patienten

## Zitierweise

Rehart S, Henniger M: Die endoprothetische Versorgung zerstörter Hüftgelenke bei juvenilen rheumatischen Erkrankungen. OUP 2016; 6: 364–369 DOI 10.3238/oup.2016.0364–0369

## Einleitung

Erkrankungen des rheumatischen Formenkreises können in jeder Lebensdekade auftreten, es existieren unterschiedliche Altersgipfel. Die häufigste im Kindes- und Jugendalter diagnostizierte chronisch-entzündliche Systemerkrankung ist die juvenile idiopathische Arthritis (JIA). Sie macht etwa 90–95 % der (u.a. am muskuloskelettalen System) entzündlich destruierend verlaufenden Erkrankungen des Kindes- und Jugendalters aus. In Deutschland leben etwa 20.000 Kinder und Jugendliche mit JIA, pro Jahr erkranken etwa weitere 1500 Be-

**Summary:** Patients with juvenile idiopathic arthritis often suffer from involvement of the hip joints with joint destruction and related functional limitations, which makes hip replacement necessary. Compared with osteoarthritis patients, JIA patients are on average much younger at the time of hip replacement. Due to onset of the disease in childhood or adolescence and the frequent glucocorticoid therapy growth disorders or abnormal anatomical findings are common in these patients. Bone density is often reduced in these patients at an early age. The perioperative management of the particular medication has to be planned. Special implants for patients with rheumatic diseases do not exist, but the above peculiarities of this group of patients should be considered for surgical procedure and choice of implant and material. Overall, the results of hip arthroplasty in juvenile rheumatic diseases are in terms of pain relief and functional improvement well. Problem is the limited survival of the arthroplasty.

*Keywords:* juvenile idiopathic arthritis, hip replacement, young patients

## Citation

Rehart S, Henniger M: Hip replacement of destroyed hip joints in patients with juvenile idiopathic arthritis. OUP 2016; 6: 364–369 DOI 10.3238/oup.2016.0364–0369

troffene an dieser Erkrankung. Man unterscheidet folgende Subgruppen:

- systemische Arthritis (Still-Syndrom) (10–20 %)
- juvenile idiopathische Polyarthritits (RF pos/neg) (< 5 %/10–15 %)
- juvenile idiopathische Oligoarthritits (50–60 %)

\* Nachdruck mit freundlicher Genehmigung des Springer-Verlags aus Der Orthopäde 7–2015, S. 531–537

<sup>1</sup> Klinik für Orthopädie und Unfallchirurgie, Agaplesion Markus Krankenhaus, Akademisches Lehrkrankenhaus der Goethe-Universität Frankfurt

- Enthesitis-assoziierte Arthritis (HLA B27 pos) (10–15 %)
- Psoriasis-Arthritis (5–10 %)
- undifferenzierte Arthritis (10–20 %).

Für die Langzeitprognose der JIA ist besonders wichtig, dass die Erkrankung rasch erkannt wird und die Kinder entsprechend schnell einer umfassenden kompetenten Behandlung zugeführt werden.

Basis aller Therapiemaßnahmen ist eine medikamentöse Therapie. Hierfür stehen Kortikosteroide (lokal und systemisch), NSAR sowie DMARDs zur Verfügung, aber auch Biologika. Begleitend kommen Physiotherapie, Ergotherapie, physikalische Therapie, eine psychologische Behandlung sowie orthopädiotechnische Versorgungen zum Einsatz. Bei Versagen oder unzureichender Wirksamkeit dieser konservativen Therapiemaßnahmen sind – je nach befallenen Gelenk – arthroskopische oder offene Synovektomien bzw. Tenosynovektomien indiziert [3, 33].

Etwa 40–60 % der entzündlich-rheumatischen Systemerkrankungen mit Beginn im Kindesalter persistieren bis in das Erwachsenenalter. Die Hüftgelenke sind bei der JIA besonders häufig betroffen, in etwa 30–50 %, in den meisten Fällen besteht ein beidseitiger Befall. Viele Patienten entwickeln dann im jungen Erwachsenenalter Spätschäden an den befallenen Gelenken im Sinne von sekundären Gelenkdestruktionen und schweren Funktionseinschränkungen, die häufig schon sehr früh die Implantation von Endoprothesen notwendig machen.

Aufgrund der in den letzten Jahren – u.a. auch durch die Einführung der Biologika – erheblich verbesserten medikamentösen Therapie der JIA-Patienten, scheint die Zahl der implantierten Hüftendoprothesen bei dieser Patientengruppe abzunehmen und das Alter zum Zeitpunkt der Implantation zuzunehmen. Mertelsmann-Voss et al. berichten im Zeitraum von 1991–2005 von fast 50 % weniger Endoprothesenimplantationen bei JIA-Patienten in den USA sowie einem Altersanstieg von 30,9 (±12,2) Jahre auf 36,7 (±14,9) Jahre [19].

### **Besonderheiten bei Patienten mit JIA im Hinblick auf eine Prothesenversorgung**

Im Vergleich zu Patienten mit einer primären Coxarthrose sind Patienten mit JIA und fortgeschrittener sekundärer

Hüftgelenkdestruktion zum Zeitpunkt der Implantation einer Hüftendoprothese (Hüft-TEP) durchschnittlich sehr viel jünger [17, 19, 22]. Die Implantation mit einer solchen Prothese ist zuletzt praktisch immer die einzige Möglichkeit, diesen Patienten wieder Schmerzfreiheit und eine gute Beweglichkeit und Funktion des Gelenks zu gewähren. Gerade im jungen Erwachsenenalter ist dies im Hinblick auf die Lebensqualität und Teilhabe am sozialen Leben der entsprechenden Vergleichsaltersgruppe („peer-group“) von immenser Bedeutung. Bei einer gegebenen Destruktion mit erheblicher Funktionseinschränkung sollte deshalb nicht ungebührlich lange mit der Prothesenimplantation gewartet werden. Dieses erfordert eine möglichst lange primäre Standzeit der Implantate und im Verlauf wahrscheinlich mehrfach notwendige Revisionen. So sind auch die Ansprüche, die ein junger Patient, aufgrund beruflicher oder sportlicher Belastungen an Implantate stellt, meist höher als bei älteren Menschen.

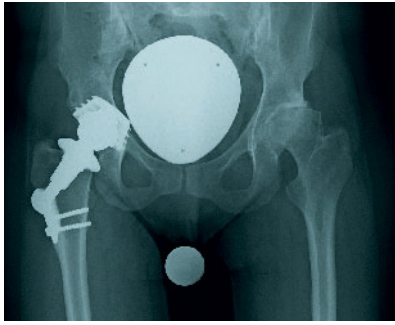
Trotz des meist jungen Alters besteht bei Patienten mit JIA zum Zeitpunkt einer erforderlichen Versorgung mit einem Kunstgelenk praktisch regelhaft eine Minderung des Mineralsalzgehalts des Knochens. Diese ist zum einen Folge der entzündlichen Aktivität selbst, zum anderen einer vielfach doch verminderten körperlichen Betätigung (z.B. bei hoher Krankheitsaktivität oder generalisierten Funktionsdefiziten oder Ko-Morbiditäten) und der oft begleitenden Glukokortikoidtherapie [4].

Weitere Folgen der chronisch entzündlichen Aktivität und der Kortisongaben bei Kindern und Jugendlichen sind Wachstumsstörungen oder ein vorzeitiger Epiphysenfugenschluss, mit einer resultierenden verminderten Körpergröße im Erwachsenenalter [26, 29]. Am Hüftgelenk werden durch vermehrtes oder vermindertes Wachstum ganz verschiedene Fehlstellungen (Coxa magna mit Verkürzung des Schenkelhalses und Varusdeformität, Coxa valga antetorta gelegentlich mit Subluxationsstellung, Azetabulumprotrusionen) beobachtet. Durch diese anatomischen Besonderheiten kann die Implantation einer Hüftendoprothese technisch und in der Wahl der Implantate erschwert sein, gelegentlich wird dann das Anfertigen von Individualprothesen (Fallbeispiel 1, Abb. 1–2) notwendig.

Nicht selten besteht bei Patienten mit JIA gleichzeitig ein Befall des ipsilateralen Kniegelenks oder aber auch des kontralateralen Hüftgelenks. Bei entsprechend fortgeschrittenem Befund kann es vorkommen, dass mehrere Operationen notwendig sind, um die Gehfähigkeit zu erhalten oder wiederherzustellen. Dabei bewegen uns 2 Gedanken – der eine besteht im möglichst schnellen Schaffen der Standfähigkeit eines Beins (Knie/Hüfte), wenn die Indikation an den Gelenken gleichwertig und eindeutig gegeben ist, der andere im Ersparen von mehreren Operationen und Aufwand für den Patienten. In diesen Fällen kann es sinnvoll sein, simultan eine beidseitige Hüftendoprothesenimplantation (Fallbeispiel 2, Abb. 3–4) oder simultan eine ipsilaterale Hüft- und Knieprothesenimplantation (Fallbeispiel 3, Abb. 5–9) anzubieten und durchzuführen. Für die Patienten bedeutet dies dann insgesamt nur einen Krankenhausaufenthalt und nur eine Rehabilitationsphase. Ist ein solches Vorgehen medizinisch nicht möglich oder wird es von den Betroffenen nicht gewünscht, wäre ggf. ein sequenzielles Vorgehen indiziert. Das perioperative Risiko und der zeitliche Aufwand unterscheiden sich, anhand von Veröffentlichungen bei degenerativen TEP-Versorgungen, beim einzeitigen (etwas höher für eine beidseitige Versorgung, bzw. die Implantation mit 2 TEPs) nicht wesentlich von dem beim zweizeitigen Vorgehen (niedriger für die eine TEP, jedoch insgesamt höher bei 2 TEPs in 2 Aufenthalten) [23].

Aufgrund des Befalls mehrerer Gelenke kann die postoperative Mobilisation erschwert sein. Im Vorfeld der vorgesehenen chirurgischen Intervention sollte deshalb mit den Patienten und ggf. auch deren Eltern, Physiotherapeuten und Orthopädiatechnikern über die Nachbehandlung gesprochen werden und erforderliche Hilfsmittel (z.B. „Arthritis“-Gehstützen mit Ellenbogenaufgabe oder Achselgehstützen) bestellt und deren Benutzung trainiert werden.

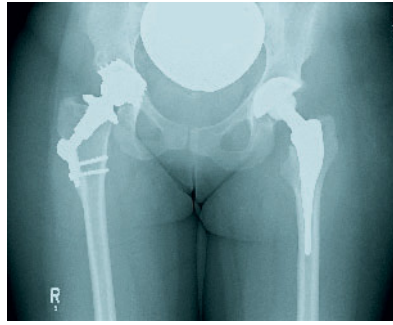
Patienten mit rheumatischen Erkrankungen haben ein erhöhtes Infektionsrisiko. Das Risiko für eine septische Arthritis ist, unabhängig von der Therapie, die die Patienten erhalten, 4–15-fach höher als in der Allgemeinbevölkerung [9, 14]. Um das Infektrisiko im Hinblick auf eine geplante Prothesenimplantation zu minimieren, sollte die Glukokortikoiddosis präoperativ so weit wie möglich redu-



**Abbildung 1** Fall 1 Präoperative Beckenübersicht

ziert werden. DMARDs sollten nicht *generell* pausiert werden, da dies wiederum das Risiko eines Schubs der Grunderkrankung mit negativen Auswirkungen auf die postoperative Mobilisierung des Patienten birgt [5]. Beispielsweise wird Methotrexat (MTX) seit vielen Jahren perioperativ nicht mehr abgesetzt, da sich erhöhte Infektraten unter Methotrexat-Einnahme in zahlreichen Studien *nicht* bestätigt haben [20, 21, 25]. Dagegen ist ein Absetzen von MTX um den Zeitpunkt der Operationen herum mit einer Erhöhung der Rate an bakteriell induzierten Entzündungen vergesellschaftet. Anders dagegen der Pyrimidin-Synthesehemmer Leflunomid, insbesondere in Kombination mit MTX: Dieses Medikament sollte vor infektionsanfälligen knochenchirurgischen Eingriffen (z.B. große rekonstruktive Eingriffe an Fuß- oder Ellenbogen-TEPs) pausiert und rechtzeitig (zwischen 3–10 Tagen präoperativ mit Cholestyramin (3x 1 Btl./d) ausgewaschen werden [6].

*Gesicherte* Erkenntnisse zu besonderen Gefahren oder gar Leitlinien zum perioperativen orthopädisch-rheumatologischen Umgang mit Biologika gibt es nicht. Galloway et al. untersuchten das Risiko einer spontanen septischen Arthritis (ohne operative Intervention, aber auch Prothesenpatienten inbegriffen) bei Patienten mit rheumatoider Arthritis in Bezug auf eine TNF- $\alpha$ -Inhibitor-Therapie und verglichen 11.881 Patienten unter der immunmodulierenden TNF- $\alpha$ -Blockerbehandlung mit einer Gruppe von 3673 Patienten unter herkömmlichen DMARDs. Sie fanden unter einer TNF- $\alpha$ -Inhibitor-Therapie ein doppelt so hohes Risiko für eine septische Arthritis wie bei der DMARD-Therapie. Das Risiko war dabei in den ersten Monaten der Biologikum-Therapie am höchsten. Das Vorhandensein einer Ge-



**Abbildung 2** Fall 1 Postoperative Beckenübersicht

lenkprothese war ein zusätzlicher Risikofaktor in beiden Gruppen [10].

In einigen weiteren Studien zeigte sich kein erhöhtes perioperatives Infektionsrisiko unter Biologika, sodass ein *strikt*es Absetzen eventuell nicht notwendig erscheint [8, 15, 32].

Bei „großen“ Eingriffen, wie beispielsweise der Implantation einer Hüftendoprothese, sollten Biologika unseres Erachtens jedoch – bis weitere Studien mehr Klarheit in der Angelegenheit erbringen – gemäß den gemeinsam erarbeiteten Empfehlungen der Kommission Pharmakotherapie der DGRh (Deutsche Gesellschaft für Rheumatologie) 2 Halbwertszeiten vor dem geplanten Eingriff bis zur gesicherten Wundheilung pausiert werden [24, 34].

### OP-Indikation, Implantatwahl und Technik

Spezielle Prothesentypen für Patienten mit rheumatischen Erkrankungen existieren nicht. Bei der Wahl des Implantats müssen jedoch, u.a. die Schwere und die Aktivität der Erkrankung, Begleiterkrankungen, Aktivitätsniveau, anatomische Besonderheiten und die Erwartungshaltung des Patienten berücksichtigt werden.

Das Alter des Patienten sollte für die Indikation zur Hüftendoprothese keine entscheidende Rolle spielen. Im Gegenteil, es sollte nicht zu lange mit dem Gelenkersatz gewartet werden, da sich die Ausgangssituation häufig (über die destruirenden Prozesse der entzündlichen Synovialitiden) durch eine fortschreitende Protrusion des Hüftkopfs in das kleine Becken, Zystenbildung und zunehmende Kontrakturen schnell verschlechtert und später im Verlauf möglicherweise auf-

wendige knöcherne Rekonstruktionen und Stützschaalen erforderlich werden. Zudem gilt die Überlegung, dass besonders junge Betroffene für die Zeit des frühen Erwachsenseins und die Lebensmitte möglichst eine gute soziale Mobilität im körperlichen Sinne aufweisen wollen und sollten.

In der Literatur wird über die Implantatverankerung im rheumatisch induzierten osteoporotischen Knochen kontrovers diskutiert. Der Trend geht beim jungen „Rheumatiker“ bei der Primärimplantation jedoch immer mehr zur auch ansonsten präferierten zementfreien Verankerung. In einer großen Metaanalyse (23 Fallserien und 5 Studien der skandinavischen Endoprothesenregister) von Zwartelé et al. konnte keine Überlegenheit von zementierten gegenüber zementfreien Prothesen bei Patienten mit rheumatoider Arthritis festgestellt werden [31]. Befürchtungen einer nicht ausreichenden Primärstabilität, schlechterer Integration und Sinterungen des Schafts von zementfreien Prothesen im entzündlich bedingten osteoporotischen Knochen scheinen sich nicht zu bewahrheiten [18, 28].

Die vor allem bei jüngeren Patienten heutzutage verwendeten sogenannten „knochensparenden“ (zementfreien) Kurzschaftprothesen sind beim jungen JIA-Patienten mit guter Knochenqualität offensichtlich auch ohne erkennbare Schwierigkeiten nutz- und einsetzbar. Ziel ist eine möglichst sparsame Resektion des destruierten Knochens, um bei späteren Lockerungen weitere Rückzugsmöglichkeiten zu haben. Den Oberflächenersatz (Kappenprothesen) an der Hüfte halten wir bei „Rheumapatienten“ durch häufig bestehende erhebliche Formveränderungen, die Mineralsalzgehaltminderung, die lokale und die systemische entzündliche Problematik sowie die anhaltenden Diskussionen um die Auswirkungen der Metallionen zumindest zum jetzigen Zeitpunkt für nicht indiziert. Zudem wirkt sich bei den vielfach sehr zarten, fragilen knöchernen Strukturen an der Pfanne ein potenziell höherer Implantatdurchmesser beim Oberflächenersatz besonders negativ aus.

Durch Zystenbildungen und Wachstumsstörungen häufig bestehende Formveränderungen der Pfanne und des proximalen Femur und auch ansonsten häufig sehr kleinen Größenverhältnissen sind gelegentlich Sonderanfertigungen der

Implantate angezeigt, genau wie bei anderen anatomischen Besonderheiten.

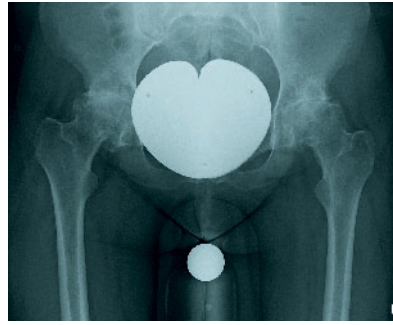
Bei der Wahl der Gleitpaarung favorisieren wir beim jungen JIA-Patienten ein hochvernetztes PE-Inlay mit einem Keramikkopf. Keramik-Keramik-Gleitpaarungen halten wir aufgrund der häufig schwierigen anatomischen Besonderheiten (oft sehr kleine Verhältnisse, schlechte intraoperative Übersicht) bei JIA-Patienten für problematisch, da Fehlplatzierungen der Pfanne und kurze 28-mm-Köpfe ein erhöhtes Risiko für Implantatbrüche und Luxationen aufweisen [27].

Auf jeden Fall sollte bei Patienten mit JIA begleitend zur Endoprothesenimplantation eine komplette Synovektomie des Hüftgelenks durchgeführt werden, um die Ursache des pathologischen Geschehens vorerst zu beseitigen und möglichst dauerhaft zu reduzieren. Verbliebene Synovialis könnte zudem das Einwachsverhalten der Endoprothese stören oder weitere osteolytische Veränderungen am Knochen verursachen.

## Ergebnisse

Wenn man die Ergebnisse der Hüftendoprothetik insgesamt bei Patienten mit rheumatoider Arthritis über alle Altersstufen betrachtet, zeigen sie im Hinblick auf Schmerzreduktion, Funktionsverbesserung und Patientenzufriedenheit unabhängig von der Verankerungsart eine deutliche Verbesserung gegenüber dem präoperativen Zustand. Sie sind trotz schlechterer Ausgangswerte nur gering schlechter als bei Arthrosepatienten, wie eine Multicenter-Studie gezeigt hat [2].

Bei jugendlichen Patienten mit rheumatischen Erkrankungen ist die Datenlage bezüglich der Ergebnisse einer endoprothetischen Versorgung noch begrenzt. Insgesamt scheinen die Ergebnisse bei JIA etwas schlechter zu sein, jedoch bestehen auch bei diesen Patienten eine hohe Zufriedenheit und gute Resultate im Hinblick auf Schmerzabnahme, Verbesserung der Beweglichkeit und Aktivitätslevel [13]. Problematisch ist die begrenzte Standzeit und das langfristige Ergebnis, da die Lockerungsraten, insbesondere der Pfanne, höher als bei anderen Patienten sind [7, 16, 30]. Das Überleben der Prothesen scheint auch von der Medikation beeinflusst zu sein. So zeigte eine Studie von Malviya et al., dass das Implantat-Überle-

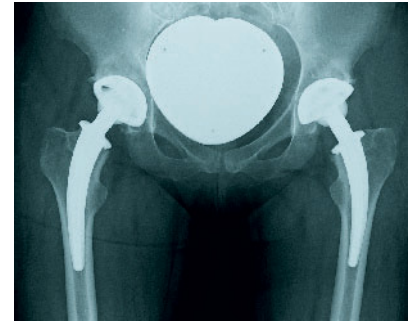


**Abbildung 3** Fall 2 Präoperative Beckenübersicht

ben nach endoprothetischer Versorgung wegen den Folgen einer rheumatischen Erkrankung im Kindes- und Jugendalter bei Patienten mit Langzeit-Glukokortikoidtherapie signifikant schlechter war als bei Patienten unter alleiniger Methotrexat-Behandlung [17].

Zum Einfluss der Verankerungsart auf das Behandlungsergebnis im jüngeren Lebensalter generell berichten Adelani et al. in einer großen Literaturübersicht über Ergebnisse der Hüftendoprothetik bei Patienten < 30 Jahre aus den Jahren 1965–2011. Im Gesamtkollektiv, das endoprothetische Versorgungen nicht nur wegen entzündlich-rheumatischer Erkrankungen zusammenfasst, sondern alle primären und sekundären Arthroseursachen, unterscheiden sie 2 Gruppen, indem sie Patienten aus den Jahren vor 1988 mit denen danach vergleichen. Es wird insgesamt ein Anstieg an zementfrei fixierten Prothesen von der ersten zur zweiten Gruppe beobachtet. Der Anteil an Patienten mit JIA sank jedoch im zeitlichen Verlauf. Die Autoren berichten von signifikant weniger Prothesenlockerungen und weniger Revisionen, bei gleichbleibenden klinischen Ergebnissen nach 1988 [1].

Während insgesamt die Behandlungsergebnisse nach endoprothetischer Primärversorgung wegen entzündlich-rheumatischen Erkrankungen im Kindes- und Jugendalter durch Weiterentwicklungen im Implantatbereich, der Verankerung und perioperativen Maßnahmen besser geworden sind, zeigen sich im Revisionsbereich noch Probleme. In verschiedenen Untersuchungen wurde darauf hingewiesen, dass die Revisionseingriffe nach einem Hüftgelenkersatz bei Patienten mit JIA mit einer hohen Komplikationsrate einhergehen können [11, 12].



**Abbildung 4** Fall 2 Postoperative Beckenübersicht

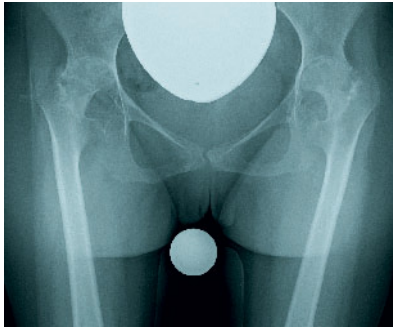
## Fallbeispiele

### Fall 1 (Abbildungen 1–2)

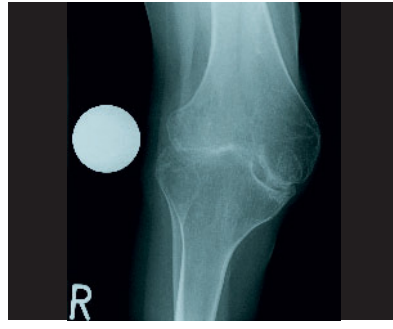
30-jährige Patientin mit JIA seit ihrem 2. Lebensjahr und sekundärer Destruktion des linken Hüftgelenks. Das rechte Hüftgelenk ist bereits 10 Jahre zuvor in einem anderen Krankenhaus durch eine Druckscheibenprothese versorgt worden. Seit 6 Monaten leidet sie unter zunehmenden starken Schmerzen im Bereich des linken Hüftgelenks. Die Beweglichkeit des linken Hüftgelenks ist in allen Ebenen extrem stark eingeschränkt. Bei radiologisch fortgeschrittener Gelenkdestruktion stellten wir die Indikation zur Hüftendoprothese. Aufgrund der dysplastischen Verhältnisse und der Coxa valga antetorta veranlassten wir ein CT des Hüftgelenks sowie die Sonderanfertigung der femoralen Komponente. Auch die Pfanne wurde zementfrei implantiert. Die Gleitpaarung besteht aus einem Polyethyleninlay und einem 28-mm-Keramikkopf. Seit 5 Jahren ist die Patientin beschwerdefrei, die Gehstrecke ist nicht eingeschränkt.

### Fall 2 (Abbildungen 3–4)

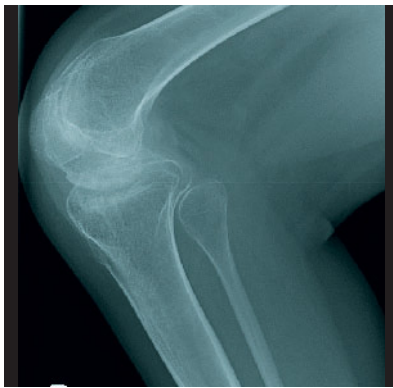32-jährige Patientin mit JIA seit dem 1. Lebensjahr stellt sich mit seit 2 Jahren bestehenden starken Schmerzen beider Hüftgelenke vor. Die Beweglichkeit beider Hüftgelenke ist stark eingeschränkt, beidseits bestehen Beuge-Adduktionskontrakturen. Radiologisch zeigen sich fortgeschrittene Destruktionen beider Hüftgelenke, sodass wir die Indikation zur Hüftendoprothesenimplantation beidseits stellten. Nach ausführlicher Aufklärung entschied sich die Patientin zum beidseitigen einzelnen Vorgehen. Implantiert wurde – trotz (geringer) Glukokortikoidmedikation –



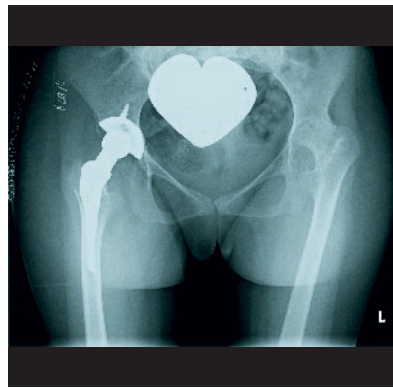
**Abbildung 5** Fall 3 Präoperative Beckenübersicht



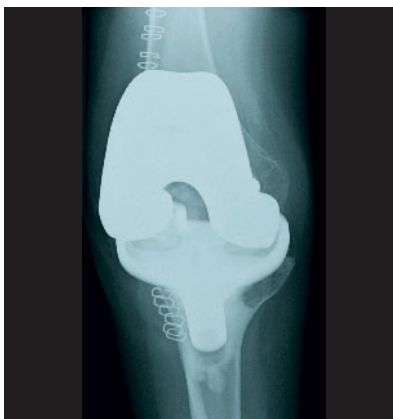**Abbildung 6** Fall 3 Präoperatives Knie ap



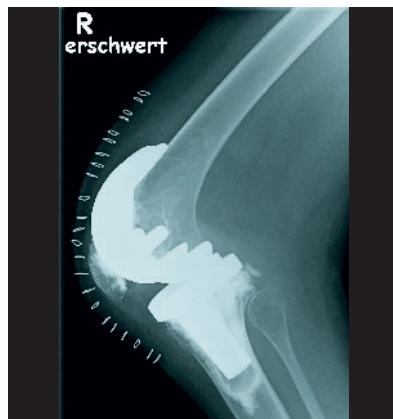**Abbildung 7** Fall 3 Präoperatives Knie seitlich



**Abbildung 8** Fall 3 Postoperative Beckenübersicht



**Abbildung 9** Fall 3 Postoperatives Knie ap



**Abbildung 10** Fall 3 Postoperatives Knie seitlich

bei guter Knochenqualität eine zementfreie Hüftpfanne mit Polyethyleninlay und eine Kurzschafthoprothese mit Keramikkopf. Auch diese Patientin ist seit 5 Jahren beschwerdefrei, ohne Einschränkung der Gehstrecke.

Fall 3 (Abbildungen 5–10)

20-jährige Patientin mit JIA seit ihrem 3. Lebensjahr mit Schmerzen, Destruktion

und ausgeprägten Beugekontrakturen des rechten Hüft- und Kniegelenks. Die Patientin sitzt deshalb seit 3 Jahren im Rollstuhl. Wir stellten die Indikation zur Hüft- und Knieendoprothesenimplantation mit Tenotomie der Adduktoren, des Rectus femoris sowie der ischiokruralen Muskulatur. Nach ausführlicher Aufklärung und Wunsch der Patientin führten wir die Operationen an Hüfte und ipsilateralem Knie simultan in einer Sitzung

durch. Nach intensiver physiotherapeutischer Nachbehandlung ist die Patientin nun im häuslichen Bereich wieder gehfähig und schmerzfrei.

### Fazit für die Praxis

Aufgrund verbesserter medikamentöser Therapiemöglichkeiten von Patienten mit juveniler idiopathischer Arthritis kann heutzutage in vielen Fällen die Gelenkdestruktion verhindert oder länger aufgehalten werden. Wenn trotzdem – z.B. aufgrund von entsprechenden Schmerzen, Funktionsdefiziten und radiologischen Veränderungen – die Implantation einer Hüftendoprothese notwendig wird, sollte nicht ungebührlich lange mit der Operation gewartet werden. Besonderheiten sind das junge Alter bei Implantation, anatomische Formveränderungen durch Wachstumsstörungen (dysplastische Anatomie) oder Zysten, der osteoporotische Knochen und die besondere Medikation. Die Ergebnisse im Hinblick auf Standzeit und Funktion sind zwar schlechter als bei Arthrosepatienten, jedoch kann aufgrund von Schmerzlinderung, Verbesserung der Beweglichkeit und des Aktivitätslevels häufig eine sehr hohe Patientenzufriedenheit erreicht werden. Bei Befall des kontralateralen Hüftgelenks oder des ipsilateralen Kniegelenks kann ein simultaner einseitiger Gelenkersatz beider Gelenke sinnvoll sein.

### Zusammenfassung

Bei Patienten mit juveniler idiopathischer Arthritis besteht häufig ein Befall der Hüftgelenke mit Gelenkdestruktion und entsprechenden Funktionseinschränkungen, sodass die Indikation zur Implantation einer Hüftendoprothese nicht selten gestellt werden muss. Im Vergleich zu Arthrosepatienten sind Patienten mit JIA zum Zeitpunkt der Prothesenimplantation im Schnitt deutlich jünger. Durch Beginn der Erkrankung im Kindes- bzw. Jugendalter und der häufigen Glukokortikoidtherapie sind bei den Patienten nicht selten Wachstumsstörungen bzw. anatomische Formveränderungen zu finden. Auch die Knochendichte ist bei dieser Patientengruppe häufig schon in jungen Jahren gemindert. Der perioperative Umgang

mit der besonderen Medikation ist zu planen. Spezielle Implantate für „Rheumatiker“ existieren nicht, aber die oben genannten Besonderheiten dieser Patientengruppe sollte beim operativen Vorgehen, der Implantat- bzw. Materialwahl berücksichtigt werden. Insgesamt sind die Ergebnisse der Hüftendoprothe-

tik bei juvenilen rheumatischen Erkrankungen im Hinblick auf Schmerzlin- derung und Funktionsverbesserung gut. Problematisch ist die begrenzte Stand- zeit der Prothesen. OUP

**Interessenkonflikt:** Keine angegeben

#### Korrespondenzadresse

Prof. Dr. med. Stefan Rehart  
Klinik für Orthopädie und Unfallchirurgie  
Agaplesion Markus Krankenhaus  
Akademisches Lehrkrankenhaus  
der Goethe-Universität  
Wilhelm-Epstein-Straße 4  
60431 Frankfurt  
Rehart@fdk.info

## Literatur

- Adelani MA, Keeney JA, Palisch A et al.: Has total hip arthroplasty in patients 30 years or younger improved? A systematic review. *Clin Orthop Relat Res* 2013; 471: 2595–2601
- Arnold P, Schüle B, Schroeder-Boersch H, Jani L: Review of the results of the ARO multicenter study. *Orthopäde* 1998; 27: 324–332
- AWMF-Leitlinien: Aktualisierte, interdisziplinäre S2-Therapieleitlinie der Juvenilen Idiopathischen Arthritis, 2. Auflage 07
- Brabnikova Maresova K: Secondary osteoporosis in patients with juvenile idiopathic arthritis. *J Osteoporos.* 2011; 2011: 569417
- Bridges SL, Moreland LW: Perioperative use of methotrexate in patients with rheumatoid arthritis undergoing orthopaedic surgery. *Rheumatic disease clinics of North America* 1997; 23: 981–993
- Delank KS, Hansen T, Eysel P et al.: Infektionen des Bewegungsapparates bei der chronischen Polyarthritiden während einer Kombinationstherapie mit Methotrexat und Leflunomid. *Z Orthop* 2002; 140: 555–560
- De Ranieri A, Wagner N, Imrie SN et al.: Outcome of primary total hip arthroplasty in Charnley Class C patients with juvenile idiopathic arthritis: a case series. *J Arthroplasty* 2011; 26: 1182–1188
- den Broeder AA, Creemers MC, Fransen J et al.: Risk factors for surgical site infections and other complications in elective surgery in patients with rheumatoid arthritis with special attention for anti-tumor necrosis factor: a large retrospective study. *J Rheumatol* 2007; 34: 689–695
- Doran MF, Crowson CS, Pond GR et al.: Frequency of infection in patients with rheumatoid arthritis compared with controls: a population-based study. *Arthritis Rheum* 2002; 46: 2287–2293
- Galloway JB, Hyrich KL, Mercer LK et al.: Risk of septic arthritis in patients with rheumatoid arthritis and the effect of anti-TNF therapy: results from the British Society for Rheumatology Biologics Register. *Ann Rheum Dis* 2011; 70: 1810–1814
- Goodman SB, Hwang K, Imrie S: High complication rate in revision total hip arthroplasty in juvenile idiopathic arthritis. *Clin Orthop Relat Res* 2014; 472: 637–644
- Goodman SB, Oh KJ, Imrie S et al.: Revision total hip arthroplasty in juvenile chronic arthritis: 17 revisions in 11 Patients followed for 4–12 years. *Acta Orthop* 2006; 77: 242–250
- Jolles BM, Bogoch ER: Juvenile arthritis patients report favorable subjective outcomes of hip arthroplasty despite poor standard outcome scores. *J Arthroplasty* 2012; 27: 1622–1628
- Kaandorp CJ, Van Schaardenburg D, Krijnen P et al.: Risk factors for septic arthritis in patients with joint disease. A prospective study. *Arthritis Rheum* 1995; 38: 1819–1825
- Kubota A, Nakamura T, Miyazaki Y et al.: Perioperative complications in elective surgery in patients with rheumatoid arthritis treated with biologics. *Mod Rheumatol* 2012; 22: 844–848
- Kumar MN, Swann M: Uncemented total hip arthroplasty in young patients with juvenile chronic arthritis. *Ann R Coll Surg Engl.* 1998; 80: 203–209
- Malviya A, Walker LC, Avery P et al.: The long-term outcome of hip replacement in adults with juvenile idiopathic arthritis: the influence of steroids and methotrexate. *J Bone Joint Surg Br.* 2011; 93: 443–448
- Meding JB, Galley MR, Ritter MA: High survival of uncemented proximally porous-coated titanium alloy femoral stems in osteoporotic bone. *Clin Orthop Relat Res.* 2010; 468: 441–447
- Mertelsmann-Voss C, Lyman S, Pan TJ et al.: US trends in rates of arthroplasty for inflammatory arthritis including rheumatoid arthritis, juvenile idiopathic arthritis and spondylarthritis. *Arthritis Rheumatol.* 2014; 66: 1432–1439
- Murata K, Yasuda T, Ito H, Yoshida M, Shimizu M, Nakamura T: Lack of increase in postoperative complications with low-dose methotrexate therapy in patients with rheumatoid arthritis undergoing elective orthopedic surgery. *Mod Rheumatol* 2006; 16: 14–19
- Perhala RS, Wilke WS, Clough JD, Segal AM: Local infectious complications following large joint replacement in rheumatoid arthritis patients treated with methotrexate versus those not treated with methotrexate. *Arthritis and Rheumatism* 1991; 34: 146–152
- Odent T, Journeau P, Prieur AM et al.: Cementless hip arthroplasty in juvenile idiopathic arthritis. *J Pediatr Orthop.* 2005; 25: 465–470
- Pfeil J, Hölhe P, Rehbein P: Bilateraler endoprothetischer Ersatz am Hüft- oder Kniegelenk. *Dtsch Arztebl Int* 2011; 108: 463–468
- Rehart S, Petak N: Moderne rheumatische Basistherapie perioperativ. *Akt Rheumatol* 2007; 32: 74–77
- Sany J, Anaya JM, Canovas Fet al.: Influence of methotrexate on the frequency of postoperative infectious complications in patients with rheumatoid arthritis. *J Rheumatol* 1993; 20: 1129–1132
- Simon D, Fernando C, Czernichow P et al.: Linear growth and final height in patients with systemic juvenile idiopathic arthritis treated with longterm glucocorticoids. *J Rheumatol.* 2002; 29: 1296–1300
- Traina F, De Fine M, Di Martina A et al.: Fracture of ceramic bearing surfaces following total hip replacement: a systematic review. *Biomed Res Int* 2013; 2013: 157247
- von Schewelov T, Ahlberg H, Sanzén I et al.: Fixation of the fully hydroxyapatite-coated Corail stem implanted due to femoral neck fracture. *Acta Orthop* 2012; 83: 153–158
- Wang SJ, Yang YH, Lin YT et al.: Attained adult height in juvenile rheumatoid arthritis with or without corticosteroid treatment. *Clin Rheumatol.* 2002; 21: 363–368
- Wroblewski BM, Siney PD, Fleming PA: Charnley low-friction torque arthroplasty in young rheumatoid and juvenile rheumatoid arthritis: 292 hips followed for an average of 15 years. *Acta Orthop* 2007; 78: 206–210
- Zwartelé RE, Witjes S, Doets HC et al.: Cementless total hip arthroplasty in rheumatoid arthritis: a systematic review of the literature. *Arch Orthop Trauma Surg* 2012; 132: 535–546
- Rehart S, Schöniger A, Lehr A, Sachs A, Henniger M: Perioperatives Management von Patienten des rheumatischen Formenkreises; *Akt Rheumatol* 2012; 37: 27–32
- Holder M, Henniger M, Rehart S: Orthopädische Rheumatologie. *Z Orthop Unfall.* 2013; 151: 407–421
- Rehart S, Henniger M: Rolle des Orthopäden bei der Therapie rheumatischer Erkrankungen mit Biologika. *Orthopäde* 2014; 43: 585–593