

Florian Völlner, Achim Benditz

# Die lumbale Spinalkanalstenose – Überblick

## Zusammenfassung:

Die lumbale Spinalkanalstenose stellt ein häufiges Krankheitsbild im Alter dar und wird aufgrund der sich verändernden Altersstruktur einerseits und des zunehmenden Anspruchs der Patienten an die Mobilität andererseits an Bedeutung zunehmen. Leitsymptom ist die Verkürzung der Gehstrecke mit einer Claudicatio spinalis. Ursache ist eine Einengung des Spinalkanals, meist durch degenerative Veränderungen. Goldstandard zur Diagnostik ist die Kernspintomographie. Therapeutisch sollte zunächst ein konservativer, am besten multimodaler Therapieansatz, unternommen werden. Stärkere Schmerzen mit ausgeprägter Claudicatio spinalis-Symptomatik und/oder erfolgloser konservativer Therapie sollten operativ therapiert werden. Ziel aller angewandten Operationsverfahren ist die Dekompression des Spinalkanals, ohne dabei die Stabilität des Bewegungssegments zu gefährden. Eine zusätzlich vorliegende Instabilität im Bewegungssegment kann eine Fusion notwendig machen.

## Schlüsselwörter:

Lumbale Spinalkanalstenose, Lumboischialgie, Claudicatio spinalis, Endoskopische Dekompression, Mikrodekompression, Spondylodese

## Zitierweise:

Völlner F, Benditz A: Die lumbale Spinalkanalstenose - Überblick.  
OUP 2021; 10: 203–206  
DOI 10.3238/oup.2021.0203–0206

## Definition und Ätiologie

Die lumbale Spinalkanalstenose ist definiert als Einengung des Spinalkanals mit Bedrängung der neuronalen Strukturen. Ätiologisch werden primäre Stenosen wie z.B. ein konstitutionell eng angelegter Spinalkanal, die Achondroplasie oder kongenitale Formations- und Segmentationsstörungen, von den sekundären Stenosen infolge von degenerativen Veränderungen, einer epiduralen Lipomatose, Deformitäten, aber Folgen eines Traumas, Infektion oder postoperativen Vernarbungen unterschieden. Die häufigste Entität stellt jedoch die degenerative Spinalkanalstenose dar.

## Epidemiologie

Die degenerative lumbale Spinalkanalstenose stellt ein häufiges Krankheitsbild im Alter dar. Die Inzidenz be-

trägt etwa 5/100.000 Einwohner [4]. Verlässliche Zahlen für Deutschland existieren jedoch nicht. Aufgrund der sich verändernden Altersstruktur, aber auch durch den zunehmenden Anspruch der Patienten an die Mobilität wird die Spinalkanalstenose an Bedeutung zunehmen.

## Anatomie und Pathogenese

Anatomisch unterscheidet man zwischen einer zentralen, einer lateralen im Rezessus gelegenen und der foraminale Stenose, die auch zu einer unterschiedlichen Klinik führen. Während zentrale Stenosen die gesamte Cauda equina einengen und damit diffuse Beinbeschwerden hervorrufen, bedrängen Rezessus- oder Neuroforamenstenosen zumeist nur eine Nervenwurzel. Klinisch zeigen Patienten daher eine radikuläre Symptomatik (Abb. 1).

Pathogenetisch liegen bei der häufigsten Form der Spinalkanalstenose - der degenerativen Spinalkanalstenose - Alterungsprozesse an der Bandscheibe zugrunde. Sie führen zu molekularen Veränderungen der extrazellulären Matrix und Schwächung des Anulus fibrosus. Die dadurch bedingte Höhenminderung der Bandscheibe führt direkt zur Protrusion oder „bulging“ und somit zu einer Einengung des Spinalkanals von ventral. Indirekt führt diese zugleich zu einer vermehrten Belastung der Facettengelenke und Faltung des Ligamentum flavum. Die Zunahme dieser mechanischen Belastung führt wiederum zur Hypertrophie der Gelenkkapsel und knöchernen Anbauten an den Facettengelenken. Dies bedingt wiederum eine Einengung des Spinalkanals [5].

Pathophysiologisch haben alle diese Veränderungen die Kompression

## Lumbar spinal stenosis – overview

**Summary:** Lumbar spinal stenosis is common in old age and will become more important due to the changing age structure on the one hand and the increasing demands of patients on mobility on the other. The main symptom is the shortening of the walking distance with spinal claudication. The cause is a narrowing of the spinal canal, usually due to degenerative changes. Magnetic resonance imaging is the gold standard for diagnostics. Basically, the treatment should be started with a conservative, best multimodal approach. Increased pain with neurogenic claudication symptoms and unsuccessful conservative treatment should be treated surgically. Goal of all surgical procedures is to decompress the spinal canal without compromising the stability of the motion segment. This can also make an additional fusion necessary.

**Keywords:** Lumbar spinal stenosis, Sciatica, Neurogenic claudication, Full endoscopic decompression, Microdecompression, Spinal Fusion

**Citation:** Völlner F, Benditz A: Lumbar spinal stenosis - overview. OUP 2021; 10: 203–206. DOI 10.3238/oup.2021.0203–0206

der nervalen Strukturen sowie der intraspinalen Gefäße im Bereich der Cauda equina gemeinsam. Die Folgen der Nervenkompression sind noch nicht endgültig geklärt. Bekannt ist die Entstehung einer Radikulitis, welche entlang der Nervenwurzel eine Veränderung von Neurotransmittern bewirkt [2]. Außerdem wird diskutiert, dass zum einen eine arterielle Minderdurchblutung für die Entstehung der typischen Beinschmerzen bei Belastung (Claudicatio spinalis) verantwortlich ist und zum anderen der venöse Stau zur Zunahme der Stenose und einer sekundären Minderperfusion führt [1].

### Klassifikation

Neben der anatomischen Lokalisation (Unterscheidung zwischen einer zentralen, einer rezessalen und foraminale Stenosen (Abb. 1) hat sich

klinisch die Klassifikation nach Schizas et al bewährt (Abb. 2) [3]. Sie teilt die Stenose anhand der Lage der Nervenwurzeln im Duralsack, der Kompression des Duralsackes selbst und anhand der epiduralen Fettes ein. Sie ermöglicht eine Einschätzung auf das Ansprechen etwaiger konservativer Maßnahmen.

### Anamnese und Klinik

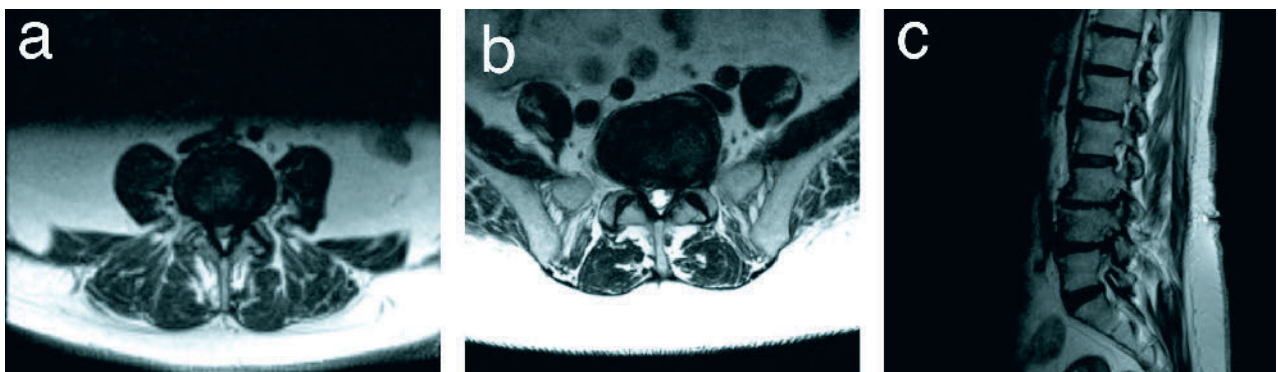
Das spezifische klinische Symptom der Spinalkanalstenose ist die Claudicatio spinalis. Patienten berichten von einer variablen Verkürzung der Gehstrecke mit belastungsabhängigen Beinschmerzen, einer Müdigkeit, Schwere oder Schwäche, sowie von Parästhesien in den Beinen. Vor allem das Gehen und Stehen ist beschwerlich, Sitzen und Liegen wird dagegen als angenehm empfunden. Das Schieben eines Einkaufswagens, Fahrrad-

fahren und Bergaufgehen wird aufgrund der vermehrten Kyphosierung der Lendenwirbelsäule als entlastend beschrieben, das Bergabgehen und vermehrte Lordosierung als schmerzverstärkend.

Die wichtigste Differenzialdiagnose stellt die Claudicatio intermittens dar. Sie beschreibt einen Symptomkomplex aufgrund einer Minderperfusion der Beinmuskulatur. Klinisch präsentieren Sie die Patientengruppen ähnlich, jedoch sind bei der Claudicatio intermittens die Beinbeschwerden durch die Oberkörpervorlage, d.h. durch eine Entlordosierung nicht beeinflussbar und führt zu trophischen Störungen der Haut.

### Körperliche Untersuchung

Wegweisend bei der klinischen Untersuchung sind die Oberkörpervernei-



**Abbildung 1** a) Zentrale Stenose; b) Rezessusstenose; c) Neuroforamenstenose

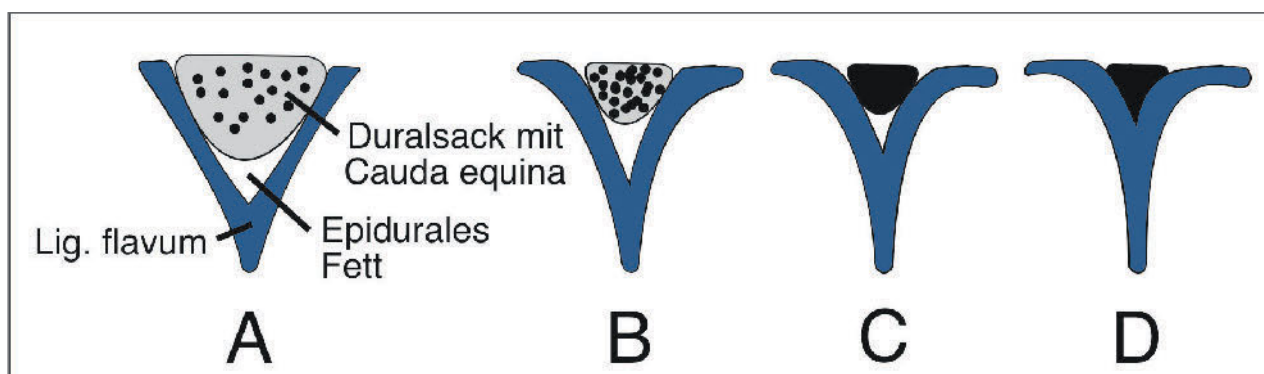


Abb. 2: Florian Völlner

**Abbildung 2** Vereinfachte Klassifikation nach Schizas A–D: A) Kaudafasern im Duralsack sind gut zu erkennen; B) Kaudafasern im ganzen Querschnitt, Liquor ist noch zu erkennen; C) Liquor ist nicht mehr zu erkennen, Epidurales Fett ist noch abgrenzbar; D) Liquor und Epidurales Fett ist nicht mehr sichtbar.

gung beim Gehen und ein breitbeiniges, kurzschrittiges Gangbild. Tritt dagegen ein Oberkörperpendeln auf, ist dies ein Hinweis für eine Pathologie an der Hüfte. Eine Coxarthrose sollte dann durch eine Bewegungsprüfung ausgeschlossen werden.

Zur Differenzierung, ob eine Claudicatio spinalis oder eine Claudicatio intermittens vorliegt, muss eine gewissenhafte neurologische Untersuchung und ein peripherer Pulsstatus erhoben werden. Im Zweifel ist eine gefäßchirurgische Vorstellung zu erwägen.

### Bildgebung

Basisdiagnostik sind konventionelle Röntgenbilder im Stehen. Hier können neben Instabilitäten und Beurteilung der Statik, indirekte Zeichen für eine Stenose gefunden werden. So zeigen sich in den seitlichen Bildern eine Höhenminderung der Bandscheibenfächer mit entsprechenden Abstützungsreaktionen am Rand der Grund- und Deckplatte, eine Facettengelenksarthrose oder ein Wirbelgleiten. In den a.-p. Aufnahmen können neben translatorischen Instabilitäten die interlaminären Fenster beurteilt werden, die bei gesunden Patienten von kranial nach kaudal an Größe zunehmen. Einen weiteren Stellenwert besitzt die konventionelle Röntgendiagnostik zum Ausschluss anderweitiger Pathologien wie osteoporotischen Frakturen, Infektionen (Spondylodiszitis), Tumoren oder einer Skoliose.

Goldstandard zur Diagnostik einer Spinalkanalstenose ist die MRT-Bild-

gebung mit orthogonalen T1 und T2 Sequenzen in axialer und sagittaler Ausrichtung. Typische kernspintomographische Veränderungen sind eine Bandscheibenprotrusion, die Hypertrophie des Lig. flavum, die Facettengelenkshypertrophie bzw. Synovialzysten, die sanduhrförmige Darstellung des Spinalkanals mit Ausdünnung des perineuralem Fettes oder eine Lipomatose. Allerdings ist eine bildmorphologische Spinalkanalstenose nicht immer symptomatisch. So liegen etwa bei ca. 21 % der über 60-jährigen entsprechende Veränderungen vor, ohne Beschwerden zu verursachen [6].

Die CT-Diagnostik sollte aufgrund der Überlegenheit der MRT-Bildgebung hinsichtlich des sehr viel besseren Weichteilkontrastes nicht mehr durchgeführt werden. Sie hat nur noch einen Stellenwert als post-Myelo-CT, wenn Kontraindikationen (z.B. Herzschrittmacher oder eine Klaustrophobie) gegenüber einer MRT-Bildgebung vorliegen.

### Zusatzdiagnostik

Wenn die erhobenen Befunde und Untersuchungen keine eindeutige Diagnose zulassen, sollten weitere Zusatzuntersuchungen erfolgen.

Elektrophysiologische Untersuchungen können Systemerkrankungen aus dem neurologischen Formenkreis oder auch höher gelegene Myelonschädigungen diagnostizieren. Auch eine Polyneuropathie kann dadurch gesichert werden.

Die Doppleruntersuchung der Gefäße kann die pAVK erfassen. Labor-

chemische Untersuchungen geben Hinweise auf entzündliche Geschehen, metabolische Ursachen oder infektiologische Erkrankungen. Der Verdacht auf eine Borreliose oder Multiple Sklerose kann die Lumbalpunktion erforderlich machen.

### Therapieentscheidung und -möglichkeiten

In Abhängigkeit der Klinik sollte zunächst ein konservativer Therapieversuch unternommen werden. Absolute Operationsindikationen mit relevanten neurologischen Defiziten sind selten. Relative Operationsindikationen ergeben sich durch einen frustranen konservativen Therapieversuch und eine signifikante Einschränkung der ADL. Wegweisend kann man sich auch an der Klassifikation nach Schizas orientieren. Während bei den Typen A und B ein konservativer Therapieversuch unternommen werden sollte, ist beim Typ D eher ein operatives Vorgehen vorzuziehen. Der Typ C kann entweder konservativ oder operativ angegangen werden.

### Konservative Therapie

Die konservative Therapie setzt sich aus 3 Säulen zusammen: die medikamentöse Schmerztherapie, physiotherapeutische Maßnahmen und gezielte Infiltrationen.

Bei der medikamentösen analgetischen Schmerztherapie werden nach dem WHO-Stufenschema vorzugsweise nichtsteroidale Antirheumatika (NSAR) verwendet. Nicht selten müssen aufgrund von Nebenerkrankun-

# Rückenschmerzen aktiv angehen.



Dynamics Plus  
Lumbalbandage

dynamics®  
plus

Die **intelligente**  
orthopädische Versorgung

gen auch andere Medikamentengruppen wie schwach oder gar stark wirksame Opiode rezeptiert werden.

Ziel der physiotherapeutischen Übungseinheiten ist die Verbesserung der Lebensqualität und Mobilisierung des Patienten. Erreicht wird dies durch die Entlordosierung der Lendenwirbelsäule durch die Detonisierung der Rückenmuskulatur einerseits und Kräftigung der Bauchmuskulatur andererseits. Ein weiteres wichtiges Stellglied ist das Becken. Hier sollte auf eine gute Hüftbeweglichkeit geachtet werden, denn nur so kann das Becken nach hinten rotiert werden, was zu einer direkten Entlordosierung der Wirbelsäule führt. Entlordosierende Orthesen bzw. Korsette sollten nur in Einzelfällen erwogen werden.

Begleitend zur oralen Schmerzmedikation können gezielte wirbelsäulennahe Infiltrationen durchgeführt werden. In Abhängigkeit der Klinik werden für pseudoradikuläre Beinschmerzen Epiduralinjektion bzw. für radikuläre Schmerzen Nervenblockaden durchgeführt.

Ergänzend können physikalische Maßnahmen oder auch bei chronischen Verläufen unterstützende psychologische Behandlungen eingeleitet werden.

## Operative Therapie

Die Indikation zum operativen Vorgehen besteht bei einem Versagen der konservativen Therapie, einem progredienten neurologischen Defizit, sowie immobilisierenden Schmerzen mit Einschränkung der Lebensqualität. Voraussetzung ist ein eindeutiges bildmorphologisches Korrelat im MRT. Ziel der Operation ist dabei die Dekompression des Spinalkanals, ohne dadurch das entsprechende Segment zu destabilisieren.

Je nach Klinik des Patienten stehen verschiedene Therapieoptionen

zur Verfügung. Steht der Beinschmerz im Vordergrund, können mikrochirurgische oder endoskopische Dekompressionen durchgeführt werden. Standardverfahren zur Dekompression ist die Laminotomie mit sparsamer Resektion des Facettengelenks und Flavektomie. Diese kann wahlweise unilateral, bilateral oder unilateral in Over-the-Top-Technik durchgeführt werden. Bestehen gleichzeitig Rückenschmerzen in Verbindung mit einer fortgeschritten Facettengelenksarthrose, Spondylolisthesis bzw. Skoliose oder bestehen Instabilitäten, ist eine gleichzeitige Fusion in Erwägung zu ziehen.

### Interessenkonflikte:

Keine angegeben.

### Ethische Angaben:

Dieser Beitrag beinhaltet keine Studien an Menschen oder Tieren.

**Das Literaturverzeichnis zu diesem Beitrag finden Sie auf:**  
[www.online-oup.de](http://www.online-oup.de)



Foto: Asklepios Klinikum  
Bad Abbach

### Korrespondenzadresse

PD Dr. med. Dipl.-Ing. Florian Völlner  
Klinik und Poliklinik für Orthopädie,  
Asklepios Fachkrankenhause  
Bad Abbach

Kaiser-Karl-V.-Allee 3  
93077 Bad Abbach

[florian.voellner@ukr.de](mailto:florian.voellner@ukr.de)