

D.P. König¹, B. Desai², J. Koebke^{3†}, P. Eysel⁴, S. Fürderer⁵, C. Schnurr¹

Epiduroskopie – Eine anatomische Studie

Epiduroscopy – an anatomical investigation

Zusammenfassung: Im Rahmen der Epiduroskopie ist es bisher kaum möglich, den anterioren lumbalen Epiduralraum darzustellen. Daher war es Ziel unserer Studie, die bisher unbekannte Ursache für die posteriore Positionierung des Epiduroskops zu identifizieren.

Methodik: 3 Leichen wurden derart präpariert, dass das Epiduroskop vom Eintritt in den Hiatus sacralis bis hin zum ersten Lendenwirbelkörper verfolgt werden konnte. Epiduroskopisch wurde versucht, den anterioren Epiduralraum darzustellen.

Ergebnisse: Aufgrund von Adhäsionen der Dura am posterioren Sacrum gelang es nicht ohne Perforation der Dura den anterioren Epiduralraum zu erreichen.

Schlussfolgerung: Zur Darstellung des anterioren Epiduralraumes erscheinen neue Epiduroskopie-Instrumente notwendig, die entweder eine laterale Passage um den Dural Schlauch herum oder aber eine kontrollierte Perforation der Dura ermöglichen.

Abstract: Mostly the visualization of the anterior aspect of the lumbar epidural space via epiduroscopy is impossible. Aim of the study was to evaluate the anatomical prerequisites for visualizing the whole aspect of the spinal canal by epiduroscopy.

Methods: Fresh human specimens (n = 3) were divided in the midline to visualize the introduction of the epiduroscope via the sacral hiatus into the lumbar spine.

Results: The posterior epidural space could be reached easily. However, in none of the specimens the scope could be positioned into the anterior space without violating the dural sac. The reason for the unapproachability of the anterior epidural space was the bony attachment of the dura at the posterior part of the sacrum.

Conclusions: New instruments either for a controlled perforation or orbiting of the dura are needed to safely reach the anterior aspect of the epidural space.

Keywords: epiduroscopy, low back pain, epidural space

Schlüsselwörter: Epiduroskopie, chronischer Rückenschmerz, Epiduralraum

Einleitung

Die Behandlung des unspezifischen chronisch lumbalen Rückenschmerzes ist häufig anspruchsvoll und schwierig. Ökonomisch verursacht dieses Krankheitsbild enorme volkswirtschaftliche Folgekosten. Seit geraumer Zeit stehen zahlreiche zusätzliche diagnostische Möglichkeiten zur Verfügung, wie beispielsweise das hochauflösende MRT. Trotzdem gelingt es nicht immer, die Ursachen des chronisch lumbalen Rückenschmerzes zu identifizieren. Es existiert keine Evidenz hinsichtlich einer effektiven Behandlung des unspezifischen

chronisch lumbalen Rückenschmerzes, insbesondere operative Interventionen haben häufig ein schlechtes Outcome [1]. Die Epiduroskopie wurde 1931 erstmalig als ein minimal invasives Verfahren zur Visualisierung des lumbalen Epiduralraumes beschrieben [2]. In den letzten Jahren wird diese Technik vermehrt zur Behandlung von Patienten mit unspezifischen chronisch lumbalen Rückenschmerzen eingesetzt [3, 4]. In Studien wurde eine deutliche und anhaltende Schmerzreduktion beschrieben, wenn im Rahmen der Epiduroskopie Cortisonpräparate an den kompromittierten Nerv appliziert wurden [5, 6]. Diese Autoren

beschrieben, dass mittels Epiduroskopie pathologische Veränderungen diagnostiziert werden konnten, die im MRT nicht identifiziert werden konnten. In anderen Studien wurde die Epiduroskopie als hilfreiche Therapieoption bei Patienten mit einer lumbalen Spinalkanalstenose mit radikulärer Symptomatik beschrieben [7]. Hier konnten Verwachsungen gelöst und Corticosteroide und Schmerzmedikamente an den Ort der Pathologie appliziert werden. Dennoch bestehen technische Probleme bei der Durchführung der Epiduroskopie: Aufgrund des kleinen Gesichtsfeldes ist die Bildqualität mäßig. Ein weiteres, wesentliches Problem be-

¹ LVR Klinik für Orthopädie, Viersen

² Dreifaltigkeitskrankenhaus Köln

³ Zentrum für Anatomie, Klinikum der Universität zu Köln

⁴ Klinik und Poliklinik für Orthopädie und Unfallchirurgie, Klinikum der Universität zu Köln

⁵ Orthopaedicum Trier

DOI 10.3238/oup.2012.0298-0300

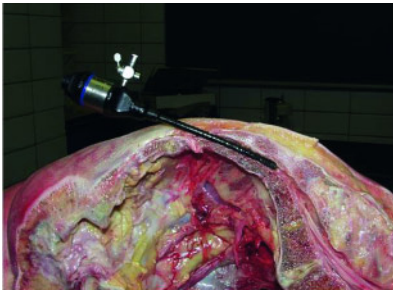


Abbildung 1 Der Trokar wird mit dem Epiduroskop in den Hiatus Sacralis eingeführt.

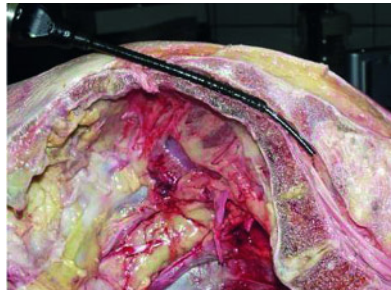


Abbildung 2 Nach Verlassen des Trokars erreicht das Epiduroskop den posterioren Anteil des lumbalen Epiduralraums. Die Anheftung der Dura am posterioren Anteil des Sacrums ist sichtbar.

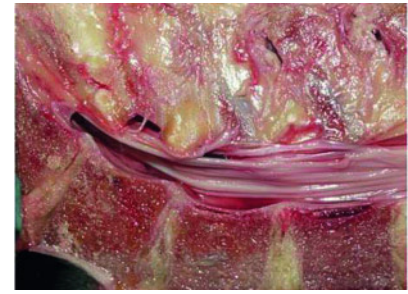

Abbildung 3 Durch Vorschieben des Epiduroskops kann der weiter kranial gelegene Anteil des Epiduralraums dargestellt werden.

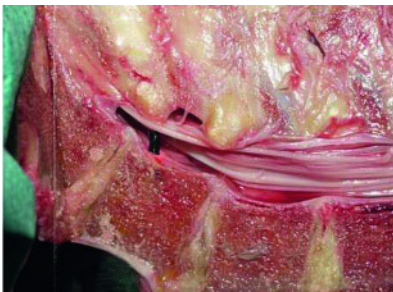

Abbildung 4 Eine Perforation der Dura resultierte aus dem Versuch, den anterioren Epiduralraum mittels Bendingmanöver zu erreichen.

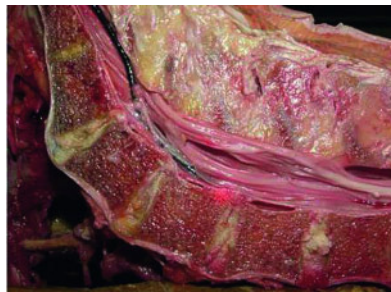

Abbildung 5 Nach Perforation des Dural-schlauches konnte auch der anteriore Anteil des Epiduralraumes eingesehen werden.

steht darin, dass es häufig nicht möglich ist, den anterioren epiduralen Raum mit dem Epiduroskop zu erreichen und darzustellen; über den Hiatus sacralis kann häufig nur der posteriore Epiduralraum erreicht werden. Die Ursache hierfür ist bisher unklar. Es war daher Ziel unserer Studie, die anatomische Ursache für die posteriore Positionierung des Epiduroskops zu identifizieren.

Material und Methoden

Im anatomischen Institut wurden 3 nicht fixierte Leichen präpariert, so dass es möglich war, den Eintritt des Epiduroskops über den Hiatus sacralis in den lumbalen Epiduralraum optisch zu verfolgen (Abb. 1). Die Leichen wurden dazu in der Medianlinie durchtrennt. Um einen durchgehenden Blick auf das Epiduroskop zu gewährleisten, wurde der Spinalkanal der Präparate vom ersten Lendenwirbelkörper bis zum Os coccygis eröffnet. Anschließend wurde eine

Glasplatte auf dem Präparat fixiert, um eine gute optische Kontrolle des Epiduroskops zu ermöglichen. Aufgrund dieser Präparation konnten alle relevanten anatomischen Strukturen (Sacrum, Wirbelkörper, Bandscheiben, Dura und Rückenmark) eindeutig dargestellt werden. Zur Epiduroskopie wurde ein 3,0 mm Epiduroskop (Wolf, Knittlingen, Deutschland) verwendet.

Ergebnisse

Der Eintrittsweg des Epiduroskops konnte bei allen 3 Leichen zweifelsfrei dargestellt werden. Nachdem das Epiduroskop den Trokar verlassen hatte, wurde es weiter vorangeschoben. In allen Fällen kam es dadurch zu einer posterioren Positionierung des Epiduroskops im Epiduralraum (Abb. 2). Es war unmöglich den anterioren Epiduralraum ohne Verletzung der Dura zu erreichen. Als Grund für die posteriore Positionierung des Epiduroskops konnten Anheftun-

gen der Dura am posterioren Anteil des Sacrums identifiziert werden (Abb. 1–3). Die einzige Möglichkeit, den anterioren epiduralen Raum zu erreichen, bestand in einem anterioren Umbiegen des Epiduroskops mit einer unkontrollierten Perforation der Dura mater (Abb. 4–5).

Diskussion

Der Effekt der Epiduroskopie zur Behandlung des unspezifischen chronisch lumbalen Rückenschmerzes wurde in den letzten Jahren in verschiedenen Studien untersucht: In einer prospektiven Studie von Richardson et al. konnte eine signifikante Verbesserung der Schmerz- und Funktionsscores durch Epiduroskopie nachgewiesen werden [8]. In einer anderen, doppelblind randomisierten Studie wurden 2 Gruppen miteinander verglichen [9]: In beiden Gruppen wurden im Rahmen der Epiduroskopie Corticosteroide und lokale Anästhetika verabreicht, in der einen Gruppe mit, in der anderen ohne Lösung von Adhäsionen. Es zeigten sich signifikante Schmerz- und Funktionsverbesserungen nach einem, 3 und 6 Monaten in der Gruppe, in der die Verwachsungen gelöst worden waren. Dashfield et al. verglichen epiduroskopisch platzierte und unplatzierte sacrale Steroidinfiltrationen miteinander [10]. Es zeigten sich klinische Verbesserungen in beiden Gruppen, jedoch konnte kein signifikanter Unterschied zwischen beiden Therapieverfahren nachgewiesen werden.


Trotz dieser teilweise ermutigenden klinischen Ergebnisse konnte das Problem der posterioren Positionierung des Epiduroskops bisher weder er-

klärt noch gelöst werden [4]. Die schlechte Darstellung des anterioren Epiduralraumes ist deshalb besonders problematisch, da sich hier die Pathologien der Bandscheiben und des hinteren Längsbandes befinden. Die teilweise schwierige Positionierung des Epiduroskops und die damit zusammenhängenden Probleme der Darstellung stellen vermutlich den Hauptgrund dar, wegen dem sich das Verfahren nicht weiter durchsetzen konnte. In der Lendenwirbelsäule wird das Vorhandensein eines posterioren Ligaments, welches vom Duralsack zum Wirbelbogen führt und als „Plica mediana dorsalis durae matris“ bezeichnet wird, kontrovers diskutiert [11–13]. Nach unserer Einschätzung sollte eine

ligamentäre Struktur in der Mittellinie das Erreichen des anterioren Epiduralraumes mit dem Epiduroskop jedoch nicht beeinträchtigen. In unserer anatomischen Studie konnten wir erstmalig den Grund für die posteriore Positionierung des Epiduroskops identifizieren: die Ursache liegt in der knöchernen Anheftung des Duralschlauches am posterioren Sacrum. Unsere Studie zeigte, dass ein Erreichen des anterioren epiduralen Raumes mit den bisher verfügbaren Epiduroskopen nur mit einem anterioren Bendingmanöver möglich ist, welches zu einer unkontrollierten Perforation der Dura führt. Daher schlussfolgern wir, dass zur Darstellung des anterioren Epiduralraumes neue Instrumente benötigt

werden, die entweder eine kontrollierte Perforation der Dura, oder aber ein laterales Umgehen der Dura ermöglichen.

Widmung

In Gedenken an unseren anatomischen Lehrer, Herr Professor Dr. Jürgen Koebe. 

Korrespondenzadresse

Prof. Dr. med. Dietmar Pierre König
LVR Klinik für Orthopädie
Horionstraße 2
41749 Viersen
E-Mail: dietmarpierre.koenig@lvr.de

Literatur

1. Krismer M. Fusion of the lumbar spine. A consideration of the indications. *J. Bone Joint Surg. Br.* 2002; 84: 783–794.
2. Burman MS. Myelography or the direct visualization of the spinal canal and its contents. *J. Bone Joint Surg Am.* 1931; 13: 695–696.
3. Saberski LR, Kitahata LM. Direct visualization of the lumbosacral epidural space through the sacral hiatus. *Anesth. Analg.* 1995; 80: 839–40.
4. Ruetten S, Meyer O, Godolias G. Endoscopic surgery of the lumbar epidural space (epiduroscopy): results of therapeutic intervention in 93 patients. *Minim. Invasive. Neurosurg.* 2003; 46: 1–4.
5. Geurts JW, Kallewaard JW, Richardson J et al. Targeted methylprednisolone acetate/hyaluronidase/clonidine injection after diagnostic epiduroscopy for chronic sciatica: a prospective, 1-year follow-up study. *Reg Anesth. Pain Med.* 2002; 27: 343–352.
6. Sakai T, Aoki H, Hojo M et al. Adhesiolysis and targeted steroid/local anesthetic injection during epiduroscopy alleviates pain and reduces sensory nerve dysfunction in patients with chronic sciatica. *J. Anesth.* 2008; 22: 242–247.
7. Igarashi T, Hirabayashi Y, Seo N et al. Lysis of adhesions and epidural injection of steroid/local anaesthetic during epiduroscopy potentially alleviate low back and leg pain in elderly patients with lumbar spinal stenosis. *Br. J. Anaesth.* 2004; 93: 181–187.
8. Richardson J, McGurgan P, Cheema S et al. Spinal endoscopy in chronic low back pain with radiculopathy. A prospective case series. *Anaesthesia.* 2001; 56: 454–460.
9. Manchikanti L, Rivera JJ, Pampati V et al. Spinal endoscopic adhesiolysis in the management of chronic low back pain: a preliminary report of a randomized, double-blind trial. *Pain Physician.* 2003; 6: 259–267.
10. Dashfield AK, Taylor MB, Cleaver JS et al. Comparison of caudal steroid epidural with targeted steroid placement during spinal endoscopy for chronic sciatica: a prospective, randomized, double-blind trial. *Br. J. Anaesth.* 2005; 94: 514–519.
11. Blomberg RG, Olsson SS. The lumbar epidural space in patients examined with epiduroscopy. *Anesth. Analg.* 1989; 68: 157–160.
12. Luyendijk W. The plica mediana dorsalis of the dura mater and its relation to lumbar peridurography (canalography). *Neuroradiology.* 1976; 11: 147–149.
13. Morisot P. Is posterior lumbar epidural space partitioned?. *Ann. Fr. Anesth. Reanim.* 1992; 11: 72–81.