

Alexander Zimmerer, Christian Sobau

# Hüftdysplasie beim Sportler

## Aktuelle Entwicklungen in der Diagnostik und Therapie

### Zusammenfassung:

Die azetabuläre Dysplasie ist eine Pathomorphologie des Hüftgelenks, die mit Hüftschmerzen, Instabilität und Arthrose in Verbindung gebracht wird. Anatomisch gesehen handelt es sich bei der Dysplasie um eine dreidimensionale, volumetrische und flächenbezogene Minderüberdachung, die anhand des Ausmaßes und der Lokalisation der Minderüberdachung charakterisiert wird. Die Borderline-Dysplasie wurde auf unterschiedliche Weise klassifiziert, was die Behandlung erschwert. Bei einer symptomatischen Dysplasie wird die Überdachung durch eine knöcherne Korrektur der Pfannenposition behoben. Um intraartikuläre Pathologien zu therapieren, hat die gleichzeitige oder zweizeitige Hüftarthroskopie erhebliche Vorteile. Eine knöcherne Korrektur der Pfannenposition scheint den natürlichen Verlauf der Dysplasie bei nicht-arthrotischen Patienten zu verändern und die Wahrscheinlichkeit einer Hüftarthrose und einer Hüfttotalendoprothese zu verringern. Zudem kann eine Steigerung der sportlichen Aktivität erreicht werden.

### Schlüsselwörter:

Hüftdysplasie, Hüftgelenk, Hüftgelenkerhaltende Chirurgie

### Zitierweise:

Zimmerer A, Sobau C: Hüftdysplasie beim Sportler.  
Aktuelle Entwicklungen in der Diagnostik und Therapie.  
OUP 2022; 11: 150-155  
DOI 10.53180/oup.2022.0150-0155

### Hintergrund

Die azetabuläre Hüftdysplasie stellt eine dreidimensionale strukturelle Pathomorphologie des Hüftgelenkes dar, die mit Schmerzen, Instabilität und erhöhtem Arthrosrisiko einhergeht. Das breite Spektrum der Dysplasie bezieht sich anatomisch auf eine zu kleine und steile Hüftpfanne mit unzureichender Überdachung des Femurkopfes und kann anhand des Ausmaßes und der Lage der verminderten Überdachung weiter unterteilt werden [2]. Patienten mit einer symptomatischen azetabulären Hüftdysplasie sind dabei in aller Regel jung, sportlich aktiv und größtenteils weiblichen Geschlechts [48].

Analog zur Warwick-Vereinbarung für das femoroazetabuläre Impingement-Syndrom (FAIS) [15], ist eine adäquate Beurteilung und Interpretation der Symptome, der körperlichen Untersuchung und der Bildgebung notwendig. Die Definition der Dysplasie ist da-

bei nach wie vor heterogen, insbesondere im Hinblick auf ihre milde Variante, die häufig als „Borderline“-Dysplasie bezeichnet wird [41]. Klassischerweise wird die Hüftdysplasie anhand des Lateralen-Centrum-Erker (LCE)-Winkels klassifiziert, wobei dies einer zu oberflächlichen und dichotomen Betrachtung eines dreidimensionalen Problems entspricht. Der natürliche Verlauf der Dysplasie führt aufgrund einer pathologischen Druckerhöhung und einer Überlastung des lateralen Knorpel-Labrum-Komplexes zu chondrolabralen Schädigungen, welche ein erhöhtes Risiko für eine verfrühte Hüftarthrose und folglich Reduktion der sportlichen Aktivität mit sich bringt [24, 66]. Bei symptomatischen Patienten wird daher eine dreidimensionale knöcherne Korrektur der Pfannenposition mittels Beckenosteotomie empfohlen. Bei Hüftgelenken ohne relevante degenerative Veränderungen (Tönnis < 2) kann das Risiko einer Arthrose-

entwicklung verringert und die sportliche Aktivität gesteigert werden [12, 44, 55, 63, 66]. Das Ziel dieses Beitrages ist es, aktuelle Erkenntnisse bezüglich der Diagnostik und Therapie der azetabulären Hüftdysplasie darzustellen.

### Anamnese und klinische Untersuchung

Patienten mit einer azetabulären Hüftdysplasie stellen sich typischerweise mit schleichend eintretenden Schmerzen im Bereich der Leiste, der seitlichen Hüfte oder des Gesäßes vor, die vor allem während oder nach sportlicher Aktivität auftreten [43]. Sportlich hochaktive Patienten werden dabei deutlich früher symptomatisch als sportlich inaktive Patienten [37]. Ähnlich anderer intraartikulärer Pathologien wie z.B. dem FAI-Syndrom sind lage- und bewegungsabhängige Schmerzen bei längerem Sitzen oder tiefer Beugung mit Rotation häufig. Aktivitätsbedingte seitliche und dorsale Hüft-

# Hip dysplasia in athletes

## Current developments in diagnostics and therapy

**Summary:** Acetabular dysplasia is a pathomorphology of the hip joint that is linked to hip pain, instability, and osteoarthritis. Anatomically, dysplasia refers to a 3-dimensional volumetric and surface area-based coverage insufficiency that is characterized based on the magnitude and location of undercoverage. Borderline dysplasia has been classified in a variety of ways, which makes management difficult. Coverage is addressed by periacetabular osteotomy in symptomatic dysplasia. In order to address intra-articular disease, concurrent simultaneous or staged hip arthroscopy has substantial advantages. PAO appears to change the natural course of dysplasia in non-arthritic patients, lowering the likelihood of hip arthritis and total hip arthroplasty. In addition, an increase in sporting activities can be achieved.

**Keywords:** Dysplasia of the hip, hip joint, hip joint preserving surgery

**Citation:** Zimmerer A, Sobau C: Hip dysplasia in athletes. Current developments in diagnostics and therapy. OUP 2022; 11: 150–155; DOI 10.53180/oup.2022.0150-0155

schmerzen beim Gehen können sich mit zunehmender Belastung manifestieren und können als „Abduktormüdigkeit“ bezeichnet werden [43]. Zu den beobachtbaren Ganganomalien gehören Hinken und der Trendelenburg-Gang. Diese Symptome sind größtenteils auf eine strukturelle Instabilität zurückzuführen, die aufgrund einer unzureichenden Überdachung resultiert und eine konsekutive Überlastung der Hüftgelenkstabilisierenden Muskulatur bedingt. Hüftbeugersymptome und eine Coxa saltans interna können aufgrund einer Instabilität des vorderen Hüftkopfes bei anteriorer Minderüberdachung auftreten. Die anteriore Dysplasie äußert sich typischerweise durch anteriore Hüft- und Leistenbeschwerden, während sich die posteriore Dysplasie durch anteriore und/oder posteriore Hüftschmerzen äußert – häufig werden als Begleitdiagnosen Iliosakralfunktionsstörungen, Piriformis-Syndrom, Ischias-Syndrome und Schmerzen im unteren Rückenbereich gestellt. Die laterale Dysplasie äußert sich durch tiefe laterale Schmerzen [2].

Eine adäquate systematische körperliche Untersuchung sollte Inspektion (einschließlich des Gangbildes), Palpation, Bewegung (in Rücken-, Seiten- und Bauchlage), Kraft- und spezielle Tests umfassen. Zu den spezifischen Bereichen, die abzutasten sind und deren Schmerzhaftigkeit zu dokumentieren ist, gehören die Trochanterfacetten, die Glutealsehnen-/muskeln, der Beckenkamm, der Leistenkanal,

die Schambeinfuge, das Schambein, der Rectus abdominis, das Iliosakralgelenk, Dornfortsätze der unteren Lendenwirbelsäule (LWS), der Ischiofemoralkanal (seitlich des Sitzbeins), Sitzbeinhöcker, Adductor longus, Quadrizepsmuskel und Iliotibialband. Der Bewegungsumfang der Hüfte und des Kniegelenkes sollte gemessen und mit der kontralateralen Seite verglichen werden. Die Hüftrotation sollte dabei sowohl in Rücken- als auch in Bauchlage gemessen werden. Die Innenrotation der Hüfte wird eher durch die Femurtorsion, die Hüftbeugung eher durch eine CAM-Morphologie beeinflusst [6, 27]. Zu den speziellen Tests gehören der Log-Roll-Test, Hip-Dial-Test, Flexion-Abduktion-Außenrotationstest (FABER), Adduktoren-Squeeze-Test, anteriorer- oder posteriorer Impingementtest, Ober-Test und Testungen des Iliopsoas. Ein Großteil der dysplastischen Patienten weist häufig ein positives anteriores oder posteriores Impingement-Zeichen auf [48]. Ein positiver Impingement-Test deutet dabei auf eine intraartikuläre Ursache der Schmerzen hin, ist aber nicht zwingend mit einem FAI-Syndrom gleichzusetzen. Zudem sollte obligat eine Überprüfung einer Hyperlaxizität erfolgen, wofür sich die Anwendung des Beighton-Scores etabliert hat [5]. Ein Wert > 4/9 deutet hier auf eine generalisierte Hypermobilität hin.

In den letzten Jahren haben sich zudem neuere klinische Tests etabliert, die eine genauere Differenzie-

rung zwischen stabilen und instabilen Hüften erlauben sollen. Dies ist vor allem in der Beurteilung sogenannter Borderline-Hüften notwendig, um eine adäquate Therapieentscheidung treffen zu können. Hierzu zählen unter anderem der „Anteriore-Apprehension-Test“ [49], der „Abduktion-Extension-Außenrotations-Test“ [9] und der „Prone-Apprehension-Relocation-Test“ [53] (Abb. 1). Für Letzteren konnte ganz aktuell eine sehr gute Korrelation mit modernen radiologischen Instabilitätsparametern gezeigt werden (Abb. 1) [14].

## Bildgebung

### Röntgen

Die röntgenologische Diagnostik sollte eine zentrierte Beckenübersichtsaufnahme sowie eine axiale Aufnahme des proximalen Femurs (Lauenstein, 45°-DUNN etc.) umfassen. Ergänzend kann eine Faux-Profil Aufnahme durchgeführt werden. Die Beckenübersichtsaufnahme sollte dabei folgende Kriterien erfüllen, um als neutral gedreht und gekippt zu gelten: 3 cm Abstand zwischen der Steißbeinspitze und der Oberkante der Symphyse sowie symmetrische Foramen obturatorum [7, 50]. Gemäß aktueller S2k-Leitlinie Koxarthrose (AWMF-Registernummer: 033-001) sollte bei Frauen auf den Gonadenschutz verzichtet und dieser bei Männern distal der Symphyse platziert werden [38]. Die Beckenübersichtsaufnahme und die Faux-Profil-Aufnahme

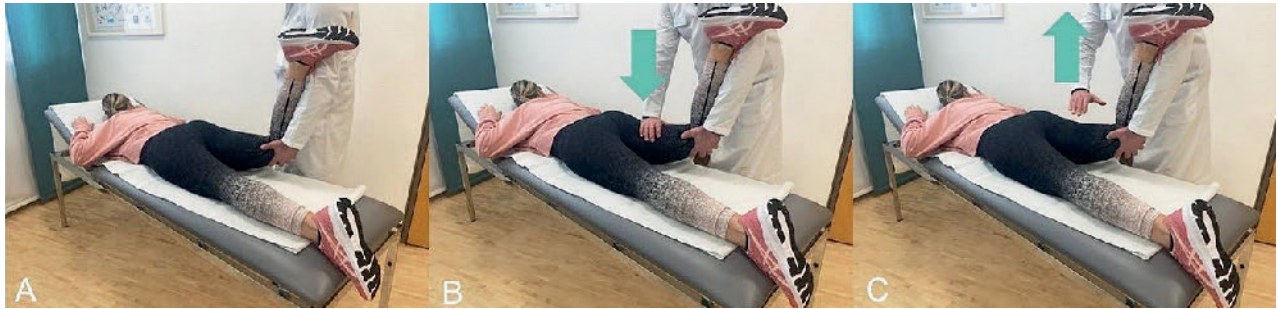

Abb. 1 6: Alexander Zimmerer

**Abbildung 1** Durchführung des Prone-Apprehension-Relocation-Tests (PART): **A** Der Patient liegt in Bauchlage auf dem Untersuchungstisch, der Untersucher steht auf der ipsilateralen Seite. Der Untersucher hebt das Knie des Patienten an, streckt die Hüfte um 10–15° und stützt das um 90° gebeugte Knie des Patienten. Die Hüfte wird während des Tests neutral gedreht. Das Bein wird etwa 10° von der Mittellinie abduziert. **B** Der Untersucher drückt dann distal der unteren Gesäßfalte nach unten auf den Oberschenkelknochen. Ein positiver PART ist eine Replikation des vorderen Hüftschmerzes. **C** Der anteriore Hüftschmerz lässt nach, wenn der Untersucher den Druck nach unten aufhebt [14].

sind die beiden wichtigsten Aufnahmen zur Charakterisierung der Hüftpfannen-Morphologie. Der LCE-Winkel ist dabei das am häufigsten verwendete Maß zur Charakterisierung von Dysplasien, sollte aber nicht zur alleinigen Diagnose genutzt werden. Der Normbereich des LCE-Winkels liegt zwischen 25° und 40° [58]. Der von Wiberg beschriebene LCE-Winkel wird bis zum lateralen Rand der azetabulären Tragfläche (der Sourcil; franz.: Augenbraue) gemessen [61]. Hierbei ist auf eine exakte Messung zu achten, da ein zu lateral angelegter LCE-Winkel fälschlicherweise höhere Werte ergeben und die Therapieentscheidung maßgeblich beeinflussen kann [18, 68] (Abb. 2). Die laterale Femurkopfüberdachung kann auch durch den Femurkopffextrusionsindex beurteilt werden, wobei Werte von mehr als 20–25 % auf eine Dysplasie hinweisen (Abb. 2) [66].

Der Tönnis-Winkel oder Acetabulum-Index ist ein Maß für die Neigung der lasttragenden Fläche des Acetabulums von der medialen zur lateralen Begrenzung der Sourcil. Der Normalwert des Tönnis-Winkels liegt typischerweise zwischen 0° und 10°, mit Grenzwerten zwischen 10° und 15° [58]. Studien haben jedoch gezeigt, dass bei Patienten mit einem Tönnis-Winkel von mehr als 8° ein deutlich erhöhtes Arthrose-Risiko besteht [66]. Zudem ist ein erhöhter Tönnis-Winkel mit einer generalisierten Gelenkhypermobilität assoziiert [64]. Eine nach oben geneigte laterale Sourcil kann mehr als nur eine knöcherne strukturelle Instabilität anzeigen. Relativ neuere Indizes zur Beurteilung ei-

ner potentiellen Instabilität stellen der Femoro-Epiphysal-Acetabular-Roof (FEAR)-Index und der Gothic-Arch-Angle (GAA) dar [65, 71] (Abb. 3). Beide Parameter korrelieren signifikant mit radiologischen Instabilitätscores. So muss bei einem GAA > 90° von einer instabilen Hüfte ausgegangen werden [71]. Zudem konnte ganz aktuell gezeigt werden, dass ein FEAR-Index von mehr als -1,3° mit einer dysplastischen Hüfte vergesellschaftet ist [52]. Diese Parameter können vor allem bei Borderline-Hüften hilfreich sein, um eine korrekte Therapieentscheidung (Arthroskopie vs. knöcherne Pfannenkorrektur) treffen zu können (Abb. 3).

Obwohl der LCE-Winkel ein Maß für die laterale (oder globale) Femurkopfüberdachung darstellt, bleibt die anteriore und posteriore Überdachung hierbei weitgehend unberücksichtigt. Eine Möglichkeit zur Beurteilung der anterioren Überdachung stellt der Anteriore-Centrum-Erker (ACE)-Winkel dar, der analog zum LCE-Winkel in der Faux-Profil-Aufnahme gemessen wird. Ein großer Nachteil der Faux-Profil-Aufnahme liegt allerdings in der schwierigen Positionierung des Patienten während der Röntgenaufnahme [35]. Dies kann zu großen Schwankungen und geringer Zuverlässigkeit bei der ACE-Winkel-Messung führen [34].

Eine weitere Messgröße für die anteriore Überdachung ist der Anteriore-Wall-Index (AWI). Der AWI quantifiziert röntgenologisch die anteriore Überdachung des Femurkopfes durch die Pfanne [51] (Abb. 4). Der mittlere AWI normaler Hüften liegt bei 0,41

(0,30–0,51) bei dysplastischen Hüften bei 0,28 (0,06–0,52). Analog zum AWI quantifiziert der Posteriore-Wall-Index (PWI) röntgenologisch die posteriore Überdachung [51]. Der mittlere PWI normaler Hüften liegt hier bei 0,91 (0,81–1,14) bei dysplastischen Hüften bei 0,81 (0,35–1,04). Basierend auf diesen Parametern wurde in den letzten Jahren mit der sogenannten Ottawa-Klassifikation eine neuere Einteilung dysplastischer Hüften vorgeschlagen. Hierbei wird zwischen einem anterioren, posterioren oder globalen (lateralen) azetabulärem Defizit unterschieden (Abb. 4) [2, 62].

Eine weitere Möglichkeit die azetabuläre Version anhand einer Beckenübersicht zu beurteilen, liegt in der Evaluation des sogenannten Cross-Over-Sign (COS), des Posterior-Wall-Sign (PWS) und des Ischial-Spine-Sign. Bei einem positiven COS überkreuzt der vordere Pfannenrand den hinteren, wobei hier eine fokale von einer globalen Überkreuzung unterschieden werden muss [25, 70]. Das PWS ist definiert als mediale Projektion der Pfannenhinterwand zum Zentrum des Hüftkopfes [46]. Das Ischial-spine-Sign beschreibt die Projektion der Spina Ischiadica in die Eingangsebene des Beckens [11, 26]. Finden sich alle 3 Zeichen, so muss von einer relevanten Retroversion der Pfanne ausgegangen werden [60].

Zusätzlich zu den beschriebenen statischen Messungen ist in den letzten Jahren, getriggert durch Fortschritte in der Hüft-Endoprothetik, auch in der hüftgelenkerhaltenden Chirurgie das spinopelvine Alignment in den

Fokus gerückt. So wird auch hier zunehmend die Pelvic-Inzidenz in lateralen Aufnahmen bestimmt, um die Beckenkipfung und die Sakralneigung zu charakterisieren. Eine erhöhte oder erniedrigte Pelvic-Inzidenz kann durch reaktiver Änderung der Lendlordose und konsekutiv der Beckenkipfung zu einer anterioren oder posterioren Minderüberdachung führen [23, 45, 54]. Welche Auswirkungen diese Erkenntnisse allerdings auf die Therapieplanung und -ergebnisse haben, bleibt aktuell noch abzuwarten.

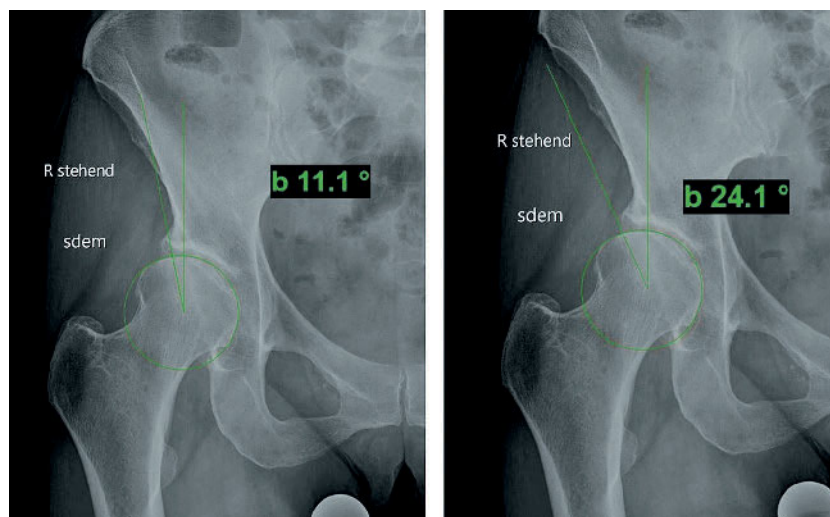
### Computertomografie

Die Computertomografie (CT) eignet sich hervorragend, um die dreidimensionale Azetabulummorphologie inklusive Überdachung und Version beurteilen zu können [56]. Neben der azetabulären Versionsanalyse kann die CT auch genutzt werden, um die femorale Torsion zu bestimmen. Allerdings besteht eine große Diskrepanz und Variation bei der Technik und den angegebenen Referenzwerten für die femorale Torsion, wobei mindestens 5 gängige Messmethoden parallel existieren [36].

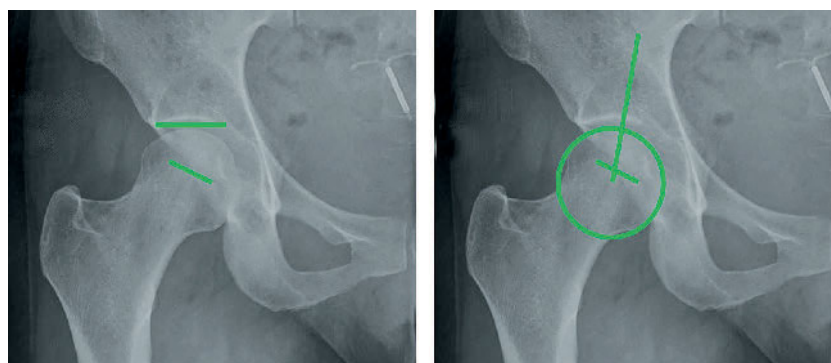
Mehrere Untersuchungen konnten zeigen, dass Torsionsfehler häufig in Kombination zu azetabulären Dysplasien auftreten [33, 40]. Obwohl eine CT-Untersuchung die genaueste und reproduzierbarste Methode zur Messung der Femurtorsion darstellt, kann eine axiale MRT-Untersuchung aus Gründen der Strahlenhygiene eine hervorragende Alternative sein [4, 67]. Die Kombination aus azetabulärer Version und femoraler Torsion wird klassischerweise über den McKibbin-Index dargestellt [39]. Wesentlicher Kritikpunkt an dieser Methode ist allerdings, dass die Messungen an Kadavern per Handwinkelmessung durchgeführt wurden. Da heutzutage die Beurteilungen der femoralen Torsion und azetabulären Version mit Hilfe einer CT oder MRT erfolgen, wird zunehmend ein aktuellerer Begriff verwendet, der COmbined femoral Torsion and Acetabular Version (COTAV) Index [6]. Der COTAV-Index ist analog zum McKibbin-Index die Summe aus femoraler Torsion und azetabulärer Version, wobei die Norm zwischen 20° und 45° liegt [6].

### Magnetresonanztomografie

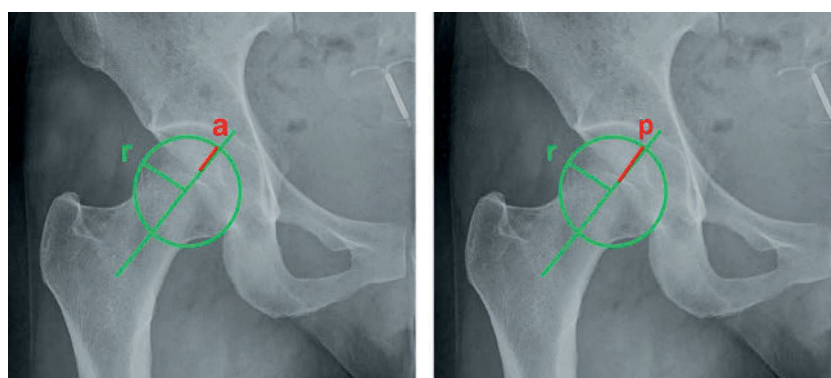
Die Magnetresonanztomografie (MRT) hat einen immensen Wert bei der Be-



**Abbildung 2 Links:** korrekte Messung des LCE-Winkels (11°) an der lateralen Begrenzung der Sourcil; **Rechts:** falsche Messung des LCE-Winkels an der lateralen Pfannenbegrenzung mit resultierendem LCE-Winkel von 24°



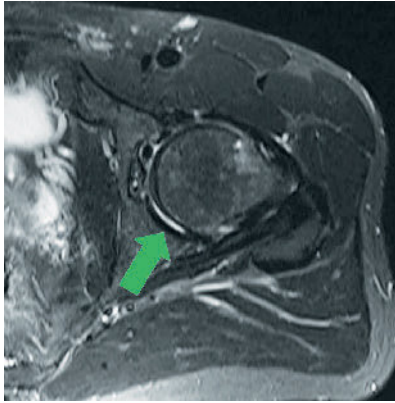
**Abbildung 3 Links:** Der Femoro-Epiphyseal Acetabular Roof (FEAR) Index wird durch 2 Linien gebildet, die die Neigung des Acetabulumdaches und die Epiphysennarbe des Femurkopfes verbinden. **Rechts:** Der Gothic-Arch-Angle (GAA) wird gemessen, indem 2 Linien gezogen werden: eine Linie durch die mittlere Epiphysennarbe des Femurkopfes und eine Linie, die die Mitte des Femurkopfes und die Spitze des Gothic Arch verbindet.



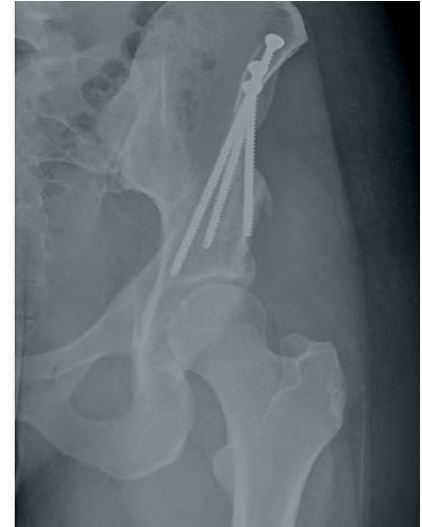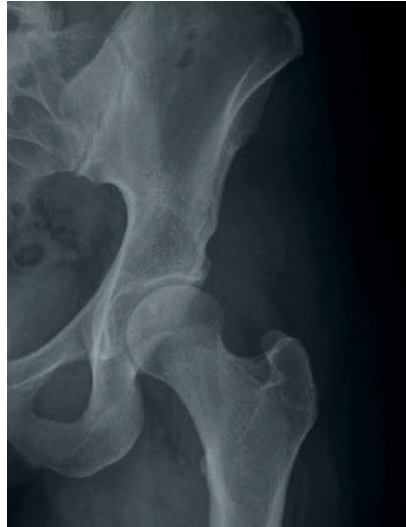
**Abbildung 4 Links:** Zur Messung des Anterioren-Wall-Index (AWI) wird ein Kreis auf den Femurkopf abgebildet und der Radius des Kopfes bestimmt ( $r$ ). Es wird zudem auf einer Linie, welche parallel zur Schenkelhalsachse verläuft, die Distanz vom medialen Rand des Kreises zur vorderen Wand ( $a$ ) gemessen. Der AWI wird als Verhältnis  $a/r$  berechnet. **Rechts:** Der Posteriore Wall Index (PWI) wird analog zum AWI gemessen, wobei die posteriore Überdachung in das Verhältnis zum Femurkopfradius gesetzt wird,  $p/r$ .

urteilung weichteiliger Strukturen. Klassischerweise zeigt das MRT ein hypertrophes Labrum, wobei neuere Stu-

dien auch Korrelationen zwischen den radiologischen Instabilitätszeichen (FEAR-Index/GAA) und Labrum-



**Abbildung 5** Axiale Stir-Aufnahme des linken Hüftgelenkes. Der grüne Pfeil markiert eine Kontrastmittelansammlung im posterioren Gelenkabschnitt.



**Abbildung 6 Links:** a.p.-Darstellung einer linken Hüfte mit präoperativem LCE-Winkel von 15°. **Rechts:** Z.n. PAO mit Korrektur des LCE-Winkels auf 30°.

größe zeigen konnten [20, 30]. Darüber hinaus weisen auch die periartikulären Muskeln eine Hypertrophie auf, einschließlich des M. iliocapsularis und der Abduktoren [1]. Dysplastische Hüften haben dabei häufig ein erhöhtes Verhältnis zwischen M. iliocapsularis und M. rectus femoris, was wiederum zur Detektion instabiler Borderline-Hüften genutzt werden kann [16]. Die Dicke der Kapsel sollte ebenfalls beurteilt werden, insbesondere die vordere Kapsel (iliofemorales Band) und die Zona orbicularis. Eine dünne oder lückenhafte Kapsel kann häufig bei Personen mit Instabilität beobachtet werden [19]. Die Integrität des Ligamentum capitis femoris (LCF) spielt ebenfalls eine wichtige Rolle und kann mittels MRT beurteilt werden. Allerdings ist unklar, welche Rolle das LCF bei der Ursache der Symptome oder den Auswirkungen der Dysplasie spielt [3, 73].

Hinsichtlich des Knorpels konnte ebenfalls gezeigt werden, dass die Morphologie des Knorpelschadens Hinweise auf die Ursache geben kann. Während beim FAIS klassischerweise ein sogenannter outside-in-Schaden, eine vom chondrolabralen Übergang beginnende Delamination, beobachtet werden kann, liegt bei der Dysplasie häufig ein inside-out-Schaden vor, wobei die chondrolabrale Verbindung intakt ist und ein von zentral beginnender Knorpelschaden zu finden ist [28].

Ganz aktuell wurde mit dem Crescent-Sign ein weiteres Merkmal

beschrieben, das zur Detektion instabiler Hüften genutzt werden kann. Bei einem positiven Crescent-Sign findet sich während der MR-Arthrografie im postero-inferioren Gelenkabschnitt eine sichelförmige Kontrastmittelansammlung [75] (Abb. 5). Das Crescent-Sign wies dabei eine hohe Spezifität auf, sodass bei Vorliegen eines positiven Zeichens von einer relevanten Instabilität ausgegangen werden muss. Des Weiteren kann eine MR-Arthrografie dahingehend degenerative Veränderungen aufzeigen, die mit einer schlechten Prognose des Hüftgelenkes assoziiert sind. So konnte gezeigt werden, dass vor allem das Vorliegen von Fossa-Osteophyten, von Knorpelschäden, die 60° der Zirkumferenz umfassen, und Pfannenrandzysten das Überleben nach hüftgelenkerhaltenden Eingriffen maßgeblich beeinflusst (Abb. 5) [17].

### Therapie

Die Therapie dysplastischer Sportler ist multifaktoriell, wobei diverse patientenspezifische Kriterien bei der Therapieentscheidung Berücksichtigung finden sollten. So können Alter, Beruf, Body-Mass-Index, Rauchstatus, Erwartungshaltung, depressive Erkrankungen, Symptombdauer und -schwere, Arthrosegrad und Ausmaß der Begleitpathologien einen wesentlichen Einfluss auf die Therapieentscheidung und das Outcome haben.

### Konservative Therapie

Die primäre Behandlung dysplastischer Sportler sollte konservativer Art sein, wobei für symptomatische Patienten der natürliche Verlauf eine rasche Entstehung einer Arthrose schon in jungen Jahren zeigt [66]. Zu den konservativen Maßnahmen gehören eine Aktivitätsanpassung, Nicht Steroidale Antirheumatika (NSAR) und die (physiotherapeutisch angeleitete) Beübung. Angesichts der strukturellen Instabilität kann die periartikuläre Muskelfunktionsstörung mit einer qualitativ hochwertigen Physiotherapie behandelt werden, die sich auf die Stärkung der Hüfte, des unteren Rückens, der unteren Extremitäten, des Beckenbodens und des Rumpfes konzentriert. Da die Abduktoren häufig geschwächt sind, ist die Normalisierung der Gangart (z.B. Gehen, Ausdauerbelastung oder Laufen) von entscheidender Bedeutung. Analog zum FAIS sollten bei einer bewegungs- und lageabhängigen Entität wie der Dysplasie forcierte Dehnungen oder supraphysiologische Belastungen vermieden werden. Ein weiterer wichtiger Punkt der konservativen Therapie liegt in der Schulung und Aufklärung der Patienten, um ein Verständnis für die Pathologie und der verbundenen Symptome zu generieren. Bei Patienten mit symptomatischer Dysplasie können kurzfristige Verbesserungen von Schmerz und Funktion durch eine konservative Therapie erzielt werden [22].

## Operative Therapie

Dysplastische Sportler, die unter konservativer Therapie keine Besserung zeigen, sollten einer operativen Therapie zugeführt werden. Hier ist vor allem bei jungen Patienten (< 40 Jahren), die keine oder allenfalls milde Arthrosezeichen (Tönnis < 2) aufweisen, ein gelenkerhaltendes Verfahren zu favorisieren [38]. Hierfür können sowohl arthroskopische als auch knöcherner Korrekturingriffe der Pfanne eingesetzt werden. Allerdings nimmt die Arthroskopie dysplastischer Hüften dabei eine kontroverse Rolle ein. Die Arthroskopie kann eingesetzt werden, um typische Begleitpathologien wie Labrumläsionen, LCF-Rupturen oder CAM-Morphologien zu therapieren, wobei eine alleinige Arthroskopie oftmals nur eine temporäre Besserung bewirken kann. Im Rahmen arthroskopischer Techniken sollten dabei folgende Punkte berücksichtigt werden: Die Arthroskopie darf nicht isoliert zur Behandlung eines Instabilitätsproblems eingesetzt werden, das mit einem strukturellen Defekt einhergeht; das Labrum muss erhalten werden und darf nicht reseziert werden; der Pfannenrand sollte nicht weiter reseziert werden (d.h. iatrogene Dysplasie); die Kapsel muss erhalten werden; Anomalien der Femurtorsion sollten korrigiert werden, und das LCF sollte erhalten werden [10].

Obwohl die Arthroskopie aufgrund ihres minimalinvasiven Ansatzes attraktiv erscheint, sollte sie nicht indiziert werden, wenn eine Dysplasie die zugrundeliegende mechanische Diagnose ist, da das Endergebnis der knöchernen Pfannenkorrektur als Revisionsverfahren schlechter ist als das Ergebnis der Pfannenkorrektur als primäres Verfahren [47]. Während für schwere Dysplasien (LCE-Winkel < 18°) breiter Konsensus besteht, dass eine Arthroskopie kontraindiziert ist, wird dies für sogenannte Borderline-Hüften (LCE Winkel 18°–25°) aktuell kontrovers diskutiert. Hier gilt es vor allem zu unterscheiden, ob eine stabile Hüfte mit Impingement-Symptomatik oder eine instabile Situation vorliegt. Erstere könnte mit einer arthroskopischen oder arthroskopisch-unterstützten Schenkelhalsmodulation mit Resektion der CAM-Morphologie sicher und effektiv therapiert werden, wohingegen bei Letzterer mit keiner signifi-

kanten Besserung zu rechnen ist. Aktuelle Reviews konnten zeigen, dass bei Patienten mit Borderline-Dysplasie ein breites Spektrum an Instabilität existiert und dass bei sorgfältiger Auswahl der Patienten anhand von Anamnese, körperlicher Untersuchung und Bildgebung gute Ergebnisse erzielt werden können [8, 29, 31]. Zudem konnte gezeigt werden, dass im Falle einer Borderline-Hüfte mit gleichzeitiger azetabulärer Retroversion eine arthroskopische Versorgung keine zufriedenstellenden Ergebnisse liefert [72].

Liegen schwere Dysplasien oder instabile Borderline-Hüften vor, so hat sich die knöcherner, dreidimensionale Pfannenkorrektur bewährt. Hierfür sind im deutschsprachigen Raum vor allem die Tripel-Osteotomie nach Tönnis [57, 69] oder die periazetabuläre Osteotomie nach Ganz [13, 59] etabliert (Abb. 6). Ein Vorteil der PAO liegt in der geringeren Instabilität, da der hintere Pfeiler erhalten bleibt und im Gegensatz zur Tripel-Osteotomie keine komplette Diskontinuität entsteht. Somit können die Patienten schneller mobilisiert und nachbehandelt werden [59]. Für beide Techniken sind jedoch gute mittelfristige und langfristige Daten publiziert, wobei z.B. bei Patienten ohne Arthrose die 20 Jahre-Überlebensrate bei 60 % nach PAO liegt [69, 74]. Höheres Alter zum Zeitpunkt der Umstellung und höherer Arthrose-Grad sind dabei negative prognostische Faktoren für das Überleben der Gelenke [32, 74]. Bezüglich des Return-to-sport konnte gezeigt werden, dass ein Großteil der Sportler das ursprüngliche Niveau wieder erreicht [21, 44]. Zudem konnte in neuen Studien für beide Techniken eine Steigerung der sportlichen Aktivität nach erfolgter Umstellung mit einem Shift von medium- zu high-impact-Sportarten beobachtet werden [12, 44, 63]. Jüngerer Alter der Patienten, ein höheres präoperatives Aktivitätsniveau und ein geringeres postoperatives Schmerzlevel waren dabei prädiktiv für ein höheres postoperatives sportliches Niveau [42]. Ob eine zeitgleiche Therapie intraartikulärer Pathologien mittels Arthroskopie die Ergebnisse verbessert, ist derzeit Gegenstand einer kontroversen Diskussion und bedarf weiterer Studien, da die aktuelle Evidenzlage hierzu sehr be-

schränkt ist. Allerdings sollte bei parallel bestehender CAM-Morphologie eine Korrektur erfolgen, sofern ein mechanischer Konflikt nach Umstellung vorliegt. Die Schenkelhalsmodulation kann hierbei z.B. im Rahmen der PAO über einen modifizierten direkten anterioren Zugang durchgeführt werden (Abb. 6) [59].

## Fazit für die Praxis

Die azetabuläre Hüftdysplasie stellt ein komplexes dreidimensionales Problem der Pfannenposition dar, das unbehandelt zu einer Reduktion der sportlichen Aktivität und verfrühten Arthrose führt. Eine alleinige Beurteilung mittels LCE-Winkels kann das Problem oftmals nicht erfassen, sodass eine globalere Beurteilung erfolgen sollte. Während für schwere Dysplasien eine knöcherner Pfannenkorrektur indiziert werden sollte, können sogenannte Borderline-Hüften ggf. auch mittels Arthroskopie behandelt werden, sofern eine stabile Situation vorliegt. Zur Beurteilung existieren heute diverse radiologische Parameter und Untersuchungstechniken, die eine Therapieentscheidung unterstützen können. Insgesamt kann die sportliche Aktivität nach knöcherner Pfannenkorrektur erhalten und die Intensität oftmals gesteigert werden.

## Interessenkonflikte:

Keine angegeben.

**Das Literaturverzeichnis zu diesem Beitrag finden Sie auf: [www.online-oup.de](http://www.online-oup.de).**



Foto: ARCUS Kliniken

**Korrespondenzadresse**  
**Dr. med. Alexander Zimmerer**  
 ARCUS Kliniken  
 Rastatter Str. 17–19  
 75179 Pforzheim  
[zimmerer@sportklinik.de](mailto:zimmerer@sportklinik.de)