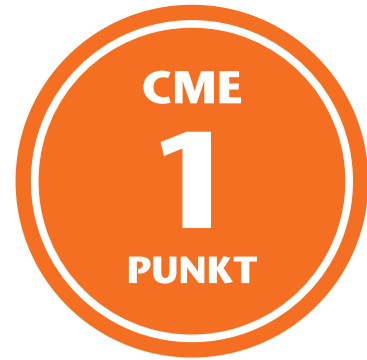

Lernziele:

Nach der Lektüre dieses Beitrags...

- kennen Sie die Standardmethoden zur operativen Behandlung chondraler und osteochondraler Knorpelläsionen.
- kennen Sie deren Potenzialmethoden mit derzeit noch geringerer Evidenz.
- können Sie die Behandlungsergebnisse anhand der Langzeitergebnisse einordnen.



Sebastian Leutheuser, Johannes Zellner, Matthias Buhs, Klaus Ruhнау

Indikation und Langzeitergebnisse verschiedener Knorpeltherapien am Knie

Zusammenfassung:

Knorpelregenerative Verfahren stellen einen immer größeren Stellenwert in der rekonstruktiven Behandlung akuter und degenerativer chondraler und osteochondraler Läsionen am Kniegelenk dar. In Abhängigkeit der Defektgröße und -tiefe haben sich Standardmethoden mit hoher Evidenz und Potenzialmethoden mit eher geringer Evidenz etabliert. Langzeitergebnisse bestimmen über den Erfolg und Misserfolg der angewendeten Verfahren und werden in diesem CME-Artikel verfahrensabhängig aufgearbeitet.

Schlüsselwörter:

Knorpeltherapie, Langzeitergebnisse, MACT, Mikrofrakturierung, osteochondraler Transfer, minced-cartilage, Biomaterial

Zitierweise:

Leutheuser S, Zellner J, Buhs M, Runau K: Indikation und Langzeitergebnisse verschiedener Knorpeltherapien am Knie
OUP 2024; 13: 133–141
DOI 10.53180/oup.2024.0133-0141

Einleitung

In den letzten Jahren wurde der Fokus immer mehr auf Knorpelregeneration und -reparation gelegt. Inzwischen kann die Chirurgin/der Chirurg auf unterschiedliche Verfahren zurückgreifen, die alle das Ziel haben, entwe-

der einen Ersatzknorpel oder gar „hyalinartigen Knorpel“ im Defekt zu erzeugen. In diesem Artikel werden die unterschiedlichen Verfahren kurz beschrieben und vor dem Hintergrund der internationalen Studienlage beurteilt.

Das Ergebnis von Langzeitstudien im Zusammenhang mit knorpelregenerativen Verfahren am Kniegelenk ist insofern von Bedeutung, da die Knorpelregeneration einen gewissen Zeitraum in Anspruch nimmt. Das langfristige Ergebnis ist maßgeblich, da

S. Leutheuser: Abteilung für spezielle Sporttraumatologie und Unfallchirurgie, Sana Dreifaltigkeitskrankenhaus, Köln & QKG – Gesellschaft für Knorpelregeneration und Gelenkerhalt e.V. Dinslaken

Zellner J: Sporthopaedicum Regensburg & QKG – Gesellschaft für Knorpelregeneration und Gelenkerhalt e.V. Dinslaken

M. Buhs: Norddeutsches Knorpelzentrum, Quickborn & QKG – Gesellschaft für Knorpelregeneration und Gelenkerhalt e.V. Dinslaken

K. Ruhнау: QKG – Gesellschaft für Knorpelregeneration und Gelenkerhalt e.V. Dinslaken

Indications and long-term results of different cartilage treatments in the knee joint

Summary: Regenerative cartilage procedures have become increasingly more important in the reconstructive treatment of acute and chronic chondral and osteochondral lesions in the knee joint. Depending on the size and depth of the defect standard methods with high evidence and potential methods with rather low evidence have been established. Long-term results determine the success and failure of the applied procedures and are being discussed in this CME article.

Keywords: cartilage therapy, long-term results, MACI, microfracture, osteochondral transfer, minced cartilage, biomaterial

Citation: Leutheuser S, Zellner J, Buhs M, Runau K: Indications and long-term results of different cartilage treatments in the knee joint
OUP 2024; 13: 133–141. DOI 10.53180/oup.2024.0133-0141

knorpelregenerative Verfahren in aller Regel eher bei einem jüngeren Patientenkontinuum zum Einsatz kommen. Hier ist dann das langfristige Ergebnis, also 10 Jahre und länger, entscheidend, um den Patientinnen und Patienten eine Orientierung zu geben, bei welchem operativen Aufwand und Rehabilitationsaufwand mit welchem Langzeitergebnis zu rechnen ist.

Kurz- bis mittelfristig findet man in den vergleichenden Studien zur Mikro- bzw. Nanofrakturierung, der autologen matrixinduzierten Chondrogenese, dem osteochondralen Transfer und der matrixinduzierten autologen Chondrozytentransplantation, aber auch von „minced-cartilage“ und der Therapie mit „Bone Marrow“-Stimulation kaum signifikante klinische Unterschiede. In aller Regel endet die Zusammenfassung solcher vergleichender klinischer Kurz- bis Mittelfriststudien damit, dass langfristige Studien zu diesen Ergebnissen wünschenswert wären [1].

In einer Metaanalyse über Pubmed bis zum Jahr 2023 konnten wir nur für die Mikrofrakturierung, den osteochondralen Transfer und die autologe matrixinduzierte Chondrozytentransplantation Studien finden, die einen Nachuntersuchungszeitraum von 10 Jahren und mehr besaßen. Dabei kristallisierte sich heraus, dass nach einem solch langem Nachuntersuchungsintervall signifikante Unterschiede im klinischen Nachuntersuchungsergebnis zu finden sind.

Indikation

Die richtige Indikationsstellung hat in Bezug auf die Behandlung chondraler und osteochondraler Läsionen einen übergeordneten Stellenwert, denn diese entscheidet in erheblichem Ausmaß über den Erfolg einer knorpelregenerativen Therapie. Hier schließen wir uns der aktuellen Empfehlung der AG Klinische Geweberegeneration der DGOU zur knorpelregenerativen Behandlung am Kniegelenk an [2]. Diese Empfehlungen beziehen sich auf wissenschaftliche Erkenntnisse mit der besten vorliegenden klinischen Evidenz. Empfehlungen, für welche bisher keine entsprechende Evidenz vorliegt, wurden anhand eines Konsensusverfahrens innerhalb der Mitglieder der AG Geweberegeneration der DGOU verfasst. Eine aus unserer Sicht wichtige Neuerung in der aktuellen Fassung von 2022 sind die Reduktion der Indikationsgrenze für die MACT auf 2,0 cm² und die strikte Trennung chondraler und osteochondraler Defekte. Weiterhin ist die Aufnahme des „minced-cartilage“-Verfahrens als Potenzialverfahren zu nennen, das jedoch noch hinsichtlich nicht vorliegender Langzeitergebnisse seine Evidenz nachweisen muss (Abb. 1, 2) [2].

Begleitpathologien

Begleitpathologien stellen einen weiteren wichtigen Pfeiler in der Indikationsstellung und Behandlung chondraler sowie osteochondraler Knorpeldefekte dar. Die Behandlung der Be-

gleitpathologien ist für eine erfolgreiche knorpelregenerative Therapie unerlässlich und daher in die Therapieplanung aufzunehmen. Hierbei gilt es Meniskuspathologien, knöchernes varisches oder valgisches Malalignment ab 3°, Bandinstabilitäten und patellofemorale Pathologien zu adressieren [3].

Da Achsabweichungen nicht immer sofort klinisch eindeutig erkennbar sind, sollten bei Planung einer Knorpeltherapie im Femorotibialgelenk neben konventionellen Röntgenaufnahmen und einer MRT-Untersuchung des zu behandelnden Gelenkes immer auch Ganzbeinaufnahmen zur Achsbestimmung durchgeführt werden, da eine nicht adressierte Varus- oder Valgusabweichung das klinische Ergebnis nach einer Knorpeltherapie signifikant beeinflussen kann. Ähnliches gilt für den patellofemorale Anteil, in dem bei geplanter Knorpeltherapie ebenso Instabilitäten, Maltracking, Patella alta, Trochleadyplasie, Achs- und Torsionsabweichungen analysiert und gegebenenfalls adressiert werden müssen.

Langzeitergebnisse und Behandlung chondraler Defekte

Mikrofrakturierung

Durch Eröffnung des subchondralen Knochens soll sich in einem Knorpeldefekt ein Superclot [1, 4] mit mesenchymalen Stromazellen bilden, um

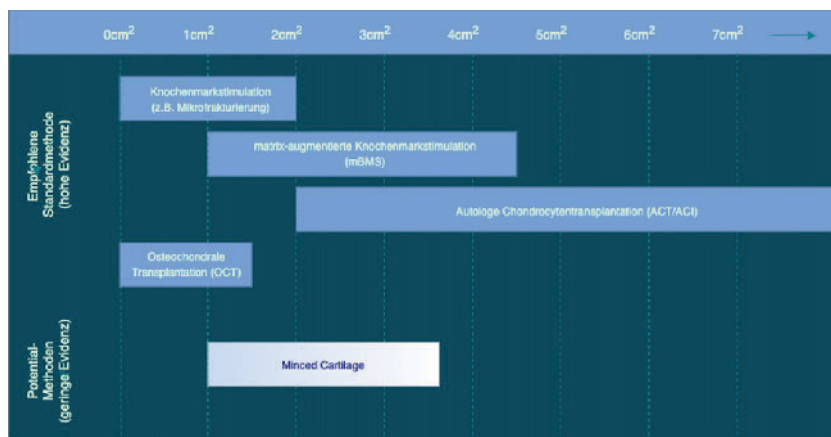


Abbildung 1 Empfehlung der AG Klinische Geweberegeneration der DGOU zur Versorgung chondraler Defekte

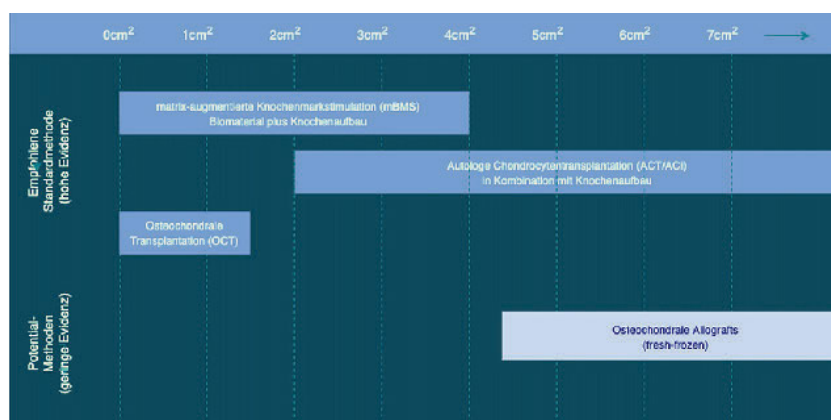


Abbildung 2 Empfehlung der AG Klinische Geweberegeneration der DGOU zur Versorgung osteochondraler Defekte

durch die Stimulation dieser Stromazellen ein belastbares knorpelähnliches Regenerat zu gewinnen [5]. Neben der Abrasion [6] können hierbei die Mikrofrakturierung [7], die Knochenbohrung [8], die Nanofrakturierung [4, 9] und die matrixinduzierte Chondrogenese [10, 11] zur Anwendung kommen.

Für die Indikation zur Knorpeltherapie von symptomatischen Knorpelschäden mit knochenmarkstimulierenden Techniken bestehen nach den Empfehlungen der AG Klinische Geweberegeneration aus dem Jahr 2022 zur Behandlung von symptomatischen Knorpelschäden am Kniegelenk für die einzelnen Verfahren unterschiedliche Indikationsgebiete [2]. Dabei wird die Abrasion als Knorpeltherapie nicht mehr empfohlen.

Die Mikrofrakturierung besitzt als Standardmethode ihren Stellenwert in der Behandlung von Knorpelschäden bis 2 cm² [12]. Dabei wird die Bohrung mit 1,0–1,2 cm Durchmesser wegen

des besseren chondralen Regenerates als vorteilhafter angesehen als die Therapie mit der Mikrofrakturierungs-Ahle [13].

Für die Mikrofrakturierung konnten 8 klinische Studien mit einem mittleren Nachuntersuchungszeitraum von 12 Jahren eingeschlossen werden [6, 9–15], 2 x Level I, 1 x Level II, 1 x Level III, 4 x Level IV. Insgesamt 369 Patientinnen und Patienten mit durchschnittlich 61,5 pro Studie (11–119 Patientinnen und Patienten) konnten in die Analyse eingeschlossen werden. Das mittlere Alter der Patientinnen und Patienten betrug 33 Jahre (13–60 Jahre). Die mittlere Defektgröße betrug 3,28 cm² (2,6–10 cm²). Über die durchschnittlichen 12 Jahre Nachuntersuchungszeitraum lag die Versagerrate im Mittel bei 31,25 % (6,6–66 %). Ein klinisch gutes Langzeitergebnis bestand im Mittel bei 38,4 % der Patientinnen und Patienten. Für die Mikrofrakturierung gilt, dass junge Patientinnen

und Patienten mit kleinen Läsionen ≤ 2 cm² die beste Prognose besitzen [10,12]. Häufig kommt es zu einer Verschlechterung nach 2 bis 5 Jahren [10, 12, 16], weswegen die Mikrofrakturierung nur bei kleinen Defekten eingesetzt werden sollte (Abb. 3).

mBMS – matrixinduzierte autologe Knochenmarkstimulation

Die matrixinduzierte autologe Knochenmarkstimulation nimmt in der Indikation einen Platz zwischen der Mikrofrakturierung und der matrixinduzierten autologen Chondrozytentransplantation (MACT) ein, d.h. bei Knorpelschäden zwischen 1 cm² und 4,5 cm². Hierbei wird die Mikrofrakturierung mit einer Matrix z.B. aus Kollagen oder Hyaluronsäure abgedeckt, damit das bei der Perforierung des subchondralen Knochens entstehende Blutkoagel mit Knochenmarkzellen im Defekt verbleibt und nicht ins Gelenk austreten kann.

Für die matrixinduzierte autologe Knochenmarkstimulation gibt es nur 3 mittelfristige Studien mit im Durchschnitt 8,0 Jahren, 8,8 Jahren und 9,3 Jahren Nachuntersuchungszeitraum, sodass keine Aussagen zu den langfristigen Ergebnissen gemacht werden können. Bei den mittelfristigen Ergebnissen kristallisiert sich aber heraus, dass die Langzeitergebnisse mit großer Wahrscheinlichkeit besser sein werden als die der reinen Mikrofrakturierung.

Im Rahmen einer Level II-Studie [17] erhielten 12 Patienten eine Kollagen I-III Membran (AMIC®), weitere 12 Patientinnen und Patienten eine AMIC® Plus (AMIC®) und Knochenmarkaspiratkonzentrat aus dem Beckenkamm, BMAC). Das Durchschnittsalter lag bei 30 Jahren (30 ± 10,2 Jahre). Die Defektgröße betrug im Mittel 3,8 ± 1 cm² (2–8 cm²). Der „Lost of Follow-up“ lag bei 16,7 %, die Versagerrate bei 4,2 %. Ein klinisch gutes Mittelfristergebnis im KOOS wurde mit über 90 % nach 8,8 Jahren angegeben.

Eine Level IV-Studie [18] schloss 33 Patientinnen und Patienten mit AMIC® ein: 8 x an der medialen Femurcondyle, 15 x an der Patella und 11 x bei Osteochondrosis dissecans. Das Durchschnittsalter lag bei 37,1 ±

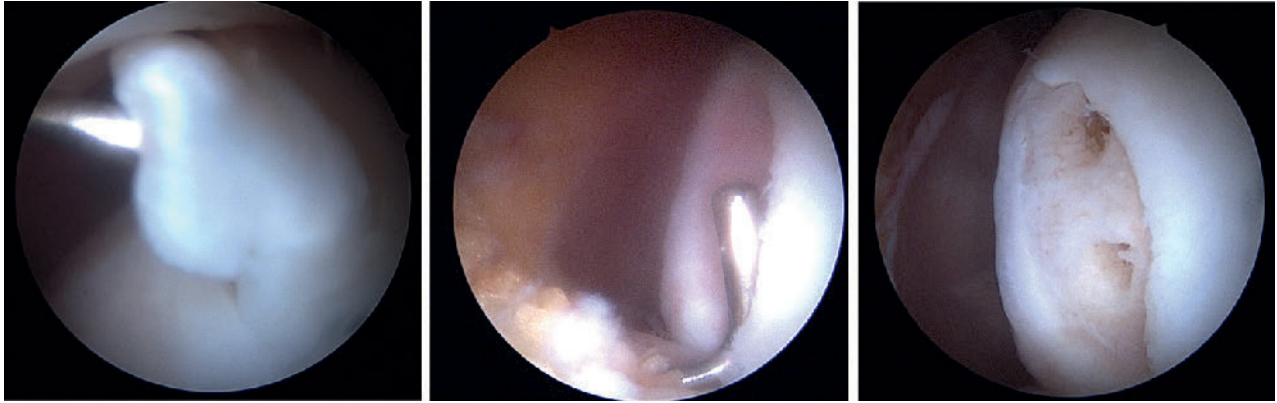

Abbildung 3 Symptomatische Plica mediaopatellaris mit korrespondierendem kleinen Knorpelflap der medialen randständigen Trochlea versorgt mittels arthroskopischer Plicaresektion und Mikrofrakturierung

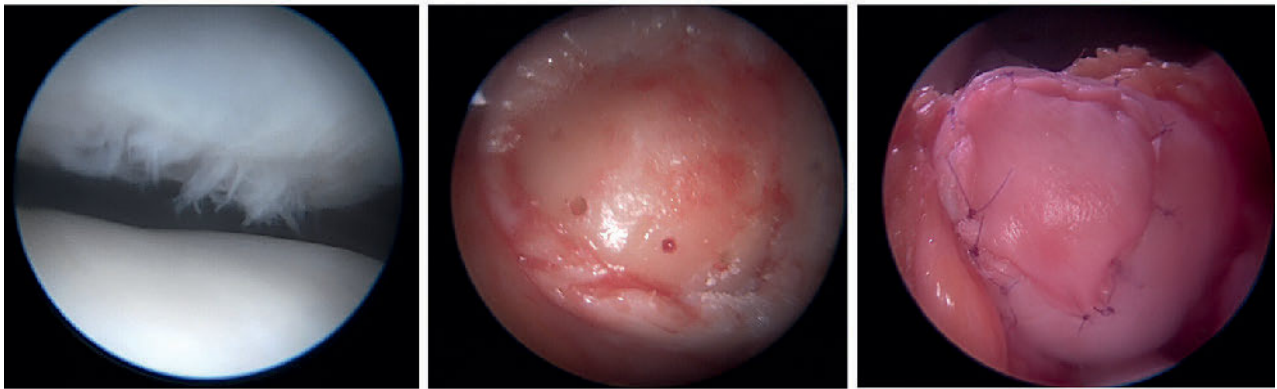

Abbildung 4 Instabilitätsbedingter symptomatischer retropatellarer Knorpelschaden einer 24-jährigen Patientin mit dem Wunsch einer einzeitigen Versorgung mittels eingenahter AMIC-Membran

11,9 Jahren. Die Defektgröße war mit $2,8 \pm 1,6 \text{ cm}^2$ deutlich kleiner. Der „Lost of Follow-up“ betrug 21,2 %, die Versagerrate 7,7 %. Das klinische Langzeitergebnis nach 9,3 Jahren lag im Lysholm-Score bei 85 ± 13 und im VAS-Score bei $1,9 \pm 1,6$.

In einer Level IV-Studie [19] mit Hyaluronsäurematrix (Hyalofast®) besaßen 23 Patientinnen und Patienten im Alter von $48 \pm 9,2$ Jahren eine Defektgröße von durchschnittlich $6,5 \text{ cm}^2$ ($2\text{--}27 \text{ cm}^2$) mit einer Versagerrate von 8,7 %. Es wurde nur ein Débridement der kalzifizierten Schicht durchgeführt, jedoch keine Spongiosierung. Bei 70 % der Fälle erfolgten Begleiteingriffe und in 50 % der Fälle wurden Umstellungsosteotomien durchgeführt. Das klinische Nachuntersuchungsergebnis veränderte nach 8 Jahren den IKDC im Mittel von 41 präoperativ auf 85 und für den KOOS von präoperativ 32–70 auf 85–99 (Abb. 4).

mACT – matrixinduzierte autologe Chondrozytentransplantation

Die mACT ist wissenschaftlich eine der am besten untersuchten Therapieverfahren im Bereich der regenerativen Gelenkchirurgie. Bei diesem zweizeitigen OP-Verfahren werden zunächst Knorpelbiopsien aus nicht belasteten Arealen des Gelenkes gewonnen, die dann nach einer Kultivierungsphase von ca. 3–6 Wochen in den Knorpeldefekt „mini-open“ oder auch arthroskopisch appliziert werden können.

In der Erstbeschreibung der ACT wurden hyaline Knorpelzellen aus einer nicht belasteten Zone des Kniegelenks entnommen, vermehrt und in einer zweiten Operation unter einen Periostlappen, der auf den Knorpeldefekt aufgenäht wurde, eingespritzt [20]. Hierdurch konnten gute Erfolge erzielt werden, allerdings war für die exakte Defektvorbereitung eine weite

Arthrotomie nötig. Durch die Weiterentwicklung und Verzicht auf den Periostlappen zu matrixgebundenen Formen konnte die OP-Technik vereinfacht und weniger invasiv werden bis hin zur Möglichkeit, injizierbare Formen auch arthroskopisch anzuwenden. Hierdurch konnte die Komplikationsrate z.B. bezüglich Graft-Hypertrophie oder Delamination des Regenerats signifikant gesenkt werden [21].

Die matrixgestützte autologe Knorpelzelltransplantation (mACT) zeigt erfolgreiche Ergebnisse in der Therapie von großen Knorpeldefekten am Kniegelenk. Sie ist die einzige regenerative Knorpeltherapiemethode, mit der es nach derzeitiger Studienlage möglich ist, auch Knorpeldefekte größer als $4,5 \text{ cm}^2$ erfolgreich zu behandeln. Das Outcome scheint nach einer mACT sogar unabhängig von der Defektgröße zu sein. Histologische Auswertungen von Biopsien nach

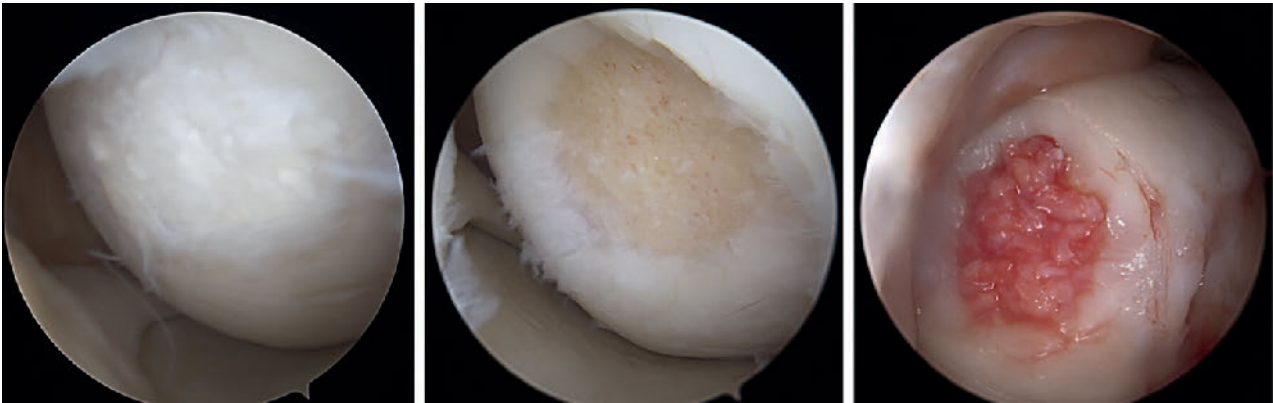


Abbildung 5 Arthroscopische Revision mit autologem minced-cartilage-Implantation nach versagter MACT der medialen Femurkondyle

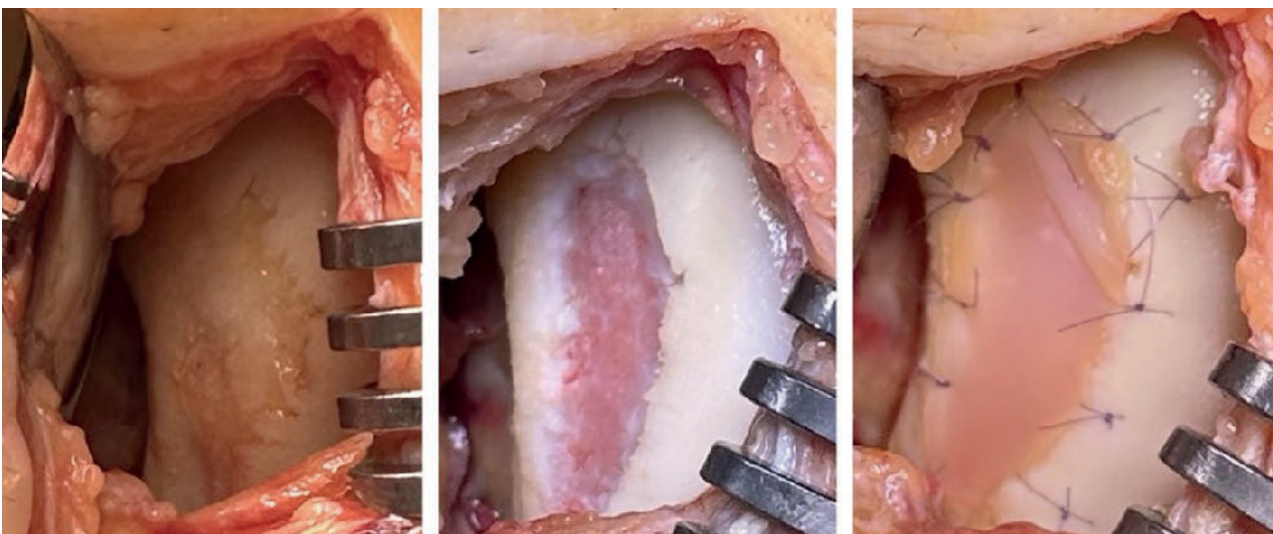


Abbildung 6 Frühdegenerativer symptomatischer Knorpelschaden an der medialen Kondyle eines 46-jährigen Patienten. Defekt Darstellung über einen mini-open-Zugang; Defektpräparation bis zu stabilen Defekträndern und matrixgestützte Knorpelzelltransplantation der autologen Chondrozyten mit einer biphasischen Matrix und Nähten

MACT zeigen eine gute Regeneratqualität mit der Entwicklung von hyalinartigem Knorpel [22, 23].

Die hohe wissenschaftliche Evidenz und Effektivitätsanalyse der mACT führte dazu, dass die AG Klinische Geweberegeneration der DGOU ihre Empfehlung zum Einsatz dieser Methode 2022 anpasste. Aufgrund der guten Datenlage wird der Einsatz einer mACT nun bereits ab einer Knorpeldefektgröße von 2 cm² vor allem bei aktiven Patientinnen und Patienten empfohlen [22]. Dies gilt für alle in Deutschland verfügbaren Produkte (Spherex und Chondrosphere der co.don GmbH; Novocart 3D und Novocart Inject der Tetec AG).

Langzeitdaten nach mACT zeigen eine herausragende Evidenz bezüglich Funktionsverbesserung und Schmerzreduktion. In aktuell 12 von uns in ei-

ner Metaanalyse über Pubmed analysierten Studien mit einem mittleren Follow-up von 11,8 Jahren konnte nach mACT am Knie eine stetige Verbesserung der Ergebnisse im IKDC, dem EQ-VAS und Tegner Activity-Score beobachtet werden. In diesen Studien waren insgesamt 643 Patientinnen und Patienten mit einem mittleren Alter von 31 Jahren zum Zeitpunkt der OP erfasst. Bei 81 % der Patientinnen und Patienten kann das funktionelle Ergebnis nach über 10 Jahren Beobachtungszeitraum als gut beurteilt werden [5, 25–33].

In einer Analyse mit einem mittleren Nachbeobachtungszeitraum von über 10 Jahren berichteten 77 % der Patientinnen und Patienten, mit dem Ergebnis zufrieden oder sehr zufrieden zu sein [34]. Auch in radiologischen Langzeitbeobachtungen

der Ergebnisse nach mACT im MRT nach über 10 Jahren werden komplette Defektfüllungen mit homogenem Regeneratgewebe in über 80 % der Fälle in Zusammenhang mit einer Patientenzufriedenheit von 93 % gesehen [35].

Daneben wurden zahlreiche Studien publiziert, in denen sich die ACT/mACT als zuverlässige Methode erwiesen hat, selbst bei größeren Läsionen und schwierigen Indikationen (wie z.B. der „focal early OA“ oder patellofemorale) über viele Jahre hinweg klinisch relevante Beschwerdereduktion, auch mit dem Ziel des Gelenkerhalts, zu erreichen [36–42]. Auch bei jugendlichen zeigt sich im Long-term Follow-up 10 Jahre nach Knorpelzelltransplantation eine Verbesserung von Funktion und Schmerz bei hoher postoperativer Zufriedenheit [43].

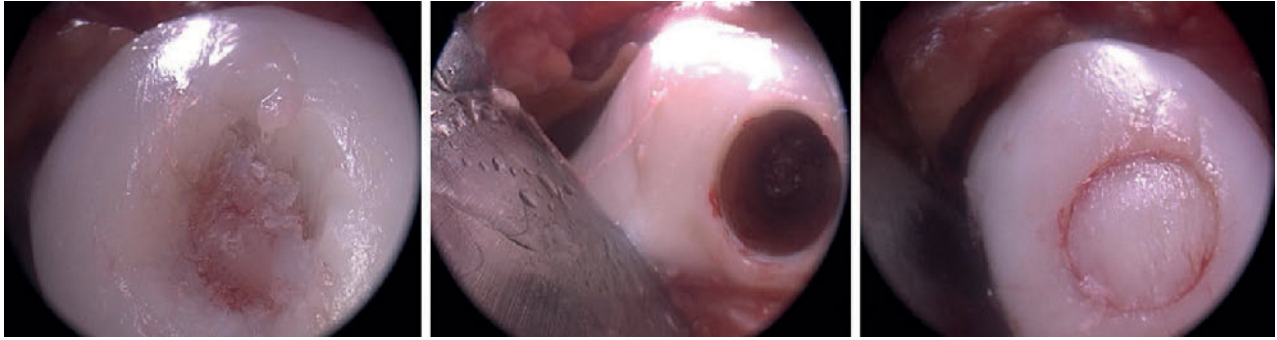


Abbildung 7 IV.°iger lokaler osteochondraler Knorpelschaden der medialen Femurkondyle versorgt mit einem 10 mm-Stanzzyylinder über einen mini-open-Zugang

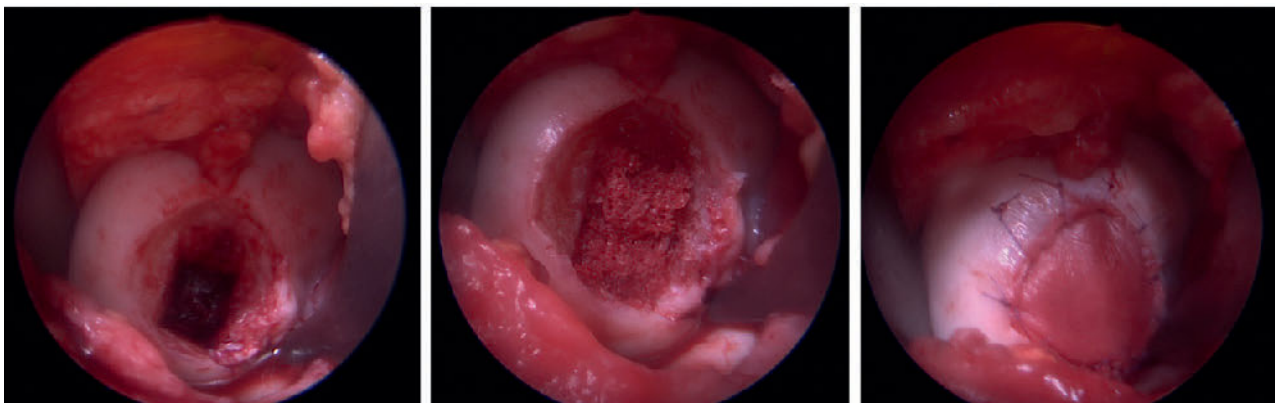

Abbildung 8 Osteochondrosis dissecans der medialen Femurcondyle loco typico. Ausräumung der subchondralen Defektzone, Füllung mit autologer Beckenkammpongiosa und Abdeckung mit einer eingenähten AMIC-Membran über mini-open-Zugang

Während die Mikrofrakturierung auch bei kleineren Defekten und Methoden wie der Mosaikplastik bei Läsionen über 2–3 cm² im Laufe der Zeit ihre Wirksamkeit häufig verliert [16, 44], scheint dies nach mACT nicht in gleicher Weise der Fall zu sein. Im korrekten Indikationsbereich größer 2 cm² zeigen sich in systematischen Reviews und 2 Level-1-Metaanalysen signifikant bessere klinische Ergebnisse und signifikant geringere Versagens- und Reoperationsraten für die ACT/mACT im Vergleich zur Mikrofrakturierung und Mosaikplastik im mittel- bis langfristigen Follow-up [45–47]. In einer Metaanalyse von 89 Studien mit insgesamt 3894 Patientinnen und Patienten mit verschiedenen Knorpeltherapieverfahren konnte gesehen werden, dass lediglich die Knorpelzelltransplantation bezüglich IKDC, Lysholm und VAS eine klinisch relevante Verbesserung in allen 3 untersuchten Qualitäten zusammen im Langzeitvergleich größer 10 Jahre zeigte [48].

Diese Ergebnisunterschiede nach längeren Verlaufszeiten sind der Grund dafür, warum die mACT trotz initial höherer Kosten, 2 operativen Eingriffen und der notwendigen Zellkultivierung für ihren zunehmend evidenzbasierten Indikationsbereich mittlerweile als wirtschaftlich gilt (Abb. 6) [49, 50].

Potenzialverfahren minced-cartilage

Das „minced-cartilage“-Verfahren wird aktuell als Potenzialbehandlung gewertet. Obschon in den 80er Jahren beschrieben [51], erlebt dieses operative Verfahren erst jetzt seine Renaissance. Im Rahmen eines einzeitigen Eingriffes wird der Knorpeldefekt gereinigt, kleine Chips aus dem Defektrand entnommen und entweder maschinell oder manuell mit dem Skalpell extrakorporal zerkleinert. Die kleinen ca. 1 mm großen Knorpel-Chips werden dann in den Defekt eingebracht und können durch körpereigenes Thrombin oder Gewebekleber fixiert werden. Inzwischen gibt es auch

die Kombination dieses Verfahrens mit azellulären Matrices. Laut der AG Klinische Geweberegeneration DGOU wird das Verfahren für Defekte zwischen 1,0–3,5 cm² als Potenzialmethode angegeben. Die Studienlage zu diesem Verfahren ist noch nicht sehr aussagekräftig. Es liegen aktuell nur 3–4 Jahres-Ergebnisse vor, die teilweise widersprüchlich sind. Deshalb kann von uns hierzu keine klare Empfehlung ausgesprochen werden (Abb. 5, 10).

Langzeitergebnisse und Behandlung osteochondraler Defekte

Subchondrale Knochenläsionen finden zunehmend Beachtung in der Knorpeltherapie. Die AG Klinische Geweberegeneration DGOU empfiehlt das Adressieren des subchondralen Knochens ab Substanzdefekttiefen von 2–3 mm, bei Sklerosierung, subchondraler Zystenbildung und hypertropher Knochenbildung [2].

Kleinere osteochondrale Läsionen 1–1,5 cm² lassen sich mittels Knorpel-Knochenzylinder sehr gut behandeln,

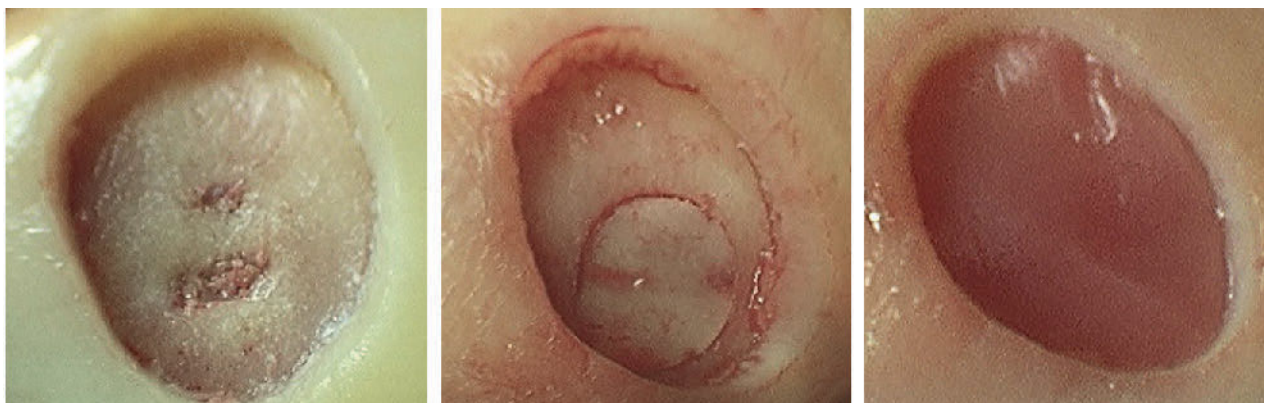

Abbildung 9 IV.°iger retropatellarer Knorpeldefekt mit subchondraler Zystenbildung; aufgefüllt durch autologen kortikospongiösem Zylinder und Abdeckung mittels autologer matrixinduzierter Knorpeltransplantation

wohingegen zur Behandlung größerer Läsionen „Sandwichtechniken“ mit Biomaterialien oder die mACT in Kombination mit einem Knochenaufbau Anwendung finden sollte. Für den Knochenaufbau kommen kortikospongiöse Transplantate vom Beckenkamm, des Femurs oder der Tibia sowie autologe oder allogene Spongiosa in Frage. Eine Sonderstellung nimmt die Osteochondrosis dissecans (OCD) ein, da hier in vielen Fällen die interkondyläre Begrenzung fehlt und sich in diesem Fall die Verwendung eines kortikospongiösen Beckenkammspans zur Rekonstruktion und Stabilisierung des Defektareals anbietet [52].

OCT – osteochondrale Transplantation

Die osteochondrale Transplantation wird für symptomatische fokale begrenzte Läsionen und Osteonekrosen bis zu 1,5 cm² empfohlen. Aus unserer Sicht sind Läsionen bis zu einem Durchmesser von 12 mm sicher mit dieser Methode im Bereich der Femurkondylen zu therapieren. Bei der OCT wird ein Knorpel-Knochen-Zylinder mit einer Hohlstanze oder Diamanthohlfräse aus einem unbelasteten Bereich des Kniegelenkes, meist der supralateralen Trochlea, entnommen und in das Defektbett implantiert. Dies kann arthroskopisch oder offen mittels Mini-Arthrotomie erfolgen. Größere Defekte werden mit diesem Verfahren nur durch eine Mosaikplastik mit mehreren Zylindern oder einem Mega-OATS-Zylinder versorgt und sind mit einer deutlich erhöhten Komplikationsrate sowie hohem Risi-

ko einer Oberflächeninkongruenz behaftet.

Für die Verwendung autologer osteochondraler Zylinder besteht hinsichtlich der Verfügbarkeit von Langzeitergebnissen über 10 Jahre mit Abstand die beste Evidenz unter den osteochondralen Verfahren. In der von uns durchgeführten Metaanalyse konnten 8 Studien eingeschlossen werden. Insgesamt 279 Patientinnen und Patienten mit durchschnittlich 34,9 Teilnehmenden pro Studie (10 Pat. [4] bis 84 Pat. [53]) konnten in die Analyse eingeschlossen werden. Das mittlere Alter der Patientinnen und Patienten betrug 29,5 Jahre (12 Jahre [4] bis 62 Jahre [53]). Die durchschnittliche Defektgröße betrug 3,2 cm² (0,9–8,5 cm²), welches oft die Verwendung mehrerer osteochondraler Stanzzyylinder notwendig machte. Ein klinisch gutes bis sehr gutes Langzeitergebnis bestand im Mittel bei 72 % (60–90 %) der Patientinnen und Patienten bei einem durchschnittlichen Nachuntersuchungszeitraum von 12,6 Jahren [6, 53–57].

Zusammenfassend zeigt sich ein deutlich besseres Outcome im langfristigen Vergleich zur Mikrofrakturierung [10, 53]. Patientinnen und Patienten mit einer kleinen Läsion, einer geringen Anzahl an Plugs [10, 55], einem Zylinderdurchmesser zwischen 6–7 mm [56, 57] sowie einer Stanztiefe von 20–25 mm [4, 12] profitieren am meisten von einem osteochondralen Transfer. Bezüglich der „Return-to-sport“-Rate auf präoperatives Niveau sind die Daten heterogen. [10, 57] Trotz einer milden bis moderaten Zu-

nahme der radiologisch-kontrollierten Degeneration [53, 54] innerhalb des Nachuntersuchungszeitraums von 10–11 Jahren, kam es zu einer konstanten Verbesserung im IKDC-Score (Abb. 7) [54].

mBMS plus knöcherner Augmentation

Die Indikationsstellung für die Behandlung osteochondraler Läsionen mittels matrixaugmentierter Knochenmarkstimulation und knöcherner Augmentation orientiert sich an der Empfehlung für rein chondrale Läsionen und wird bis zu einer Defektgröße von 4 cm² empfohlen, beruht jedoch auf einer geringen Evidenz und wurde auf Grundlage histologischer Studien analog zur rein chondralen Therapie von der AG Klinische Geweberegeneration DGOU festgelegt [2]. Das Verfahren wird im Sinne einer einzeitigen „Sandwich-Technik“ eingebracht. Nach Débridement der subchondralen Knochenläsion wird diese möglichst mit autologem Knochen bis auf Niveau der subchondralen Lamelle aufgefüllt und anschließend mit einer Biomembran abgedeckt. Diese kann entweder mit Fibrinkleber oder resorbierbaren Nähten fixiert werden. Langzeitergebnisse mit einem Nachuntersuchungszeitraum von 10 Jahren und mehr bestehen zum aktuellen Zeitraum nicht (Abb. 8).

mACT plus knöcherner Augmentation

Die matrixinduzierte autologe Chondrozytentransplantation wird für osteochondrale Defektgrößen ab 2 cm²

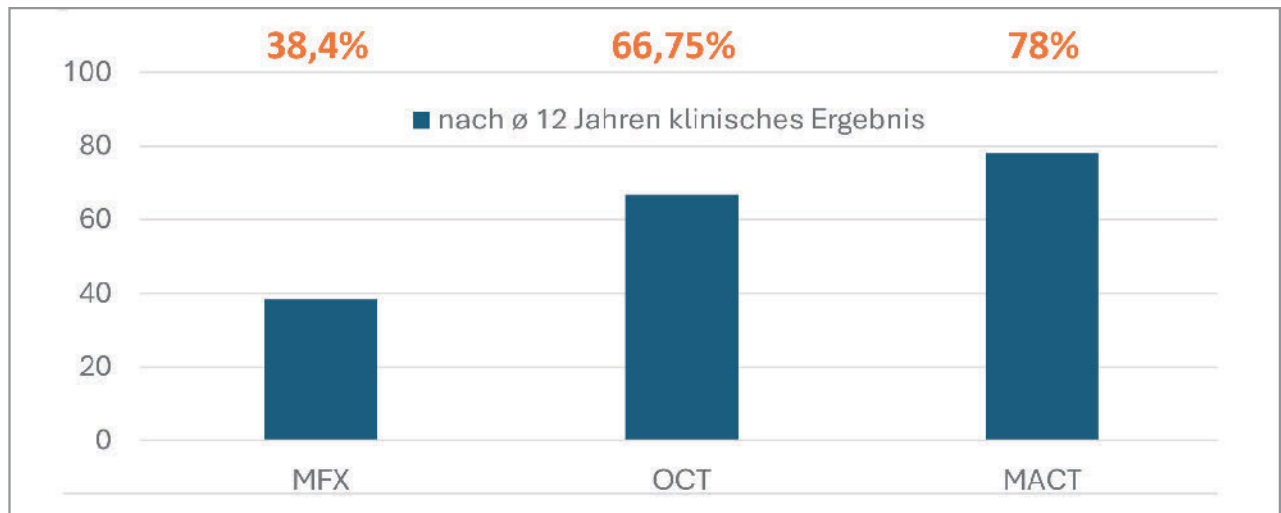


Abbildung 10 Zusammenfassend zeigen sich für die mACT nach durchschnittlich 12 Jahren 78 % mit guten bis sehr guten Langzeitergebnissen. Der osteochondrale Transfer weist in diesem Zeitfenster nur 66,75 % bzw. die Mikrofrakturierung nur 38,4 % gute bis sehr gute Ergebnisse auf. Die durchschnittliche Defektgröße für die Mikrofrakturierung waren 3,28 cm², für den osteochondralen Transfer waren 3,2 cm² und für die matrixassoziierte autologe Chondrozytentransplantation 3,58 cm². Somit weist die MACT für große Defektgrößen die besten Ergebnisse auf. (MFX = Mikrofrakturierung, OCT = osteochondraler Transfer, MACT = matrixassoziierte autologe Chondrozytentransplantation)

empfohlen und analog zur matrixaugmentierten Knochenmarkstimulation zweischichtig mit autologer Spongiosa oder kortikospongiösem Zylinder eingebracht. Anschließend wird der knöchern aufgefüllte Defekt mit den kultivierten Chondrozyten abgedeckt. Im Falle einer Membran sollte diese mit resorbierbarem Fadenmaterial eingenäht werden. Bei der mACT mit knöcherner Augmentation handelt es sich um ein zweizeitiges Verfahren, bei welchem im ersten Schritt 3–4 osteochondrale Stanzbiopsien zur Anzucht entnommen werden müssen und nach ca. 3–6 Wochen mit der knöchernen Augmentation reimplantiert werden können. Langzeitergebnisse zur mACT mit Knochenaufbau existieren nicht.

In der durchgeführten Metaanalyse konnten 2 Studien [4, 31] mit 50 (31/19) Patientinnen und Patienten und einem durchschnittlichen Alter von 18,2 Jahren eingeschlossen werden. In beiden Studien handelte es sich um symptomatische Osteochondrosis dissecans-Läsionen der medialen oder lateralen Femurcondyle. Die durchschnittliche Defektgröße betrug 2,7 cm². Die osteochondralen Läsionen wurden mittels Spongiosaplastik aus der proximalen Tibia und einer arthroskopischen MACT-Implantation behandelt. Im mittel- bis langfristi-

gem Nachuntersuchungszeitraum von 5 bzw. 10 Jahren konnten gute klinische Ergebnisse erzielt werden. Hierbei verbesserten sich die präoperativen IKDC-Werte von 37,9 auf 81,1 nach 5 Jahren und zeigten sich auch nach 10 Jahren mit 84,5 noch konstant. Die Versagerrate betrug 13–16 %, trat innerhalb der ersten 3 Jahre nach Implantation auf und war mit Läsionen > 3,5 cm² vergesellschaftet. Zwar konnten im MRT-Follow-up bleibende subchondrale Veränderungen aufgezeigt werden, 96 % der ausschließlich minderjährigen Teilnehmerinnen und Teilnehmer konnten jedoch wieder zu „high-impact“-Sportarten zurückkehren [4]. Bei etwas älteren Patientinnen und Patienten wurden zumindest lineare Verbesserungen im Tegner-Aktivitäts-Score bei einer Wiederkehr in den vorangegangenen Sport bei über einem Drittel der Patientinnen und Patienten dokumentiert (Abb. 9) [31].

Osteochondrale Allografts

Diese stehen in Deutschland aufgrund bestehender deutscher und europäischer Regularien und Kostengründen kaum zur Verfügung und haben daher keine klinische Relevanz. Aufgrund vielversprechender Ergebnisse [58] wurden osteochondrale Allografts dennoch als Potenzialverfahren mit in die

aktuelle Empfehlung aufgenommen [2], aufgrund der mangelnden Relevanz gehen wir aber nicht auf deren Langzeitergebnisse ein.

Interessenkonflikte:

S. Leutheuser: Vortragstätigkeit für Geistlich Biomaterials

J. Zellner, M. Buhs, K. Ruhнау: keine angegeben.

Das Literaturverzeichnis zu diesem Beitrag finden Sie auf:
www.online-oup.de.



Foto: privat

Korrespondenzadresse
Dr. med. Sebastian Leutheuser
Sana Dreifaltigkeitskrankenhaus Köln
Spezielle Sporttraumatologie und
Unfallchirurgie
Aachener Str. 445–449
50993 Köln
sebastian.leutheuser@sana.de

CME-Fragen:

1. Welche Begleitpathologien müssen vor einer geplanten Knorpeltherapie im femoro-tibialen Gelenkabschnitt nicht analysiert und ggf. adressiert werden?

- a) Beinachse
- b) Stabilität
- c) Meniskusstatus
- d) Status des subchondralen Knochens
- e) Trochleadysplasie

2. Ab wieviel Grad Varus-Achsabweichung sollte man additiv zu einer Knorpeltherapie an der medialen Kondyle eine Korrektur der Beinachse in Erwägung ziehen?

- a) nie
- b) bei neutraler Achse
- c) $> 3^\circ$
- d) $> 6^\circ$
- e) $> 9^\circ$

3. Welche Aussage zu den verschiedenen Knorpeltherapieverfahren trifft nicht zu?

- a) Die Indikation zu einem speziellen Knorpeltherapieverfahren richtet sich nicht ausschließlich nach der Defektgröße.
- b) Die Mikrofrakturierung ist aufgrund der einfachen Durchführbarkeit immer Therapie der ersten Wahl.
- c) Die MACT ist trotz des zweizeitigen Verfahrens und der Kultivierungsphase kosteneffizient.
- d) Verschiedene Biomaterialien können die Knorpelregeneration unterstützen.
- e) Durch die OCT kann auch hyaliner Knorpel in den Knorpeldefekt transplantiert werden.

4. Die Hauptindikation zur Behandlung einer Knorpelläsion mittels Mikrofrakturierung bzw. Nanofrakturierung oder -drilling liegt bei einer Größe von:

- a) $< 2 \text{ cm}^2$
- b) $2\text{--}4 \text{ cm}^2$
- c) $> 4 \text{ cm}^2$
- d) Keine Größenlimitierung

- e) Es gibt keine Indikation zur Mikrofrakturierung mehr.

5. Die Mikrofrakturierung ...

- a) weist keine Langzeitdaten auf.
- b) zeigt nach initialer Besserung nach 2–5 Jahren eine Verschlechterung von Funktion und Schmerzreduktion im Langzeitverlauf.
- c) ist die Therapie der Wahl bei sportlich aktiven Patientinnen und Patienten.
- d) weist bei der Anwendung von dünnen Bohrern im Gegensatz zu Ahlen keinen Vorteil auf.
- e) sollte nicht mehr angewendet werden.

6. Welche Aussage zur matrix-induzierten Knochenmarkstimulation trifft nicht zu?

- a) Sie ist eine Weiterentwicklung der Mikrofrakturierung.
- b) Sie ist eine Kombination aus Eröffnung des subchondralen Knochens und einem Biomaterial.
- c) Damit ist eine Indikationserweiterung der Mikrofrakturierung möglich.
- d) Es gibt mittlerweile bessere Langzeitdaten als zur Mikrofrakturierung.
- e) Das Indikationsspektrum ist eine Defektgröße zwischen $1\text{--}4,5 \text{ cm}^2$.

7. Welche Aussage zur matrix-induzierten autologen Chondrozytentransplantation (MACT) trifft nicht zu?

- a) Die MACT ist eine der am besten auch in Langzeitstudien evaluierten Techniken der Knorpelregeneration.
- b) Sie kann in mini-open-Technik oder arthroskopisch angewendet werden.
- c) Langzeitdaten zeigen stabile Ergebnisse in puncto Funktionsverbesserung und Schmerzreduktion.
- d) Die autologe Knorpelzelltransplantation mit einem Periostlappen zeigt eine geringere Komplikationsrate als matrixgebundene Formen.
- e) Das Indikationsspektrum beginnt bei einer Defektgröße von 2 cm^2 .

8. minced-cartilage ...

- a) ist ein zweizeitiges Verfahren.
- b) wurde bereits in Langzeitdaten klinisch validiert.
- c) ist als Potenzialverfahren einzustufen.
- d) wird derzeit in der Anwendung bei größeren Knorpelschäden empfohlen.
- e) folgt derzeit klaren Empfehlungsrichtlinien.

9. Welche Aussage zur osteochondralen Transplantation (OCT) trifft nicht zu?

- a) Es existieren gute Langzeitdaten zur OCT in der Behandlung osteochondraler Defekte.
- b) Die Ergebnisse bleiben auch bei der Verwendung mehrerer Zylinder bei großen Defekten stabil.
- c) Sie ist die Methode der Wahl bei osteochondralen Läsionen bis $1,5 \text{ cm}^2$.
- d) Die Knorpel-Knochen-Zylinder werden meist aus der superolateralen Trochlea mit einer Hohlstanze entnommen.
- e) Sie eignet sich nicht für die Anwendung retropatellar.

10. Welche der folgende Aussagen zum subchondralen Knochen treffen zu? Aussage ...

1. Dieser hat keinen Einfluss auf den Erfolg einer Knorpeltherapie.
 2. Bei kleineren Defekten kann dieser durch eine OCT mitadressiert werden.
 3. Dieser kann durch einen autologen kortikospongiösen Span oder Zylinder aufgebaut werden.
 4. Spongiosa eignet sich nicht zur subchondralen Knochenaugmentation.
 5. Es existieren keine Mittel- oder Langzeitdaten zur Kombination aus Knochenaugmentation und MACT.
- a) Aussagen 1–5 treffen zu
 - b) Aussagen 1 und 4 treffen zu
 - c) Aussagen 2 und 5 treffen zu
 - d) Aussagen 2 und 3 treffen zu
 - e) Keine der Aussagen ist richtig