

H.-R. Weiß<sup>1</sup>

# Konservative Skoliosebehandlung – Was ist evidenzbasiert?

## *Conservative treatment of scoliosis – what evidence exists?*

**Zusammenfassung:** Der konservativen Skoliosebehandlung wurde lange Zeit eine Wirkung abgesprochen. In letzter Zeit hat es einige Reviews zum Thema gegeben, in welchen sowohl der physiotherapeutischen Behandlung als auch der Korsettversorgung eine Evidenz zugestanden wird. Zur Physiotherapie bei Skoliose wurden zwar prospektiv kontrollierte Studien gefunden, allerdings war keine bis zum Wachstumsabschluss fortgeführt worden. Zur Korsettbehandlung fanden sich 3 prospektiv kontrollierte Studien, eine davon mit Berücksichtigung der SRS-Kriterien. Alle 3 zeigten deutliche, statistisch signifikante Unterschiede zur Kontrollgruppe, sodass in einem Cochrane-Review die Korsettbehandlung als evidenzbasiert angesehen wurde. Die gewonnenen wissenschaftlichen Erkenntnisse haben Einfluss auf die Versorgungspraxis.

**Abstract:** Conservative management of scoliosis has been discussed as being without evidence for long. In recent reviews, however, claims have been made that physiotherapy as well as brace treatment should be regarded as being evidence based. There are prospective controlled trials on physiotherapy, none of these performed to the end of growth. 3 prospective controlled studies on bracing exist, one of these also respecting the SRS inclusion criteria. All 3 show significant differences between braced groups and controls. Therefore in a recent Cochrane review bracing has been regarded as being evidence based. The recent findings may influence everyday practice.

*Key words:* scoliosis, conservative treatment, physiotherapy, brace treatment

*Schlüsselwörter:* Skoliose, konservative Behandlung, Physiotherapie, Korsettbehandlung

### Einleitung

Die Skoliose ist eine dreidimensionale Wirbelsäulendeformität, die vielfältige Ursachen haben kann. Es gibt Skoliosen bei Stoffwechselerkrankungen, neurogene, myogene, kongenitale Skoliosen, Skoliosen beim Marfan-Syndrom, Ehlers-Danlos-Syndrom, bei M. Recklinghausen und noch viele weitere seltene Skolioseursachen. Den Hauptanteil der Skoliosen stellen mit 80–90 % die Idiopathischen Skoliosen [1]. Bei den Idiopathischen Skoliosen wird die Infantile (Erstaufreten im Alter von 1,6 Jahren), die Juvenile (Erstaufreten im Alter von 4–6 Jahren) und die häufigste Form, die Adoleszenten-skoliose unterschieden [1]. Es gibt in der Literatur Hinweise auf eine genetische Determinierung der Idiopathischen Skoliose, ein endgültiger Beweis

für diese Theorie steht jedoch noch aus.

Im Kindesalter neigen Skoliosen in den Hauptwachstumsphasen zu einer Krümmungszunahme [2], weshalb Verlaufskontrollen während dieser Zeiten engmaschig angesetzt werden sollten. Zeiten größerer Wachstumsschub sind der frühe Wachstumsschub vom Säuglingsalter bis zum 6. Lebensjahr und der puberale Wachstumsschub bei Mädchen zwischen dem 10. und dem 14. Lebensjahr und bei Jungen ca. 2 Jahre verzögert.

Wird bei gegebener Korsettindikation während dieser Zeit eine optimale Versorgung versäumt oder verzögert, ist innerhalb von 3 Monaten mit einer manchmal drastischen Krümmungszunahme zu rechnen. Aus diesem Grund darf man im Hauptwachstumsschub nicht 3–6 Monate auf einen Un-

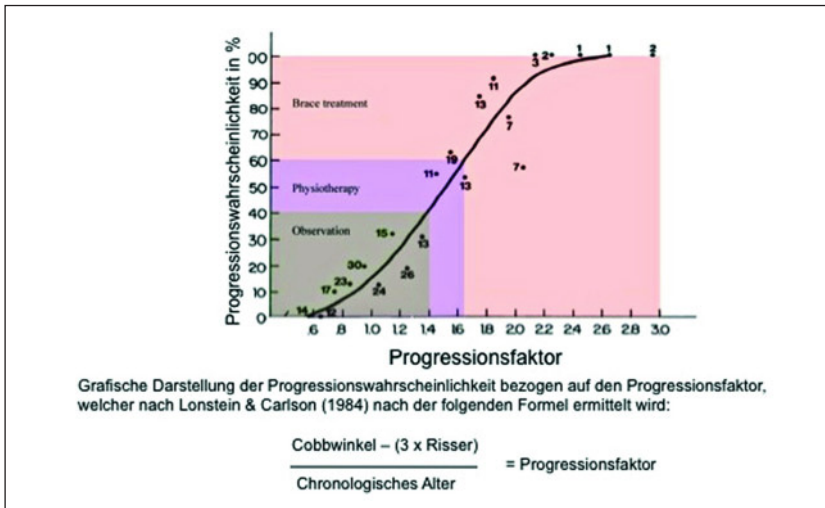
tersuchungstermin in der orthopädischen Praxis warten und dann noch einmal 6 Wochen auf die Bewilligung einer Korsettversorgung.

Da es sich bei der konservativen Skoliosebehandlung um ein Spezialgebiet handelt, sollten auch nur Spezialisten zu Rate gezogen werden, die über eine große Erfahrung im Skoliosemanagement verfügen. Zudem muss eine Terminierung aufgrund der beschriebenen Wachstumsschubdynamik innerhalb von 14 Tagen möglich sein. Die Korsettversorgung sollte im dringenden Fall innerhalb einer Woche erfolgen können.

### Behandlungsindikationen

Die Beachtung der Behandlungsindikationen [3] ist im Hauptwachstums-

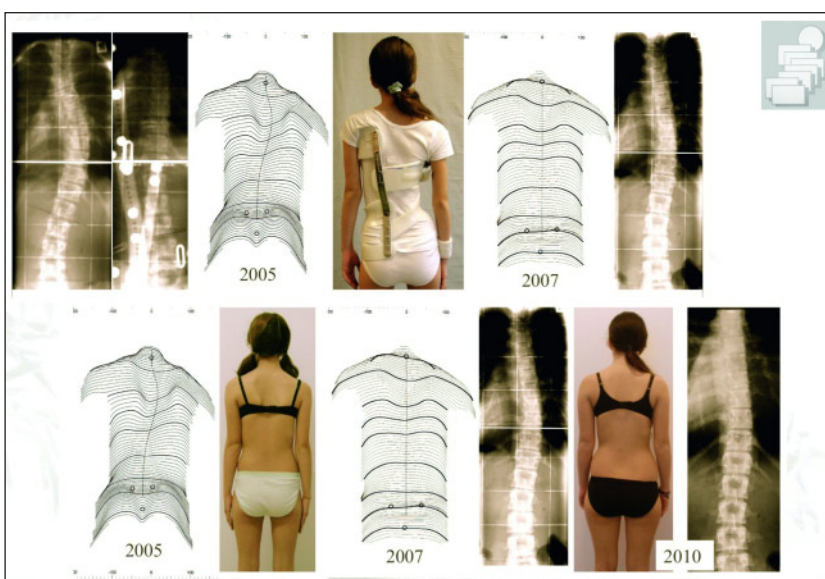
<sup>1</sup> Gesundheitsforum Nahetal, Gensingen  
DOI 10.3238/oup.2012.0440-0444



**Abbildung 1** Die Behandlungsindikationen lassen sich im Hauptwachstumsschub an der Grafik von Lonstein & Carlson ablesen. In die Berechnung gehen der Krümmungswinkel nach Cobb, das Risser-Zeichen und das (chronologische) Alter ein. Die Indikationsleitlinien [3] sind online abrufbar: <http://www.scoliosisjournal.com/content/1/1/5>. Abdruck mit freundlicher Genehmigung aus [18].

schub von großer Bedeutung. Das Risiko zur Krümmungsverschlechterung lässt sich mit großer Sicherheit errechnen [3] (Abb. 1). Somit kann man mit einiger Übung den adäquaten Behandlungspfad leicht auffinden. Unterschieden werden muss im Hauptwachstumsschub, ob lediglich eine Verlaufsbeobachtung, die physiothera-

peutische Behandlung oder eine Korsettversorgung nötig sind. Als Berechnungsgrundlage dient hierzu die von Lonstein und Carlson 1984 aufgestellte Formel [3]. In die Berechnung gehen der Krümmungswinkel nach Cobb, das Risser-Zeichen und das (chronologische) Alter ein. Die Indikationsleitlinien [3] sind online abrufbar:



**Abbildung 2** Eine Patientin mit 38° thorakal und in der Oberflächenvermessung mit deutlicher Thoraxdeformität wurde mit einem Chêneau light-Korsett versorgt: Korrektur auf – 14°. Bei Behandlungsabschluss bestand 18 Monate nach Korsettabschulung eine Restkrümmung von 16° bei guter Rumpfsymmetrie. Abdruck mit freundlicher Genehmigung aus [18].

<http://www.scoliosisjournal.com/content/1/1/5>.

### Evidenz konservativer Behandlungsmaßnahmen

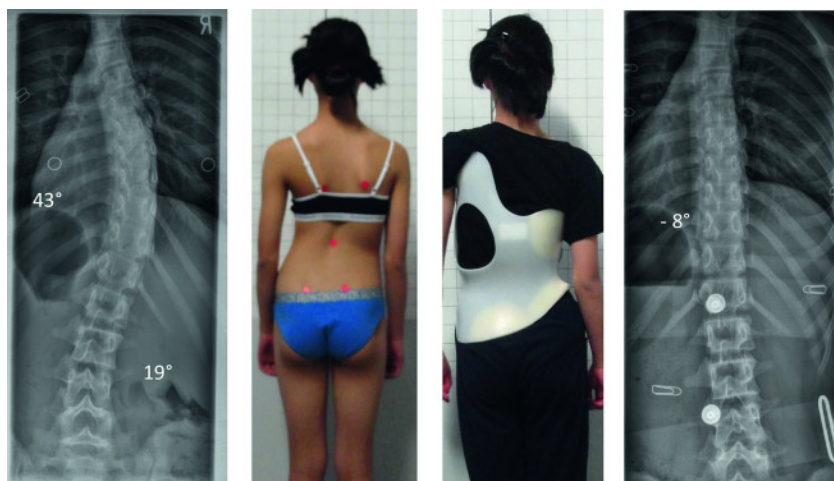
„Evidence Based Medicine (EBM)“ und „Evidence Based Practice (EBP)“ sollen helfen, den für den Patienten sichersten und für den Kostenträger günstigsten Behandlungspfad zu finden. Es gibt unterschiedliche Ebenen der Evidenz, wobei Level IV als niedrig und Level I als hoch evident angesehen werden. Wissenschaftlich anerkannt werden in der Regel Behandlungsverfahren, die mit mindestens einer prospektiven kontrollierten Untersuchung (Level II) oder mit einer (oder mehreren) randomisiert kontrollierten Studie(n) (Level Ib) belegt sind. Die höchste Stufe (Level Ia) bilden die Metaanalysen aus randomisierten Studien (RCT).

#### Evidenz der Physiotherapie

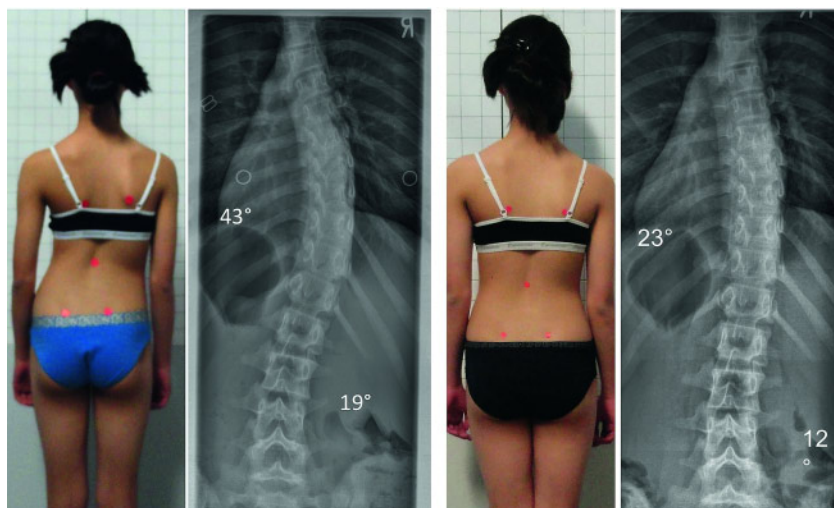
Es gibt mittlerweile eine große Anzahl von Studien zur Physiotherapie [4]. In den letzten Reviews wurde gar ein RCT gefunden und eine prospektive Studie. Allerdings mangelt es den meisten Studien – so auch diesen – an Aussagekraft, wenn man das den Studien zugrundeliegende Material analysiert. Man findet:

- Studien mit Patientenkollektiven ohne Behandlungsindikation
- Studien mit Patientenkollektiven jenseits Risser 3 und
- Studien, die nicht bis zum Wachstumsabschluss gelaufen sind.

Es fand sich nicht eine Studie, welche den Behandlungsbeginn bei Risser 0–1 bis zum vollständigen Wachstumsabschluss bei Risser 5 abgedeckt hätte. Demgegenüber waren in dem RCT aus China reife Mädchen (15 Jahre) mit einem Krümmungswinkel von 26° für 6 Monate kontrolliert worden. Nach den Behandlungsindikationen [3] besteht jedoch bei dieser Konstellation kein Progressionsrisiko und demnach auch keine Behandlungsindikation. Somit ist eine hohe Evidenz für die Physiotherapie in der Skoliosebehandlung nicht gegeben. Diese Erkenntnisse sind auch in die Leitlinie **Rehabilitationskonzept Wirbelsäulendeformitäten** (<http://www.awmf.org/leit>



**Abbildung 3** Eine 11-jährige Patientin aus Neuseeland wurde mit einem Korsett der aktuellen Bau-reihe (Gensingen Brace) versorgt: Korrektur von 43° auf - 8° im Korsett. Abdruck mit freundlicher Genehmigung aus [18].



**Abbildung 4** Die Patientin von Abb. 3 war nach 6 Monaten aus dem Korsett herausgewachsen. Eine deutliche Verringerung des Krümmungswinkels (23°) ist sichtbar, ebenso wie eine deutliche Reduktion der Rumpfformität. Abdruck mit freundlicher Genehmigung aus [18].

linien/detail/II/033-045.html) eingeflossen.

#### Evidenz der Korsettbehandlung

Die Korsettbehandlung ist durch eine prospektive kontrollierte Multicenter Studie der SRS (Scoliosis Research Society) [5], durch eine prospektive kontrollierte Langzeituntersuchung [6] und durch eine prospektive kontrollierte Studie mit strikten Einschlusskriterien [7] belegt. Somit wurde der Korsettbehandlung in einem Cochrane Review [8] eine Evidenz auf Stufe II zugestanden. Es ist belegt, dass man selbst mit relativ symmetrischen

Korsetten (Boston Brace) die Krümmungszunahme im Wachstumsalter zu einem hohen Prozentsatz aufhalten kann, Verbesserungen lassen sich jedoch nur bei ausreichend hohem Korrektur-effekt und bei gegebener Mitarbeit der Betroffenen erzielen [9].

Der Standard der Korsettversorgung bleibt jedoch auch weiterhin sehr unterschiedlich. Während die Erfolgsrate (Patientenanteil ohne Progression oder mit Verbesserung) der Behandlung mit einem Chêneau-Korsett in einem Zentrum bei 56 % lag [10], haben wir in einer Nachuntersuchung von Patienten, die mit den neusten Serien von Chêne-

neau-Korsetten behandelt worden waren, eine Erfolgsrate von weit mehr als 95 % gefunden [11]. Wenn man bedenkt, dass die Korsettversorgung über das Wohl oder Wehe, über ein relativ unauffälliges oder über ein auffälliges klinisches Bild mit deutlichem Rippenbuckel entscheiden kann, ist eine Vereinheitlichung des Versorgungsstandards überfällig.

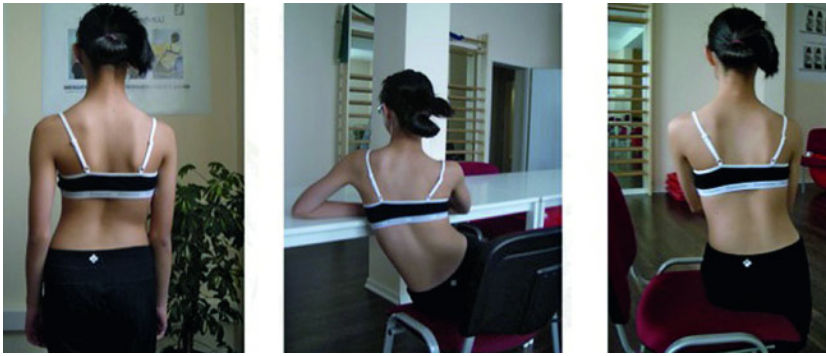
Es gibt allerdings Skolioseformen, die ohne Operation nicht erfolgreich behandelt werden können. Hierzu zählt die Kongenitale Skoliose mit langstreckiger Segmentationsstörung (Unilateral Bar, Rippensynostosen). Formationsstörungen hingegen benötigen nur selten eine Operation [12]. Im Zweifelsfall sollte daher grundsätzlich eine Zweitmeinung eingeholt werden.

#### Konservatives Skoliose-management heute

Waren Physiotherapie und stationäre Rehabilitation noch in den 80er Jahren das wesentliche Behandlungselement, so hat sich deren Wertigkeit mit der Entwicklung hoch korrigierender Orthesen deutlich verringert. War der Korsettstandard noch bis in die 90er Jahre allgemein noch recht dürftig, so können wir heute davon ausgehen, dass man im Wachstumsschub allein durch eine optimale Korsettversorgung nicht nur die Krümmungszunahme aufhalten, sondern gar signifikante Verbesserungen von Krümmungswinkel und klinischem Bild erzielen kann.

Den Einwand, die Muskulatur würde während einer Korsettbehandlung nicht beansprucht und die Muskelmasse würde sich dadurch verringern, kann man nach einer EMG Studie im Milwaukee-Korsett getrost in den Bereich der Legenden verbannen [13].

Im Hauptwachstumsschub beginnt man nach aktueller Auffassung ab 15° Cobb mit einem hoch korrigierenden Nachtkorsett [14], ab 20° mit einer Ganztagesversorgung. Ein Behandlungsbeginn vor Auftreten der Menarche (Stimmbruch) ermöglicht Korrekturen im Endresultat von teils > 50° (Abb. 2). Bei guter Primärkorrektur und bei großer Wachstumsdynamik kann manchmal schon nach 6-monatiger Behandlung eine Korrektur auf < 20° ermöglicht werden. In diesen Fällen ist



**Abbildung 5** Schulung der Alltagsaktivitäten. Eine Patientin mit einer Idiopathischen Skoliose von 43° thorakal zeigt sich in den antrainierten Alltagsaktivitäten schon nach 10 min deutlich aufgerichtet. Bei geeignetem Zugang kann man den Betroffenen das komplette Übungsprogramm innerhalb von 12 Sitzungen sicher beibringen. (Nach den neusten Gesichtspunkten ausgebildete Physiotherapeuten lassen sich auf der Homepage des Autors finden.)

schon vor Auftreten der Menarche (Risser 1) eine weitergehende Teilzeitversorgung möglich. Nach 6 Monaten zeigen sich oft schon bedeutsame klinische Korrekturen (Abb. 3 und 4).

Die dauerhafte Anwendung der Physiotherapie ist im Hauptwachstumsschub bei Korsettindikation mit einer Tragezeit von 20–23 h täglich nicht erforderlich. Ein Übungsprogramm von 20 min/d kann nicht mit den ganztägigen Korrekturen im Korsett konkurrieren. Außerdem führt schon allein das vollzeitige Tragen einer hoch korrigierenden Orthese zu einer deutlichen Ver-

besserung des Haltungsgefühls. Allerdings empfiehlt sich die physiotherapeutische Schulung der Alltagsaktivitäten (Abb. 5) zur Korsettabschulung im reiferen Adoleszentenalter besonders bei Restkrümmungen jenseits der 30° Grenze. Ab 35° werden im Erwachsenenalter ohne Behandlung schlechende Krümmungszunahmen erwartet [15].

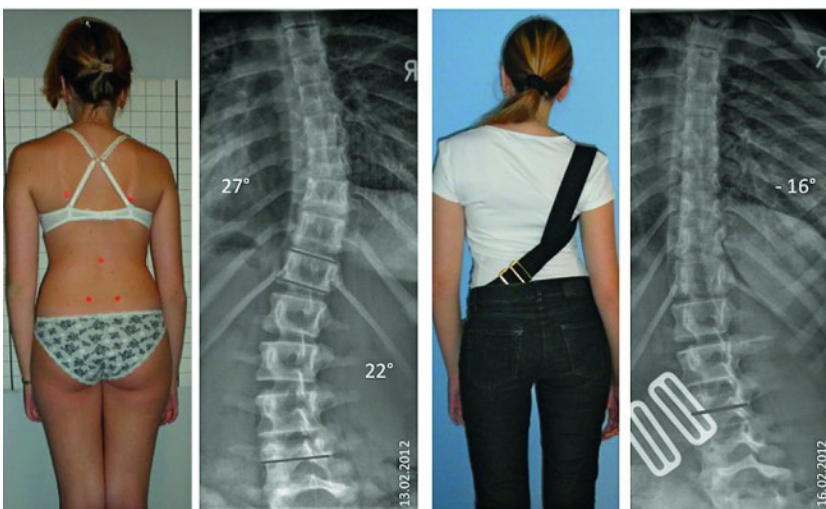
Bei Problemen, die verordnete Korsettversorgung zu akzeptieren, ist auch heute noch eine stationäre Rehabilitation zur psychischen Entlastung und Steigerung der Akzeptanz hilfreich. Angeichts der zunehmenden Multimorbidi-

tät auch bei Kindern und Jugendlichen (Allergie, Asthma, Nahrungsmittelunverträglichkeiten) sollte eine Rehabilitationseinrichtung gewählt werden, welche sich auch diesen Problemstellungen annehmen kann.

Waren noch in den 90er Jahren unter Korsettversorgung stärkere Schmerzen zu erwarten, welche bei einer großen Zahl der Betroffenen zum Abbruch der Korsettversorgung führten, so ist es heute möglich, die Korsettversorgung vollkommen schmerzfrei zu gestalten. Mit Hilfe des CAD/CAM-Verfahrens zur Korsettherstellung ist es möglich, die Versorgungen zu standardisieren und immer wiederkehrende Problemstellungen am Korsettmodell im Computer zu bearbeiten. Hierdurch wurde unsere Versorgungsreihe immer bequemer zu tragen und wir wurden dadurch in die Lage versetzt, bei Patienten, die einer schnellen Versorgung bedürfen (Patienten aus dem Ausland), innerhalb von 2 Tagen zu einer schmerzfreien Versorgung mit gutem Korrekturergebnis zu gelangen. Das CAD/CAM-Verfahren ermöglicht uns auch den Korrektoreffekt am Modell im Computer virtuell zu verstärken. Jedes Modell kann verbessert werden und diese Verbesserungen stehen dann sogleich für alle weiteren Patienten zur Verfügung.

Auch wenn unsere aktuelle Baureihe (Gensingen Brace) im Vergleich zu den Vorgängern deutlich kleiner und bei verbesserter Korrektur bequemer geworden ist, muss die Beeinträchtigung der Lebensqualität der Betroffenen anerkannt werden. Für die Patienten in der Adoleszenz ist sicherlich jedwede Erleichterung willkommen. Daher sollten alle Anstrengungen unternommen werden, die möglicherweise zu einer weiteren Verbesserung der Lebensqualität der Patienten unter Behandlung ohne Verlust an Wirksamkeit führen [16]. In unabhängigen prospektiv kontrollierten Studien wurde einem in den USA weit verbreiteten Softbrace jedwede Wirkung abgesprochen [7, 17], dennoch ist das Konzept der Korsettbehandlung ohne Hartschalen bestechend. Aus diesem Grund haben wir eine Neuentwicklung auf diesem Gebiet gestartet mit vielversprechenden Korrektoreffekten (Abb. 6).

Neben der Versorgung mit einem optimalen Hilfsmittel ist in der Behandlung der Skoliose ein optimales „Timing“ erforderlich. Im Hauptwach-



**Abbildung 6** Russische Patientin in einem neuen Softbrace, welches eine Überkorrektur ermöglichte [16]. Langzeitergebnisse zu diesem neuen Verfahren gibt es noch nicht, sodass wir es aktuell in Kombination mit einem hoch korrigierenden „Hardbrace“ anwenden. Allerdings hilft diese Orthese auch bei höhergradigen, dekompensierten Krümmungen im Erwachsenenalter, die bei diesen Patienten bestehende „Dauerspannung“ zu reduzieren.

JETZT NEU!

Zur Behandlung von Schmerzen und eingeschränkter Bewegungsfähigkeit bei Sehnenbeschwerden.

OSTENIL® TENDON

2 Injektionen in wöchentlichem Abstand

40 mg/2,0 ml Hyaluronsäure + 10 mg Mannitol



Direktbezug möglich

 TRB CHEMEDICA


TRB CHEMEDICA AG  
Freecall 0800/243 63 34  
Fax 0800/243 63 35  
info@trbchemedica.de  
www.trbchemedica.de

tumsschub bei Risser 0 können noch beträchtliche klinische und radiologische Verbesserungen erzielt werden. Ab Risser Stadium 3 (ca. 18 Monate postmenarchial) sind größere radiologische Korrekturen in der Regel nicht mehr, wohl aber noch bedeutsame klinische Korrekturen möglich. Ab Risser 4 nur noch geringe klinische Verbesserungen.

### Fazit

Im Wachstumsalter ist die Korsettversorgung primär indiziert. Physiotherapie

kann unterstützen, ist aber nicht als Dauerbehandlung erforderlich.

Weiterführende Literatur: Weiß HR: Ich habe Skoliose. 8. Auflage; Pflaum Verlag, 2012. 

### Korrespondenzadresse

Dr. med. Hans-Rudolf Weiß  
Orthopädie & Rehabilitationsmedizin  
Gesundheitsforum Nahetal  
Alzeyer Straße 23  
55457 Gensingen  
hr.weiss@skoliose-dr-weiss.com

### Literatur

1. Winter RB. Classification and Terminology. In: Lonstein J, Bradford D, Winter R, Ogilvie J. Moe's Textbook of Scoliosis and Other Spinal Deformities. Philadelphia: WB Saunders, 1995, 39–44
2. Winter RB. Natural History of Spinal Deformity. In: Lonstein J, Bradford D, Winter R, Ogilvie J. Moe's Textbook of Scoliosis and Other Spinal Deformities. Philadelphia: WB Saunders, 1995, S 87–94
3. Weiss HR, Negrini S, Rigo M, Kotwicki K, Hawes MC, Grivas TB, Maruyama T, Landauer F. Indications for conservative management of scoliosis (guidelines). Scoliosis. 2006; 1: 5
4. Weiss HR. Physical therapy intervention studies on idiopathic scoliosis-review with the focus on inclusion criteria. Scoliosis. 2012; 7: 4.
5. Nachemson AL, Peterson LE. Effectiveness of treatment with a brace in girls who have adolescent idiopathic scoliosis. A prospective, controlled study based on data from the Brace Study of the Scoliosis Research Society. J Bone Joint Surg Am. 1995; 77: 815–812.
6. Danielsson AJ, Hasselius R, Ohlin A, Nachemson AL. A prospective study of brace treatment versus observation alone in adolescent idiopathic scoliosis: a follow-up mean of 16 years after maturity. Spine. 2007; 32: 2198–2207.
7. Weiss HR, Weiss GM. Brace treatment during pubertal growth spurt in girls with idiopathic scoliosis (IS): a prospective trial comparing two different concepts. Pediatr Rehabil. 2005; 8: 199–206.
8. Negrini S, Minozzi S, Bettany-Saltikov J et al., Braces for idiopathic scoliosis in adolescents. Cochrane Database Syst Rev. 2010; 20: CD006850.
9. Landauer F, Wimmer C, Behensky H. Estimating the final outcome of brace treatment for idiopathic thoracic scoliosis at 6-month follow-up. Pediatr Rehabil. 2003; 6: 201–207.
10. Bullmann V, Halm HF, Lerner T, Lepsius U, Hackenberg L, Liljenqvist U. Prospective evaluation of braces as treatment in idiopathic scoliosis. Z Orthop Ihre Grenzgeb. 2004; 142: 403–409.
11. Weiss HR, Werkmann M. Rate of surgery in patients treated with a Chêneau light brace using the SRS inclusion criteria. Polish annals of medicine. 2012; 19: 1–8
12. Kaspiris A, Grivas TB, Weiss HR, Turnbull D. Surgical and conservative treatment of patients with congenital scoliosis: a search for long-term results. Scoliosis. 2011; 6: 12
13. Güth V, Abbink F, Götze HG, Heinrichs W. Kinesiologic and electromyographic studies on the effects of the Milwaukee corset. Z Orthop Ihre Grenzgeb. 1976; 114: 480–483
14. Seifert J, Selle A. Is night-time bracing still appropriate in the treatment of idiopathic scoliosis?. Orthopäde. 2009; 38: 146–150
15. Asher MA, Burton DC. Adolescent idiopathic scoliosis: natural history and long term treatment effects. Scoliosis. 2006; 1: 2
16. Weiss HR, Werkmann M. Soft braces in the treatment of Adolescent Idiopathic Scoliosis (AIS) – Review of the literature and description of a new approach. Scoliosis. 2012; 28; 7: 11
17. Wong MS, Cheng JC, Lam TP et al. The effect of rigid versus flexible spinal orthosis on the clinical efficacy and acceptance of the patients with adolescent idiopathic scoliosis. Spine. 2008; 33: 13601365
18. Weiss HR: Best Practice in Conservative Scoliosis Care, 4. Auflage, München: Pflaum Verlag, 2012