

Lars Victor von Engelhardt, Robert Hudek

# Konservative Therapie und arthroskopische CAM-Prozedur bei der Schulterarthrose

## Wie kommen wir zu guten Ergebnissen?

### Zusammenfassung:

Die Omarthrose zeigt ein vielschichtiges klinisches Bild. Die Therapiemöglichkeiten sind nicht minder vielfältig. Je nach den erhobenen Befunden zeigen rein arthroskopische gelenkerhaltende Therapieoptionen u./o. konservative Möglichkeiten sehr gute Ergebnisse. Hierbei bedarf die/der Arthrosepatientin/-patient einer individuellen Abwägung der gelenkerhaltenden Operation oder eines Gelenkersatzes. Aktuell anerkannte Verfahren wie die arthroskopische CAM (Comprehensive Arthroscopic Management)-Prozedur an der Schulter sind anspruchsvoll und bedürfen ein differenziertes, individuell ausgerichtetes Vorgehen. Für diese gelenkerhaltenden Verfahren gilt, je früher, desto besser. Ein Herauszögern schmälert die Ergebnisse dieser Operationen. Der frühe korrigierende Eingriff in Kombination mit einer konservativen, individuell ausgerichteten Therapie ist für viele Patientinnen und Patienten das am ehesten erfolgreiche Konzept.

### Schlüsselwörter:

Omarthrose, Schulterarthrose, konservative Therapie, Comprehensive arthroscopic management (CAM), Schulterarthroskopie, CAM-Prozedur

### Zitierweise:

von Engelhardt LV: Konservative Therapie und arthroskopische CAM Prozedur bei der Schulterarthrose. Wie kommen wir zu guten Ergebnissen?

OUP 2025; 14: 02–09

DOI 10.53180/oup.2025.0002-0009

### Arthrose der Schulter

Nach den Total- und Partialrupturen der Rotatorenmanschette, die mit ca. 2/3 der Fälle die weitaus häufigsten Auslöser chronischer Schulterschmerzen darstellen [62], ist die Omarthrose mit bis zu 17% der Fälle eine weitere sehr häufige Ursache [15, 17]. Die Ätiologie der Schulterarthrose wird als primär oder idiopathisch und weniger häufig als sekundär beschrieben. Die primäre Form ist multifaktoriell, wobei ein Mosaik an genetischen und metabolischen Prädispositionen eine Freisetzung von Zytokinen und Entzündungsmediatoren mit einer Degeneration des Gelenkknorpels nach sich zieht [4, 17, 28, 71]. Mit dem Knorpelabbau rea-

giert der subchondrale Knochen mit Sklerosierungen und Zystenbildungen. Die Synovia zeigt einen chronischen Entzündungsprozess. Im Weiteren findet sich das Bild einer fibrösen, adhäsiven Entzündung mit entsprechenden Bewegungslimitierungen und Schmerzen. Bildgebend zeigen sich dann oft Osteophyten, Deformierungen und Überbauungen der Gelenkflächen (Abb. 1 a–c). Oft finden sich freie artikuläre, knorpelige Gelenkkörper, die dann rund um das Glenoid und unterhalb des Korakoides zu finden sind [2, 77]. Ursachen sekundärer Arthrosen sind Humeruskopfnekrosen, Infekte, Traumata, Störungen des Immunsystems wie die rheumatoide Arthritis etc.

[62]. Eine besondere Gruppe sekundärer Arthrosen sind Instabilitätsarthrosen. Hier findet sich eine vermehrte Translation nach dorsal. Dies findet sich meist als nicht versorgte, chronische Instabilität, aber auch als Folge bspw. nicht-anatomischer Stabilisierungsoperationen. Die vermehrte hintere Translation des Humeruskopfes führt erst nach einem längeren stummen Intervall zu einem konsekutiven hinteren Knorpel- und Pfannenabrieb. Kommt es zu Beschwerden, zeigt sich häufig ein Knochenabrieb am dorsalen Glenoid (Abb. 1a) [70].

Klinisch ist die Omarthrose ein Mischbild mit zunehmenden Schmerzen und einer zunehmenden Bewe-

# Conservative therapy and arthroscopic CAM procedure for shoulder osteoarthritis

## How do we achieve optimal results?

**Summary:** Omarthrosis has a complex clinical appearance. Therapy options are no less diverse. Depending on the clinical appearance, arthroscopic joint-preserving treatment possibilities and/or conservative options show very good results. The shoulder osteoarthritis patient requires an individual consideration of a joint-preserving operation or a joint replacement. Currently recognized concepts such as the arthroscopic CAM (Comprehensive Arthroscopic Management) procedure on the shoulder are demanding and require a differentiated and individual approach. The principle applying to these joint-preserving procedures is: the sooner the better. A delayed treatment diminishes the surgical results. An early corrective intervention in combination with a customized conservative therapy is the most successful concept for many patients.

**Keywords:** omarthrosis, shoulder osteoarthritis, conservative therapy, Comprehensive Arthroscopic Management (CAM), shoulder arthroscopy, CAM procedure, glenoid morphology

**Citation:** von Engelhardt LV: Conservative therapy and arthroscopic CAM procedure for shoulder osteoarthritis. How do we achieve optimal results?

OUP 2025; 14: 02–09. DOI 10.53180/oup.2025.0002-0009

gungsstörung. Es beginnt mit der Unfähigkeit, die Schulter nach außen zu rotieren und im Weiteren mit einer Reduktion der Abduktion in eine Schultersteife. Überkopftätigkeiten können oft nicht mehr ausgeführt werden. Besonders gestört ist die Lebensqualität, wenn neben den Schmerzepisoden auch Ein- und Durchschlafstörungen hinzukommen und somit die psychosoziale Gesundheit angegriffen ist [34, 68]. Anhaltende Schulterschmerzen beeinträchtigen nicht nur die Aktivitäten des Alltags, sie haben auch einen signifikanten Einfluss auf die Lebensqualität und die Psyche. Das Spektrum reicht von Verstimmungen bis hin zu psychosozialen Problemen, Schlafstörungen und Depressionen [36, 69].

Die übliche Bildgebung umfasst ein true-a.p.- und axiales Röntgen (Abb. 3), sowie häufig auch eine Y-Aufnahme. Typisch sind osteophytäre Ausziehungen am Unterrand des Humeruskopfes und teilweise am Glenoid. Insbesondere diese kaudalen Überbauten sind von Interesse, weil sie signifikant mit der Ausprägung der eingeschränkten Gelenkfunktion korrelieren [25]. Daher wird die Größe der Osteophyten an der humeralen Seite zur Gradeinteilung einer Omarthrose verwendet. In der weitläufig

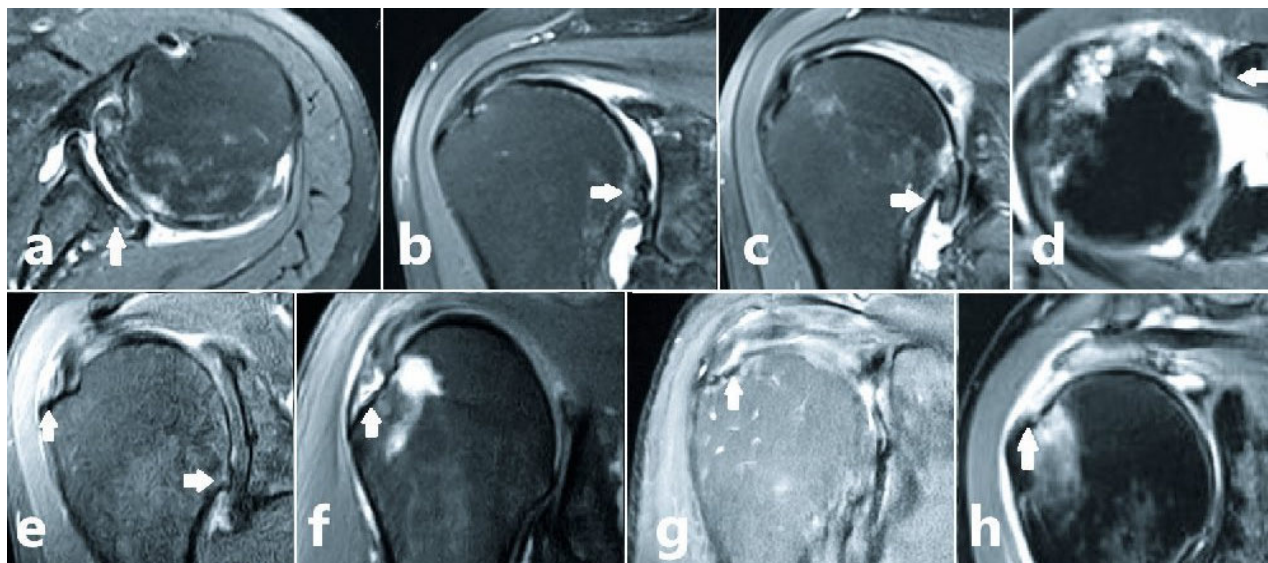
verwendeten Gradeinteilung nach Samilson liegt bei einer Größe der inferioren Osteophyten von < 3 mm eine milde Arthrose, Grad I, vor (Abb. 1e). Eine moderate, zweitgradige Arthrose ist durch eine Größe von 5–7 mm definiert (Abb. 1b). Beim Grad III, der schweren Arthrose, misst der inferiore humerale Osteophyt mehr als 7 mm (Abb. 1c) [61].

Bei der primären Schulterarthrose ist die Rotatorenmanschette oft nicht geschädigt. Allerdings ist die Komorbidität von Rupturen der Rotatorenmanschette und von degenerativen Gelenkveränderungen keineswegs selten. So finden sich bei Schäden an der Rotatorenmanschette auch arthrotische Veränderungen im Glenohumeralgelenk mit Häufigkeiten zwischen > 10% und > 30% (Abb. 1e–h) [21, 36]. Bei asymptomatischen degenerativen Rupturen oder Teilrupturen der Rotatorenmanschette wurde gegenüber einer Kontrollgruppe neben einer Funktionsverschlechterung der Schulter ein signifikantes Fortschreiten arthrotischer Veränderungen nachgewiesen. Als ursächlich wird eine zunehmende Dezentrierung der Gelenkführung mit unphysiologischen Druckverteilungen beider Gelenkpartner angesehen [7, 20, 23]. Neben der endoprothetischen Versorgung der Schulter-

arthrose sind konservative Maßnahmen u./o. gelenkerhaltende arthroscopische Vorgehen zu diskutieren. In jedem Fall eine individuelle Entscheidung, welches Verfahren für welche Patientin/welchen Patienten geeignet ist.

### Konservative Möglichkeiten

Die konservative Therapie der Omarthrose ist multimodal. Physiotherapeutische Maßnahmen, wie Manualtherapie, physikalische Maßnahmen und die Krankengymnastik sollen die Beweglichkeit erhalten und einen zentrierten Bewegungsablauf fördern. Dabei wurden für die Kombination mit Analgetika- u./o. Injektionstherapien bessere Ergebnisse beschrieben als für ein alleiniges physiotherapeutisches Vorgehen [14, 31]. Daher empfehlen sich je nach Schmerzbild und Funktionseinschränkung auch medikamentöse Therapieansätze. Insbesondere bei moderaten Arthroseschmerzen ist Paracetamol (Acetaminophen) nach mehreren placebokontrollierten Studien sowie Fachgruppenempfehlungen bei eher mäßigen Schmerzen als Mittel der 1. Wahl anzusehen. Bei zunehmender Schmerzsymptomatik können kurzzeitig nicht-steroidale Antiphlogistika und in Ausnahmefäl-



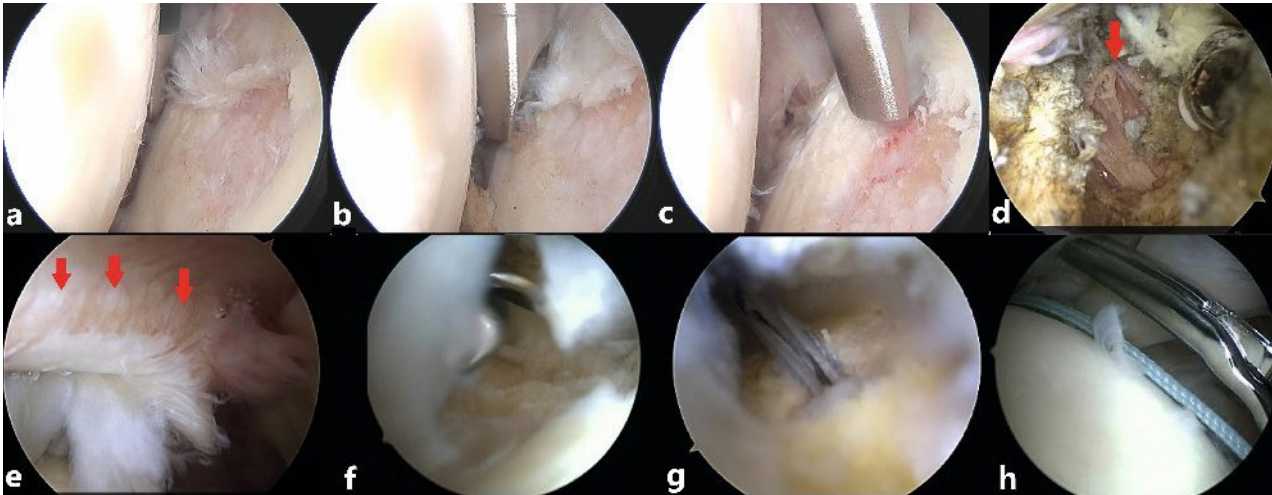
**Abbildung 1** Typische MRT-Befunde bei arthrotischen Schultern, die im Rahmen einer CAM-Prozedur adressiert werden können. **a** Knorpel- und Knochenabrieb am dorsalen Glenoid sowie vermehrte Translation nach dorsal. Dies findet sich oft als chronische Instabilität; **b–d** Die Größe inferiorer humeraler Osteophyten korreliert eng mit Einschränkung der Gelenkfunktion, weshalb sie zur Gradinginteilung einer Omarthrose verwendet werden. In der Gradeinteilung nach Samilson findet sich eine milde Arthrose wenn die Größe < 3 mm entspricht (**e**); Eine moderate Arthrose misst 5–7 mm (**b**) und eine schwere Arthrose > 7 mm (**c**); **d** Abbildung eines MRT mit eingeschränktem korakohumeralem Intervall. **e–h** Oft finden sich bei arthrotischen Schultern auch vollständige Rupturen der Rotatorenmanschette (**h**) sowie Partialrupturen, die in bursasetige (**e**), intratendinöse (**f**) und gelenkseitige (**g**) eingeteilt werden.

len niedrigpotente Opioide verordnet werden [39]. Zu beachten ist jedoch das Spektrum von Nebenwirkungen, v.a. hinsichtlich gastrointestinaler und kardiovaskulärer Komplikationen. Die COX-2-Hemmer werden bzgl. gastrointestinaler Nebenwirkungen besser vertragen, weshalb diese bei über 65-Jährigen und vorhandenem Risikoprofil für eine Kurzzeitmedikation eher geeignet sind. Kontraindikationen hierfür sind Durchblutungsstörungen, der Zustand nach einem Schlaganfall etc. [78]. Intraartikuläre Injektionen mit Kortikosteroiden u./o. Hyalaten sind an der Schulter anerkannt. Ein größerer Reviewartikel und auch eine größere prospektiv randomisierte Studie zeigten, dass Hyalate gegenüber den Kortikosteroiden auf die Schmerzen und die Funktion eine stärkere und langanhaltendere Wirkung von bis zu einem halben Jahr aufweisen. Die Wirkung von Kortikosteroiden liegt hingegen in Bereichen von etwa 1 Monat [10, 35]. Darüber hinaus zeigte eine placebokontrollierte Studie unter Hyalatinjektionen signifikante funktionelle Verbesserungen, sowohl für die aktive Elevation als auch für die Außenrotation der Schulter [11]. Ebenso wie bei der

Knie- und Hüftarthrose erweist sich die Injektionstherapie mit thrombozytenreichem Plasma (PRP) auch an der Schulter in einem Zeitfenster über 6 Monate hinaus als langfristig wirksam [12, 26]. Darüber hinaus empfehlen einige Autorinnen und Autoren bei Schäden am Gelenkknorpel die Gabe von PRP, um die Therapieerfolge einer gelenkerhaltenden Operation zu optimieren [29, 57]. Bei den Injektionstechniken ist zu bemerken, dass eine sichere intraartikuläre Verabreichung mit Erfolgsraten von nur ca. 30–50% nicht unbedingt selbstverständlich ist [63]. Techniken, die einen ventralen Zugang verwenden, sind gegenüber dorsalen Zugangstechniken überlegen. Erfolgt die ventrale Injektion mittels standardisierter Techniken unter Palpation der Landmarken, liegt die Trefferquote bei über 93%. Dabei erfolgt der Einstich ca. 1,5 cm lateral des Korakoides bzw. unterhalb des Schultergelenkes. Die Stichrichtung ist in einem Winkel von ca. 45° zum Glenoid gerichtet [27, 58]. Ähnlich hohe Trefferquoten wurden auch ultraschallgesteuert beschrieben, wobei auch hier mit dem vorderen Zugang schnellere und sichere Ergebnisse erzielt werden [60].

### Gelenkerhaltende, arthroskopische Therapie der Omarthrose

Mitte der 1990er Jahre berichtete Ogilvie-Harris bei 54 Patientinnen und Patienten mit einer Omarthrose von guten 3 Jahres-Ergebnissen nach einem arthroskopischen Debridement [51]. Der Ansatz einer arthroskopischen Therapie des arthrotischen Schultergelenkes hat sich seither weiterentwickelt. Von der pauschalen Minimalmaßnahme eines einfachen Debridements haben wir uns weit entfernt. Mittlerweile besteht eine effektive gelenkerhaltende arthroskopische Operation aus einem Mosaik diverser arthroskopischer Maßnahmen (Tab. 1). Die jeweilig durchzuführenden Maßnahmen richten sich dabei auf die individuell sehr unterschiedlichen strukturellen Schäden bzw. Veränderungen sowohl im Gelenk selbst als auch im Bereich der mitbetroffenen periartikulären Strukturen. Peter Millet, ein Knie-, Schulter- und Ellenbogenchirurg aus Colorado, hat diese multimodalen Operationskonzepte der glenohumeralen Arthrose systematisch untersucht und unter dem Begriff “Comprehensive Arthroscopic Management“ (CAM) zusammengefasst. In einer Vielzahl wissenschaftli-



**Abbildung 2** Ein Schritt der CAM-Prozedur ist das Debridement und die Chondroplastik der arthrotischen glenohumeralen Gelenkflächen (a). Das Debridement umfasst vorhandene Knorpelflächen (b) und die Chondroplastik, die hier bis auf die subchondrale Knochenlamelle erfolgt (c). Die 360°-Arthrolyse der regelmäßig stark verdickten Gelenkkapsel erfolgt bis auf die angrenzende Muskulatur, roter Pfeil (d). Mit Sicht von intraartikulär kann das für eine solide Rekonstruktion wichtige Rotatorenkabel gut dargestellt werden (e). Um einen optimalen Halt zu ermöglichen, erfolgt die Positionierung der Einstiche direkt medial am Rotatorenkabel (rote Pfeile). Bei Partialrupturen und kleinen Rissen ermöglicht die intra-artikuläre Sicht eine Fräsung des Footprint (f) und Ankereinbringung (g) unter Schonung der noch anheftenden Sehnen. Ein weiterer Vorteil der arthroskopischen Nahttechniken mit der zusätzlichen Sicht von intraartikulär ist, dass wichtige unmittelbar angrenzende Strukturen, wie bspw. die Bizepssehne, bei den Nahtstichen nicht tangiert werden (h).

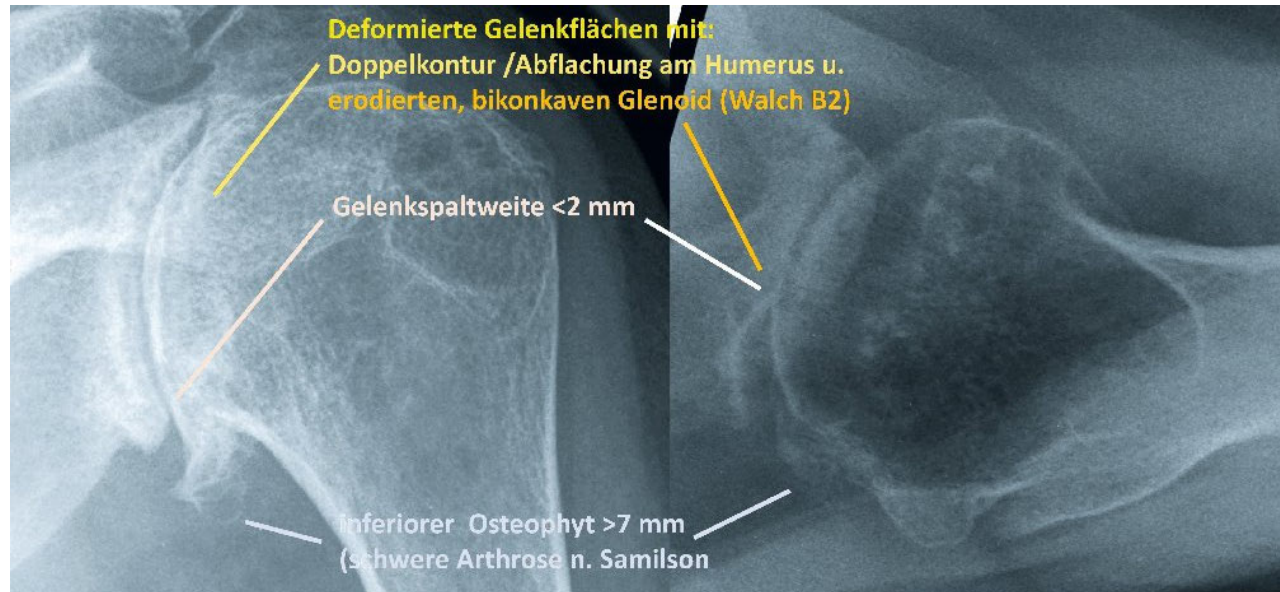
cher Studien wurde deren klinische Wirksamkeit nachgewiesen [38, 41].

Kernpunkte dieser meist umfassenden arthroskopischen Operationen sind das Debridement und die Chondroplastik der glenohumeralen Gelenkflächen, die Entfernung ggf. vorhandener freier Gelenkkörper und die Arthrolyse mit einem anterioren und posterioren kapsulären 360°-Release (Abb. 2). Auch einschränkende inferiore humerale Osteophyten werden entfernt, sofern sie die Beweglichkeit beschränken. Darüber hinaus erfolgt befundabhängig eine Synovialektomie und befundabhängig ggf. eine Dekompression mit Akromioplastik. Bei entsprechender Symptomatik erfolgt zudem eine Resektion der lateralen Klavikula. Bei klinischer Relevanz ist neben der Dekompression von Osteophyten am inferioren Humerus in seltenen Fällen auch die transkapsuläre Neurolyse mit Release des N. axillaris sinnvoll. Bei einer symptomatischen Bizepssehne erfolgt evtl. die Tenodese oder Tenotomie der langen Bizepssehne. Ist das korakohumerale Intervall, bspw. im Rahmen von Bandverkürzungen, Form- und Höhenvarianten oder Verkalkungen der Korakoidspitze, stattgehabte Frakturen etc. eingengt (Abb. 1d), ist eine

Dekompression/Plastik der Korakoid-Rückfläche empfehlenswert. Ist das korakohumerale Intervall, bspw. im Rahmen von Form- und Höhenvarianten oder Verkalkungen der Korakoidspitze, stattgehabte Frakturen etc. eingengt (Abb. 1d), ist ein Release im Rotatorenintervall, ggfs. mit Dekompression der Korakoid-Rückfläche empfehlenswert. Die Grenzwerte zur Indikation einer Korakoidplastik liegen lt. Literatur bei Frauen und Männern bei Einengungen auf < 8 bzw. < 10 mm [37, 38, 44]. Aufgrund der aktuellen Datenlage zu dem klinischen Nutzen der arthroskopischen Rotatorenmanschettenrekonstruktion, auch bei dem Vorliegen einer Omarthrose, sehen wir die arthroskopische Reparatur dieser Sehnenrisse im Rahmen der CAM-Prozedur als außerordentlich empfehlenswert an [18, 21].

Eine CAM-Prozedur als Kombination arthroskopischer Eingriffe ist trotz der teilweise vielen OP-Schritte schonend durchführbar. Die Beweglichkeit wird initial nochmals beurteilt, um den nachfolgenden Erfolg der weichteiligen und ggf. knöchernen Arthrolyse zu objektivieren. Der diagnostische Rundgang umfasst die glenohumeralen Gelenkflächen, die Kapselstrukturen, die Bizepssehne

und die Ansätze der Rotatorenmanschette. Etwaige freie Gelenkkörper subkorakoidal, im inferioren Recessus etc. werden entfernt. Von ventral aus erfolgt die Bearbeitung der arthrotischen Gelenkfläche (Abb. 2a) mit einer Glättung instabiler Knorpelanteile (Abb. 2b). Bei einer Chondroplastik erfolgt diese bei uns bis auf die subchondrale Knochenlamelle. Mit einer Mikrofrakturierung sind viele Kolleginnen und Kollegen zunehmend zurückhaltend. Wir erachten es als sinnvoll, die subchondrale Knochenlamelle nur schonend anzufrischen und dabei intakt zu lassen (Abb. 2c). Aufgrund neuerer Daten, wonach Verlaufsuntersuchungen nach einer Mikrofrakturierung bspw. im MRT oder CT ungünstige Veränderungen, wie subchondrale Knochennekrosen, Zystenbildungen und die Ausbildung von intraläsionalen Osteophyten zeigen, sehen wir das eher als erfolgsversprechend an [30]. Auch sprechen einige klinische Ergebnisse, wonach sich nach wenigen Jahren oft eine wesentliche Verschlechterung des Outcomes findet, gegen eine Mikrofrakturierung [13, 43]. Soll eine knochenmarkstimulierende Technik erfolgen, scheint im Sinne einer Schonung der subchondralen Knochenarchitektur die Nano-



**Abbildung 3** Das a.p.-Röntgen (links) und das axiale Röntgen (rechts) dieses Patienten zeigt charakteristische bildgebende Befunde, die auf ein reduziertes Ergebnis einer gelenkerhaltenden, arthroskopischen Operation hinweisen.

frakturierung eher geeignet [76]. Bzgl. einer Tenodese oder Tenotomie der langen Bizepssehne empfiehlt sich eine großzügige Herangehensweise. Die klinische Erfahrung und die Studienlage zeigen, dass dies bei entsprechenden intraoperativen und klinischen Befunden effektiv ist, um entsprechende Beschwerden zu adressieren [1]. Die humerale Osteophytenabtragung umfasst die Anteile, die unter Rotation zum Glenoid einen mechanischen Konflikt erzeugen. Dies erfolgt zusätzlich über die Sicht von ventral über das obere Intervall. Über ein akzessorisches dorsales Portal, das etwas weiter lateral und etwas tiefer als der Softspot des dorsalen Standardportals liegt, erfolgt die Abtragung. Die Portalanlage empfiehlt sich nach Testung mit einer langen Spinalnadel, die bspw. nach Mook und Millet et al. etwa mittig bzw. am Übergang vom medialen zum mittleren Drittel sowie direkt anterior des hinteren Anteils bzw. des hinteren Bandes des inferioren glenohumeralen Kapselbandes (PIGHL) in das Gelenk eingebracht wird [44]. Hierbei sollte man nicht weiter ventral in die Kapsel eingehen, da ansonsten der Nerv geschädigt werden kann. Nach Einführen eines Wechselstabes erfolgt ggf. das Einbringen einer langen, dünnen Arbeitskanüle. Über dieses Portal erfolgt das Abfräsen der os-

taphytären Ausziehung. Evtl. sind hier für die Abtragung Durchleuchtungsbilder in unterschiedlichen Rotationsstellungen hilfreich. Die Gelenkkapsel sollte in dieser Phase erhalten sein, da sie den N. axillaris vor Schäden schützt. Auch ist die Kapsel hilfreich, um ein Eindringen von Knochendebris in die Weichteile zu verhindern. Ist die Abtragung des inferioren Osteophytenkranzes erfolgreich, ist nicht nur der knöcherner mechanische Konflikt zwischen Osteophyt und Glenoid aufgelöst. Auch ist damit der unter Bewegung ggf. unter Traktion und Druck geratene N. axillaris dekomprimiert. Erst nach der Abtragung empfehlen wir die vollständige Synovektomie im Intervall und das 360° Kapselrelease. Bei der regelmäßig reduzierten Beweglichkeit, insb. für die Rotation und Abduktion, wird die verdickte u./o. entzündlich veränderte Kapsel vom medialen zum inferioren glenohumeralen Ligament hin gelöst und entfernt. Die Kapselresektion kann bspw. ausgehend vom Labrum und vom inferioren Glenoid von medial nach lateral hin erfolgen. Ventral und dorsal erfolgt die Kapsulotomie und die Resektion in der Tiefe bis auf die Fasern der umgebenden Muskulatur (Abb. 2d). Zu diesem Zeitpunkt kann dann auch, sofern indiziert, die Neurolyse des N. axillaris erfolgen. Die

Darstellung erfolgt mit stumpfen Instrumenten von medial-superior unterhalb des M. subscapularis nach distal-inferior, wo er zwischen dem oberhalb gelegene M. teres minor und den unterhalb gelegene M. teres major verschwindet. Liegt der Nerv bei der Aufsicht von oben, ohne Strangulationen frei, ist die Neurolyse beendet. Zum Erreichen der dorsalen Kapselanteile arbeiten wir wiederum mit einem Portalwechsel mit dem Tausch der Sicht von posterior nach anterior. Final erfolgt das Eingehen nach subakromial. Hier erfolgt ggf. die subakromiale Dekompression mit Akromioplastik sowie ggf. eine Resektion der lateralen Klavikula.

Etwaige Teil- und Totalrupturen der Rotatorenmanschette sollten aufgrund der meist erheblichen Beschwerden und aufgrund der ungünstigen Prognose einschließlich des Fortschreitens der Sehnen- und Arthroseschäden im Rahmen der CAM-Prozeduren mitadressiert werden. Bspw. zeigte eine arthrografische Verlaufsstudie zu Partialläsionen der Supraspinatussehne nach 1 Jahr in über der Hälfte der Fälle eine zunehmende Ausdehnung der Ruptur und in 28 % der Fälle ein Fortschreiten mit einem kompletten Abriss der Sehne (Totalruptur) [75]. Eine weitere Studie mit asymptomatischen Rupturen (61 % der Komplet-

rupturen und 44 % der Teilrupturen der Rotatorenmanschette) zeigte in etwa der Hälfte der Patientinnen und Patienten eine signifikante Progression bzw. Vergrößerung der Ruptur [19]. Am Ende findet sich eine Fetttrophie und Funktionslosigkeit des Muskels. Zudem zeigt sich entlang der Studienlage bei Schäden der Rotatorenmanschette eine signifikante Progression arthrotischer Veränderungen. Demgegenüber zeigen die Rekonstruktionen trotz bestehender arthrotischer Veränderungen sehr gute klinische Ergebnisse [53, 54]. Bei Schädigungen der Rotatorenmanschette finden sich am häufigsten posterosuperiore Rupturen, welche sich neben der Supraspinatussehne auf die ventralen Anteile oder aber den gesamten Ansatz der Infraspinatussehne am Footprint ausdehnen. Bei den anterosuperioren Rupturen ist neben der Supraspinatussehne oft auch die Subscapularissehne und der Pulley mit einer klinisch symptomatischen langen Bizepssehne mitbeteiligt [48, 56]. Besonders beachtenswert sind Partialrupturen, die zwar unvollständige Risse der Sehne darstellen, allerdings oft mit mehr Schmerzen verbunden sind als vollständige Sehnenrupturen [6, 24]. Die Einteilung von Partialrupturen der Rotatorenmanschette erfolgt in gelenkseitige (Abb. 1g), intratendinöse (Abb. 1f) oder bursseitige (Abb. 1e) Partialrupturen [9]. Die artikulareseitigen Partialrupturen betreffen meist die mittleren und hinteren Anteile der Supraspinatussehne und die vorderen Anteile der Infraspinatussehne. Sie sind gut zwei- bis dreimal häufiger als die bursseitigen [32, 74]. Generell ist bei Partialrupturen und länger anhaltenden Beschwerden eine Rekonstruktion das überlegene Verfahren. Studien empfehlen die Sehnennaht teilweise ab einer Ausdehnung der Ruptur über mehr als die Hälfte [52, 66], teils aber auch bei einer Ausdehnung von mehr als einem Viertel der Footprintbreite [5].

Nach 12 Monaten und auch im Langzeit-Follow-up nach 10 Jahren zeigen prospektiv randomisierte Studien nach Rekonstruktionen der Rotatorenmanschette, sowohl bei Total- als auch bei Partialrupturen, anhaltend bessere Outcomescorings als ein

nicht operatives oder aber auch verzögertes Vorgehen [45, 46, 52]. Interessanterweise zeigt die arthroskopische Manschettenrekonstruktion bei kleinen und mittelgroßen Schäden auch beim Vorliegen einer Omarthrose ein ebenso gutes Outcome wie bei Patientinnen und Patienten nach einer Rekonstruktion und ohne entsprechende arthrotische Veränderungen [18, 21]. Weitere Untersuchungen zeigen, dass auch ältere Patientinnen und Patienten mit arthrotischen Veränderungen mit einem Alter von 75 Jahren und älter von einer arthroskopischen Rekonstruktion der Rotatorenmanschette profitieren [53, 54]. Diese Studien zeigen recht eindrucksvoll, wie effektiv eine arthroskopische Rekonstruktion der Rotatorenmanschette, auch bei Patientinnen und Patienten mit arthrotischen Gelenkveränderungen ist. Hierbei scheint die Naht nicht nur zur Beseitigung von Schmerzen und funktionellen Einschränkungen, sondern auch zur Wiederherstellung eines zentrierten Gelenkes mit balancierten Kraftvektoren sowie hinsichtlich einer Progredienz der Gelenkschäden wertvoll zu sein. Auch bei sehr großen, partiell irreparablen Manschetenschäden, egal ob es sich um posterosuperiore, anterosuperiore, oder gar um Schäden aller Sehnenanteile

handelt, sind mit der Arthroskopie noch vglw. gute Ergebnisse erzielbar. Hierbei handelt es sich meist um unvollständige arthroskopische Rekonstruktionen, sog. Partialrekonstruktion, die trotz der primär nur teilweise reparablen Situation durchaus noch gute klinische Ergebnisse aufweisen können. Dies mag daran liegen, dass solche partiell rekonstruierenden Verfahren ebenso eine Rebalancierung und verbesserte Zentrierung des Gelenkes erlauben [16].

Zusammenfassend ist die Prognose einer arthroskopischen Rekonstruktion bei partiellen, kleinen und mittelgroßen und sogar bei sehr ausgedehnten primär nur teilweise reparablen Rupturen gut. Vor diesem Hintergrund beziehen wir Total- und Partialrupturen in das Konzept der CAM-Prozeduren mit ein. Sowohl ein- und zweireihige, sowie versetzte Rekonstruktionstechniken sind bei partiellen und vollständigen Rupturen der Rotatorenmanschette als zuverlässig anzusehen [49, 64]. Das Vorgehen sollte dabei befundabhängig erfolgen. Bei Partialrupturen und sehr kleinen Rupturen sind für die Ankerplatzierung und die Naht oft schonende transtendinöse Techniken, die allenfalls eine Sehnenschlitzung im Faserverlauf erfordern und noch stehende Sehnenschenkel erhalten, sinnvoll.

#### Comprehensive Arthroscopic Management“ (CAM) der Omarthrose – evtl. sinnvolle Verfahren:

Debridement/Chondroplastik der Gelenkflächen
Entfernung evtl. vorhandener freier Gelenkkörper
Arthrolyse mit 360°-Kapselrelease
Resektion inferiorer humeraler Osteophyten
Neurolyse u. Release des N. axillaris
Tenodese oder Tenotomie der langen Bizepssehne
Rekonstruktionen partieller oder vollständiger Sehnenrisse
Bandrelease, ggf. Dekompression dorsales Korakoid
Akromioplastik
Synovialektomie
Resektion der lateralen Klavikula

**Tabelle 1** Comprehensive Arthroscopic Management“ (CAM) der Omarthrose

Bei mittelgroßen und größeren Rupturen, v.a. bei einem großflächig freiliegenden Footprint, gilt es, eine möglichst großflächige anatomische Abdeckung des Footprint zu erzielen [33, 65]. Zur sicheren Anbindung an den Knochen sind v.a. Schraub-, Schlag- und Fadenanker, aber auch sog. All-suture-Anker verfügbar. All-Suture-Anker zeigen in einigen Studien gegenüber konventionellen Schraub- und Fadenankern eine deutlich geringere maximale Ausrisskraft u./o. Ankerverlagerung [47, 59]. Wesentlich sind zudem effiziente Knotentechniken, die ein maximales Anpressen zwischen Sehne und Knochen sichern. Dies fördert osteofibroblastische Integration und damit die Einheilung in den Knochen. Mehrere Studien zeigen, dass auch bei erfahrenen Kolleginnen und Kollegen ein dezidiertes Training verschiedener Knotentechniken, bspw. an einer Workstation mit Testmöglichkeiten, eine Erhöhung der Qualität und Konsistenz der Rekonstruktion nach sich zieht [8, 22, 55].

Das biomechanisch schwächste Glied bei der Rekonstruktion der Rotatorenmanschette ist allerdings der Halt des Nahtmaterials in der Sehne. Somit sind die Positionierung und Verteilung der Nähte entscheidend für eine zuverlässige Rekonstruktion. Bei größeren Rissen ist zudem die Einschätzung der Sehnenretraktion, die bspw. U- oder V-förmig in der Mitte der Sehne, oder aber L-förmig je nach Retraktionsrichtung, vorne oder hinten in der Sehne liegen kann, hilfreich für eine sichere Naht. Oft erfolgt die Naht bei den arthroskopischen Techniken überwiegend mit der unter dem Schulterdach eingebrachten Optik. Die Operateurin/der Operateur hat so während der Naht von oben Aufsicht auf die gerissene Sehne. Wir bevorzugen während der Naht neben der Sicht von subakromial bzw. oben auch die Sicht von intraartikulär. Während der Naht gelingen hiermit die Darstellung des für die Rekonstruktion wichtigen Rotatorenkabels und die damit einhergehende genaue Platzierung der Nahtstiche innerhalb der Sehne. Ziel ist es, die Sehne innerhalb der Rotatorenkabels oder besser direkt angrenzend medial dazu zu platzieren (Abb. 2e, rote Pfeile). Untersuchun-

gen zeigten, dass hier signifikant höhere Kräfte nötig sind, um den Faden herauszureißen [73]. Um also einen optimalen Halt zu ermöglichen, ist die millimetergenaue Positionierung der Einstiche direkt medial am Rotatorenkabel anzustreben. Nachdem das Rotatorenkabel bei der Naht mit Sicht von Seiten des Subakromialraumes nicht dargestellt ist, ist man bei dieser Technik auf Abschätzungen angewiesen, um die Lage des Kabels behelfsmäßig, bspw. in Relation zu einer virtuellen Halbierungslinie zwischen Sehnenende und muskulotendinösen Übergang zu beurteilen [79]. Im Vergleich hierzu erlaubt die Methode unter Sicht von intraartikulär eine deutlich genauere Nahttechnik. Unter der intra-artikulären Sicht ist zudem, insbesondere bei Partialrupturen und kleinen Rissen, die möglichst weitflächige und gleichzeitig die Sehnensehnen schonende Fräsung des Footprint und Ankerplatzierung vglw. präzise durchführbar (Abb. 2f, g). Die unter Sicht von subakromial oft nötige Komplettierung bzw. Konversion der Partialruptur in eine Totalruptur entfällt. Letztlich sind keine Nachteile gegenüber den komplettierenden Techniken zu erkennen. Eine aktuelle vglw. große Metaanalyse, für die transtendinösen Techniken im Vergleich zu den Techniken, die mit einer Komplettierung der Ruptur einhergehen, zeigt im Langzeit-Outcome signifikant bessere Scorings sowie signifikant niedrigere Reoperationsraten [67]. Ein weiterer Vorteil der arthroskopischen Nahttechniken mit der zusätzlichen Sicht von intraartikulär ist, dass teilweise eng anliegende Strukturen, wie bspw. die Bizepssehne etc., nicht verzogen oder gar eingenäht werden (Abb. 2h). Gelegentlich werden auch Verwachsungen zu angrenzenden Kapselbandstrukturen erkennbar, welche dann einfach gelöst werden können. Dies reduziert biomechanische Probleme wie bspw. eine Überspannung der Naht, das Auftreten einer Schultersteife etc. Zusammenfassend sind arthroskopische Manschettenrekonstruktionen auch im Rahmen einer CAM-Prozedur und in den allermeisten Ausgangssituationen ein zuverlässiges Verfahren mit entsprechend guten klinischen Ergebnissen.

## Ergebnisse und prädiktive Faktoren der CAM-Prozedur

Entsprechend der Studienlage hat die CAM-Prozedur bei richtiger Indikationsstellung und einem individuellen Vorgehen sowohl im mittelfristigen als auch im langfristigen Follow-up sehr gute klinische Ergebnisse [3, 41, 42]. Ist im weiteren Verlauf eine Schulterendoprothese notwendig, so sind die klinischen Ergebnisse ebenso erfolgreich wie bei Patientinnen und Patienten, bei denen direkt eine Endoprothese implantiert wurde [50]. Die Physiotherapie ist ein wesentlicher Baustein zum Erzielen optimaler Ergebnisse. Wichtig ist, dass die postoperative Physiotherapie und eine fortgeführte Motorstuhlbehandlung ohne Verzögerung startet. Wir verschreiben neben der Physiotherapie auch stets einen Motorstuhl für zuhause. Dies soll Vernarbungen, Verklebungen und Kontrakturen verhindern.

Das klinische Outcome der arthroskopischen Arthrosebehandlung mittels einer CAM-Prozedur wurde in einigen Studien untersucht. Eine Studie zeigte nach einem Minimum-Follow-up von 5 Jahren signifikant und anhaltend verbesserte Outcome-Scores sowie eine hohe Patientenzufriedenheit. Nach 1 Jahr konnten 95,6 %, nach 3 Jahren 86,7 % und nach 5 Jahren in 76,9 % der arthrotischen Schultern erhalten werden [41]. Eine auf die Schulterfunktion gerichtete Studie zeigte sehr gute Scores die einerseits weit im oberen Range moderner endoprothetischer Versorgungen und andererseits den gleichzeitig erhobenen Scores der anderen, gesunden Seite entsprachen [69]. Eine langfristige Follow-up-Untersuchung von 10–14 Jahren ermittelte zudem einen Gelenkerhalt in 63,2 % der Fälle. In diesen und weiteren Studien wurden prädiktive Faktoren, die das Outcome beeinflussen, herausgearbeitet. Risikofaktoren für ein reduziertes Outcome des arthroskopischen Erhaltungsversuches sind Deformitäten und Abflachungen des Humeruskopfes [3], deutlich eingeschränkte Gelenkspaltweiten von weniger als 1,3 mm bzw. 2 mm (je nach Studie), ein viertgradiger Befund im röntgenologischen Arthroscoring nach Kellgren und Lawrence, bifokale Knorpelschäden mit freiliegen-

den Knochen (Grad 4), sehr große humerale Osteophyten und ein erodiertes Glenoid (Type B2 und C nach Walch) (Abb. 3). Bei Vorliegen dieser Prädiktoren stieg das Risiko, dass die Patientinnen und Patienten nur gering oder nur kurzzeitig von der CAM-Prozedur profitieren [40, 42, 69, 72].

### Fazit für die Praxis

Das sehr unterschiedliche Bild einer Omarthrose ist oft von sehr belastenden Schmerzen und Einschränkungen begleitet. In Anbetracht sehr unterschiedlicher Befunde hinsichtlich der klinischen und bildgebenden Befunde sowie der unterschiedlichen Ansprüche der Patientinnen und Patienten empfehlen sich unterschiedliche Therapieansätze, die bspw. eine konservative Therapie, eine gelenkerhaltende Arthroskopie oder einer Endoprotthese umfassen. Die gelenkerhaltende

Arthroskopie in Form einer CAM-Prozedur zeichnet sich durch ein sehr differenziertes, individuell ausgerichtetes Vorgehen aus. Passt die Indikation und erfolgt das intraoperative Vorgehen entsprechend differenziert, ist ein sehr gutes klinisches Outcome erzielbar.

### Interessenkonflikte:

L.V. von Engelhardt: Keine angegeben; Aufwandsentschädigungen für Vorträge, Einsätze als Instruktor bei Operations- und Hospitationskursen, dem fachlichen Austausch und Beratungen von den Firmen Corin, Microport, Fx Solutions und Arthrex. Die Präsentation des Themas ist unabhängig und die Darstellung der Inhalte produktneutral.

R. Hudek: keine angegeben

**Das Literaturverzeichnis zu diesem Beitrag finden Sie auf: [www.online-oup.de](http://www.online-oup.de).**



Foto: Klinikum Peine

### Korrespondenzadresse

Prof. Dr. med.  
Lars Victor von Engelhardt  
Klinik für Unfallchirurgie, Orthopädie  
und Sportmedizin, Klinikum Peine  
Akademisches Lehrkrankenhaus  
Virchowstr. 8h  
31226 Peine &  
Universität Witten/Herdecke  
Alfred-Herrhausen-Straße 50  
58455 Witten  
[larsvictor@hotmail.de](mailto:larsvictor@hotmail.de)

## Luftig, leicht und extrem stabil.

Die **MANU-CAST® ORGANIC** Reihe bei chronischen Beschwerden und stabilen Frakturen der Hand.

Hilfsmittel-Nr.: 23.07.02.4063



Optimale **Luftzirkulation** durch das spezielle Abstandsgestrick



Hohe **Atmungsaktivität** aufgrund der organischen Struktur



Optimale **Passform** durch hohe Anpassungsfähigkeit



Orthesenrahmen ist durchlässig für **Röntgenstrahlen**



Jetzt kostenloses Infopaket und **MANU-CAST® ORGANIC** Ärztemuster anfordern.

**SPORLASTIC**