

Andreas Breil-Wirth, Christian Kothny, Jörn Bengt Seeger, Christian Grasselli, Lars V. von Engelhardt, Jörg Jerosch

# Langzeitergebnisse mit einer schenkelhalsteilerhaltenden Kurzschaftprothese (MiniHip, Corin)

## Fragestellung:

In der vorliegenden Arbeit werden die klinischen und radiologischen Ergebnisse 9–10 Jahre nach Implantation einer schenkelhalsteilerhaltenden Kurzschaftprothese (Minihip-System) an der Hüfte dargestellt.

## Methoden:

In einer prospektiven Studie wurden 186 Patienten eingeschlossen, die eine schenkelhalsteilerhaltende Kurzschaftprothese (Minihip, Corin) erhielten. Es fand sich keine Begrenzung hinsichtlich des Alters der Patienten, sodass Patienten zwischen 32–82 Jahren (Mittelwert 59,3 Jahre) mit diesem Kurzschaftsystem versorgt wurden. Die Operationen wurden an zwei Kliniken durchgeführt. Der mittlere Nachuntersuchungszeitraum betrug  $112,5 \pm 8,2$  Monate. An klinischen Parametern wurde der Oxford Hip Score (OHS) und der Hip Dysfunction Osteoarthritis and Outcome Score (HOOS) präoperativ und jedes Jahr postoperativ evaluiert. Zusätzlich zum klinischen Follow-up wurde ein standardisiertes Röntgenbild in Form einer Beckenübersichtsaufnahme und einer axialen Aufnahme der betroffenen Hüfte durchgeführt. Radiologisch wurden periprothetische Lysezonen und Hypertrophien in den unterschiedlichen Grünzonen dokumentiert. Es wurden Einsinterungen des Schaftes und heterotrophe Ossifikationen dokumentiert.

## Ergebnisse:

Der OHS-Score verbesserte sich signifikant von  $18 \pm 3,3$  auf  $46 \pm 2,0$ . Der HOOS-Score verbesserte sich signifikant von  $30 \pm 8,3$  auf  $95 \pm 4,6$ . Es fanden sich keine signifikanten Unterschiede bezüglich des Alters, der Ätiologie, der Hüfterkrankung oder der Gleitpaarung. Zum Zeitpunkt der letzten Nachuntersuchung waren zwei femorale Komponenten revidiert aufgrund einer symptomatischen Einsinterung; dies jeweils 4 und 12 Monate postoperativ. Hierdurch ergibt sich eine Überlebensrate für aseptische Lockerungen 9–10 Jahre nach Implantation von 98,66 %. Ein weiterer Patient hatte eine femorale Komponentenrevision aufgrund einer symptomatischen Exostose mit chronischer Bursitis und Oberschenkelschmerzen. Bei einer femoralen Komponente kam es zu einer septischen Lockerung (Propionibacterium acnes); diese Komponente wurde 20 Monate nach der Operation entfernt. Hierdurch ergibt sich eine Gesamtüberlebensrate der femoralen Komponente von 97,32 %. Bis auf einen asymptomatischen Patienten zeigte keine femorale Komponente ein proximales Stress-shielding.

## Fazit:

Die vorliegende erste Langzeitstudie für den schenkelhalsteilerhaltenden Minihip-Schaft zeigt eine Langzeitüberlebensrate von 98,66 % für aseptische Lockerungen. Die Minihip-Prothese scheint somit ein reliables Implantat sowohl für junge als auch für ältere Patienten zu sein.

## Schlüsselwörter:

Primäre Hüftendoprothese, Kurzschaftprothese, schenkelhalsteilerhaltende Prothese, prospektive Langzeitstudie

## Zitierweise:

Breil-Wirth A, Kothny C, Bengt Seeger J, Grasselli C, von Engelhardt LV, Jerosch J:  
Langzeitergebnisse mit einer schenkelhalsteilerhaltenden Kurzschaftprothese (Minihip, Corin).  
OUP 2020; 9: 352–359 DOI 10.3238/oup.2020.0352–0359

## Long-term results of an anatomically implanted hip arthroplasty with a short stem prosthesis (Minihip)

**Aim:** To evaluate the clinical and radiological outcome nine and ten years after short-stemmed, bone preserving and anatomical hip arthroplasty with the Minihip-System.

**Methods:** In a prospective study, 186 patients underwent hip arthroplasty with a partial neck preserving short stem (Minihip, Corin). Elderly patients were not excluded from this study, thus the mean age at the time of surgery was 59.3 years (range 32 to 82 years). Surgery and the follow-up assessments were performed at two centers. Up until now, the mean follow-up was  $112.5 \pm 8.2$  months. The Oxford Hip Score (OHS) and the Hip Dysfunction Osteoarthritis and Outcome Score (HOOS) was assessed pre- and each year after surgery. The clinical follow-up was accompanied by standardized p.a. and axial radiological examinations. Periprosthetic lucencies, hypertrophies within the Gruen zones one to fourteen were assessed. A subsidence of the stem was investigated according to Morrey and heterotopic ossifications were assessed according to Brooker.

**Results:** All, the OHS and HOOS improved significantly from  $18 \pm 3.3$  to  $46 \pm 2.0$  and from  $30 \pm 8.3$  to  $95 \pm 4.6$  points,  $P < 0.001$  respectively. There were no significant differences regarding age, etiology, friction pairings, etc. ( $P > 0.05$ ). Stem related complications were low. At the time of the most recent follow-up, two stems were revised due to a symptomatic subsidence four and twelve months postoperatively. Thus, the survivorship for aseptic loosening at nine to ten years was 98.00 %. Another patient had a stem revision surgery due to a symptomatic exostosis with a chronic bursitis and thigh pain. Furthermore, we had one septic stem loosening (Propioni), which was explanted 20 months after surgery. Therefore, the overall survival for the stem with revision for any reason was 97.32 %. Besides one asymptomatic patient, none of them showed any signs of a proximal stress shielding, such as corresponding bone resorptions within the proximal Gruen zones. Moreover, bony hypertrophies and/or bone appositions which might be indicative for a distal loading, were frequently noticed.

**Conclusion:** Regarding these first long-term results on the Minihip, the implant performed exceedingly well with a high rate of survivorship for aseptic loosening. Our radiological results within the Gruen zones support the design rationale of the Minihip to provide a reliable metaphyseal anchoring with the expected proximal, more physiological load transfer. This might minimize or exclude a stress shielding which might be associated with thigh pain, proximal bone loss and an increased risk of aseptic loosening. The Minihip is a reliable partial-neck retaining prosthesis with good a clinical long-term outcome in younger as well as elderly patients.

**Keywords:** primary hip arthroplasty; short stem endoprosthesis; prospective follow-up study; long-term results; stress shielding

**Citation:** Breil-Wirth A, Kothny C, Bengt Seeger J, Grasselli C, von Engelhardt LV, Jerosch J: Long-term results of an anatomically implanted hip arthroplasty with a short stem prosthesis (Minihip) OUP 2020; 9: 352–359 DOI 10.3238/oup.2020.0352–0359

### Einleitung

Nachdem der Oberflächenersatz an der Hüfte zunehmend in Diskussion gekommen war, wurde der Focus zunehmend wieder Kurzschafthprothesen gelegt. Ziel war es hierbei den Knochen des proximalen Femurs – insbesondere bei jüngeren Patienten – weitgehend zu erhalten, sodass für weitere Revisionseingriffe eine bessere Situation vorliegt und eine physiologischere Belastung des proximalen Femurs sichergestellt wird. Im Vergleich zu konventionellen zementfreien Systemen war es das Ziel

mit Kurzschafthsystemen das Stressshielding des endoprothetisch versorgten proximalen Femurs zu reduzieren. Zum einen um hierdurch Oberschenkelschmerzen zu verhindern, aber insbesondere auch, um den Knochenverlust und das hierdurch erhöhte Risiko für aseptische Lockerungen zu reduzieren.

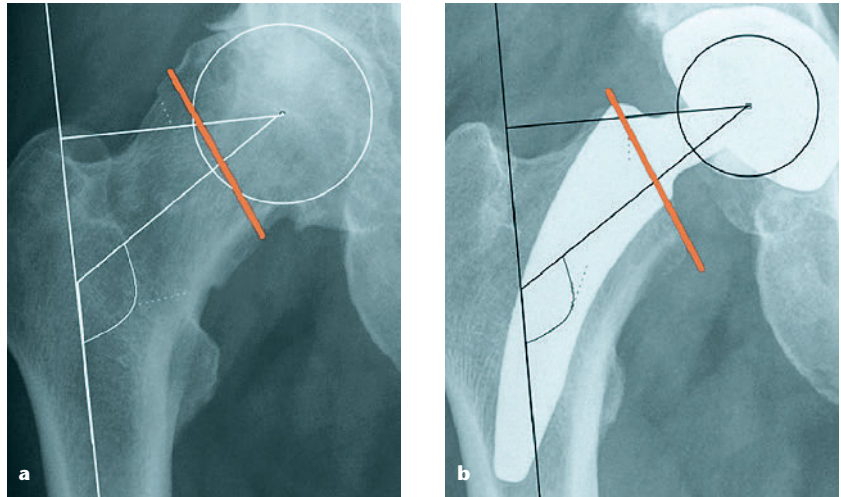
Bei konventionellen Femurschäften, aber auch bei verschiedenen Kurzschafthsystemen, zeigten digitale Planungsstudien sowie klinische und radiologische Ergebnisse häufig eine nicht adäquate Rekonstruktion des

individuellen Femur Offset [15, 36]. Derartige Veränderungen der Hüftgeometrie führten zu einer Reduktion der Weichteilspannung, sowie auch zu einer verminderten muskulären Vorbelastung. Dieses kann einhergehen mit einer Insuffizienz der Glutealmuskulatur und einer relevanten Hüftinstabilität [1, 24]. Die üblicherweise verwendete Femurosteotomie zur Implantation einer Hüftprothese führt zu einer sogenannten Bottom-up-Strategie, bei welcher die Rekonstruktion der Hüftgeometrie nur durch modularen Aufbau der Femur-

prothesenkomponenten oder durch eine große Anzahl von unterschiedlich geformten Prothesendesigns möglich ist.

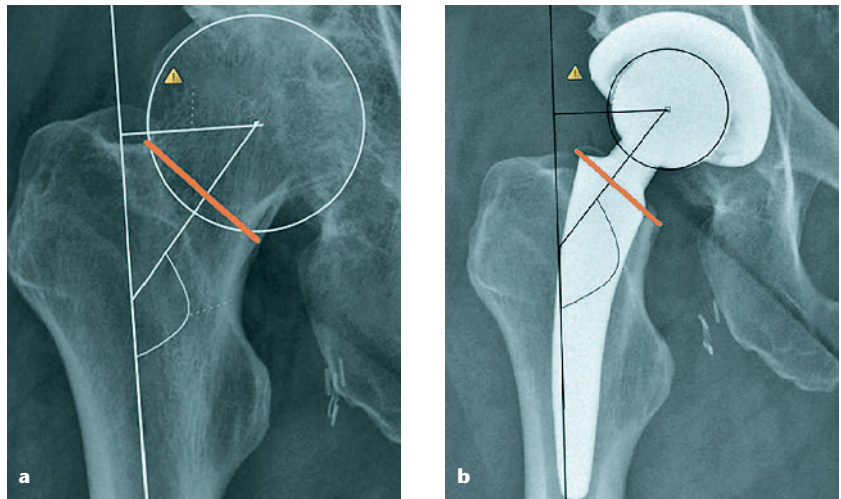
Bei der schenkelhalsteilerhaltenden Minihip-Prothese erfolgt die Rekonstruktion der individuellen Biomechanik über einen anderen Weg. Die Minihip-Prothese wurde entwickelt anhand von präoperativen CT-Daten von Patienten die eine Hüftendoprothese benötigen und basiert auf einem individuellen Resektionsniveau des Femurhalses [18]. Deswegen wird dieses Konzept als teilerhaltend bezeichnet; man bezeichnet dieses auch als „Top-down-Konzept“. Hierbei wird zunächst das später zu rekonstruierende Rotationszentrum des Azetabulums festgelegt. In dieses Rotationszentrum hinein wird der Schaft der Minihip-Prothese als schenkelhalsausfüllendes Implantat geplant und hierdurch ergibt sich dann die individuelle Osteotomiehöhe für jeden Patienten. Hierdurch sind die individuelle Anteversion, das femorale Offset und der CCD-Winkel gut rekonstruierbar [7, 16, 18]. Hierdurch resultieren bei varischen Hüften in der Regel subkapitale hohe Schenkelhalsosteotomien (Abb. 1). Bei valgischen Hüften kommt es hingegen zu einer tiefen Schenkelhalsresektion (Abb. 2).

Mihalko et al. [26] haben anhand von dreidimensionalen CT-Untersuchungen die unterschiedliche Femurhalsresektion für die Implantati-



**Abbildung 1a–b** „Top-down Konzept“ der Minihip zur Wiederherstellung der individuellen Geometrie. Die individuelle Femurhalsresektion und die physiologische Orientierung der schenkelhals-teilerhaltenden Prothese erlaubt die Rekonstruktion der patientenindividuellen Geometrie in Varus

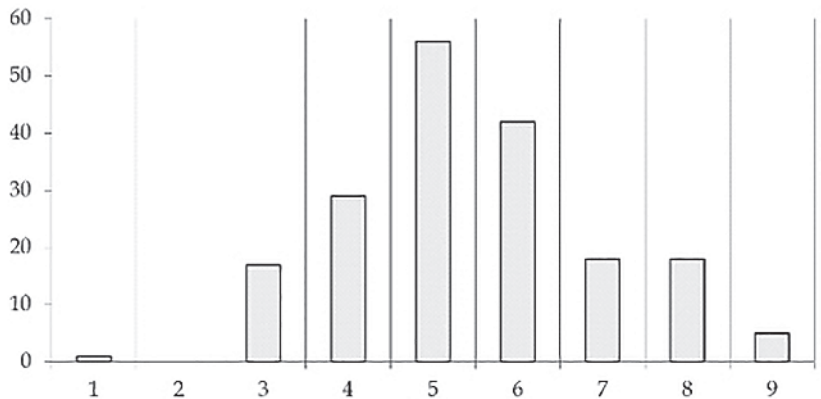
Abbildungen 1–10: Johanna-Etienne-Krankenhaus Neuss, Orthopädische Klinik



**Abbildung 2a–b** OP-Planung und Umsetzung bei einer Valgushüfte

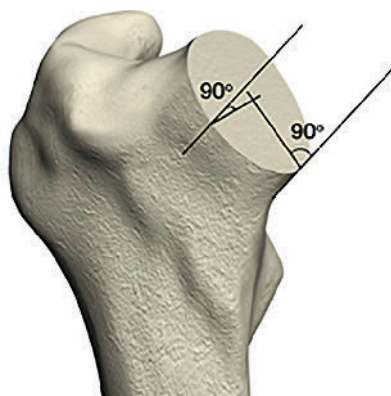


**Abbildung 3** Mini-Hip-Prothese

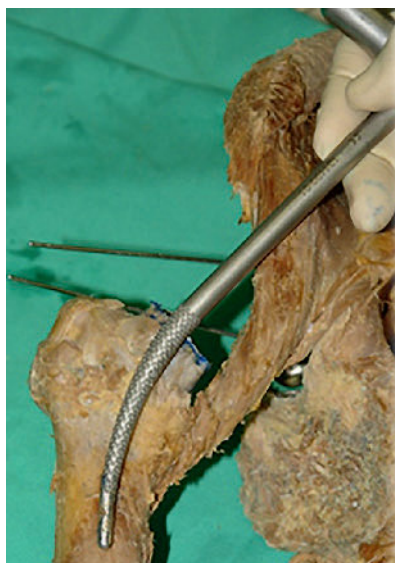

**Abbildung 4** Häufigkeit der implantierten Schaftgrößen in der vorliegenden Studie. Die Verteilung zeigt einen leichten Rechtsschift. Die Prothesenspitze ist hochpoliert, um ein Einwachsen zu verhindern. Die 9 Prothesengrößen haben unterschiedliche Offsets und Schenkelhalslängen.

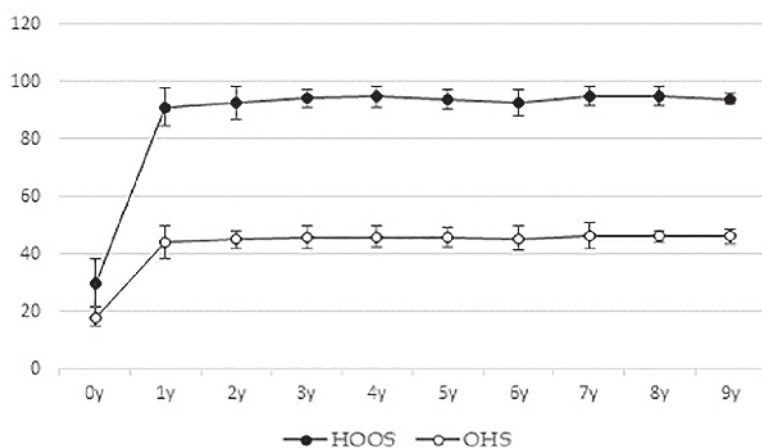




**Abbildung 5** Resektionsebene für den Schenkelhals



**Abbildung 6** Eröffnung des Schenkelhals mit einer Ahle



**Abbildung 7** Ergebnis im HOOS- und OHS-Score nach 10 Jahren. Nach einem deutlichen, initialen Anstieg innerhalb des ersten Jahres kommt es zu keinen weiteren signifikanten Veränderungen.

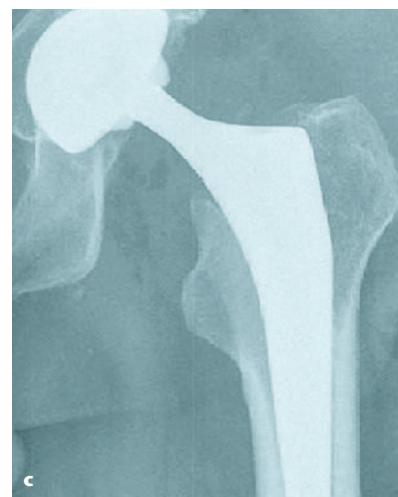
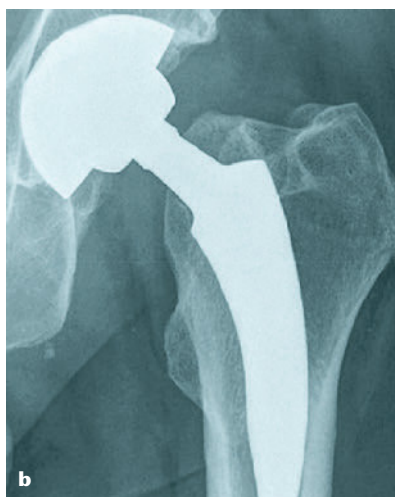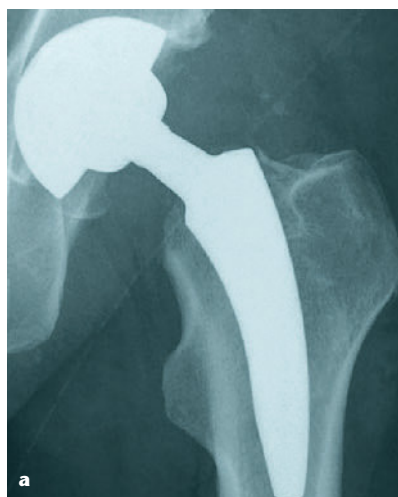on von nicht modularen Kurzschaffprothesen überprüft. Sie konnten nachweisen, dass alle geometrischen Parameter, einschließlich der Femurhalsanteversion, des CCD-Winkels und des Rotationszentrums des Femurs innerhalb einer Spannweite von 2° und/oder 1 mm zu rekonstruieren waren.

Windhagen et al. [37] zeigten, dass schenkelhalsteilerhaltende Kurzschaffprothesen im Vergleich zu Standard-Grad-Schaffprothesen eine bessere Balancierung der Hüfte hinsichtlich der umgebenden Weichteile sicherstellten. Klinische Studien konnten bisher gute kurz- und mittelfristige Ergebnisse mit dem Minihip-Schaff nachweisen [5, 10, 34]; auch erste DEXA-Untersuchungen ergaben einen relativ geringen Knochenverlust mit diesem Schaff [12, 33].

Die Zielsetzung der vorliegenden Arbeit war es, erstmals Langzeitergebnisse des Minihip-Schaffs darzustellen.

### Material und Methodik

Insgesamt wurden 186 konsekutive Hüftprothesen bei 186 Patienten implantiert. 90 Hüften wurde rechtsseitig implantiert, 82 linksseitig und 14 bilateral. 94 Patienten waren männlich und 92 weiblich. Das Alter der Patienten reichte von 32 bis 82 Jahren (Mittelwert 59,3 Jahre). Es wurden hinsichtlich des Alters keine Patienten ausgeschlossen. Die Indikation zur Hüftprothesenversorgung war eine Hüftosteoarthrose, die auf konservati-



**Abbildung 8a-c** Röntgenbild eines von 2 Patienten mit einer symptomatischen Subsidence von 12 bzw. 15 mm, innerhalb von einem Jahr nach der Operation. Das postoperative Röntgenbild **a**) zeigt bereits ein Undersizing der Prothese an. Die Kontrolle zeigt eine Subsidence **b**), welche dann zu einem Prothesenwechsel auf eine Standard Prothese führt **c**).

ve Therapiemaßnahmen nicht mehr anspruch. Alle Operationen wurden zwischen 2008 und 2010 an 2 verschiedenen Krankenhäusern durchgeführt (Johanna-Etienne-Krankenhaus, Neuss, 108 Prothesen, und OrthoCenter, München, 78 Prothesen).

Während der Nachuntersuchungszeit wurden 37 Patienten von der Studie ausgeschlossen. Ursachen hierfür waren bei einem Patienten eine Osteosynthese an derselben unteren Extremität, eine aseptische Lockerung an der Gegenseite (keine Kurzschaftprothese), ein Fall mit erheblicher invalidisierender Spinalkanalstenose, 2 Fälle mit einer lebensbedrohlichen anderweitigen Erkrankung, die keinen Bezug zur Prothese hatte, 9 Patienten wollen nicht mehr weiter an der Studie teilnehmen, ein Patient starb und 22 Patienten nahmen aus unbekanntem Gründen nicht mehr an der Studie teil.

Bei allen Patienten wurde eine digitale präoperative Planung mit der mediCAD-Software durchgeführt. Bei dem Minihip-Schaft handelte es sich hierbei um einen Titanschaft (Ti-6Al-4V) mit einer Oberfläche aus Hydroxylapatit. Das distale Ende der Prothese ist poliert, sodass dieser Bereich nicht knöchern integriert wird, um Oberschenkel Schmerzen zu reduzieren (Abb. 3). Die Prothese ist in 9 verschiedenen Größen verfügbar. Im Rahmen der Studie zeigte sich ein gewisser Rechts-Shift der verwendeten Prothesengrößen (Abb. 4).

Im Johanna-Etienne-Krankenhaus in Neuss wurden alle Operationen in Rückenlage über einen anterolateralen minimal invasiven Zugang (ALMI) durchgeführt [17]. Im Münchener OrthoCentrum wurden zwei verschiedene Zugänge verwendet. Bei den ersten 60 Patienten wurde ein ALMI-ähnlicher Zugang verwendet [25, 28]. Bei 18 Patienten erfolgte ein lateraler Zugang [3].

Während der Implantation der Minihip-Prothese folgt der Schaft der Krümmung des Schenkelhalses. Auf der Grundlage der individuell geplanten Schaftresektion kommt es hierdurch zu einer guten Rekonstruktion der Hüft-Geometrie [16]. Die Höhe der Schenkelhals-Osteotomie wird anhand der präoperativen Röntgenaufnahmen fest geplant

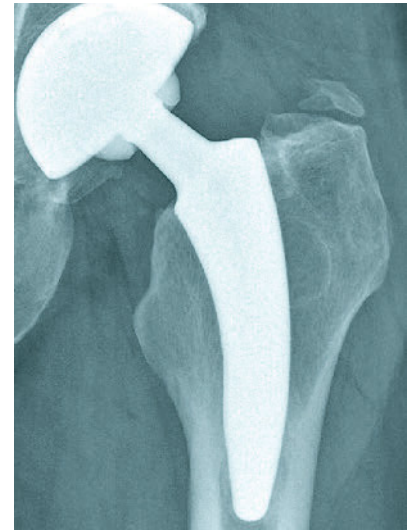
und festgelegt. Bei einer Valgushüfte kommt es hierbei tendenziell eher zu einer tieferen Resektion, was zu einer Erhöhung des CCD-Winkels und einem geringeren Offset führt (Abb. 2); bei einer Varushüfte kommt es tendenziell eher zu einer höheren Resektion mit Erhöhung des Offsets und Erniedrigung des CCD-Winkels (Abb. 1).

Als intraoperative Landmarke für die femorale Osteotomie dient die Fossa piriformis, welche bei allen Zugangswegen gut einsehbar ist. Die Osteotomie wird parallel zur Hals-Kopf-Grenze durchgeführt; dieses führt zu einer Schenkelhalsosteotomie 90° in Relation zur medialen und ventralen Schenkelhalsbegrenzung (Abb. 5). Nach Eröffnung des Schenkelhalskanals im oberen äußeren Quadranten mit einer Ahle (Abb. 6) erfolgt dann die Schenkelhals- und die Schaft-Präparation mit unterschiedlichen und in der Größe aufsteigenden Impaktoren.

Postoperativ wurde den Patienten eine schmerzadaptierte Vollbelastung erlaubt. Insoweit keine Kontraindikation vorlag, erfolgte eine HO-Prophylaxe mit Ibuprofen für 10 Tage.

Die postoperativen Nachuntersuchungen erfolgten jährlich durch zwei unabhängige Untersucher. Präoperativ und jährlich postoperativ wurden der Oxford-Hip-Score (OHS) [9], sowie der Hip Dysfunction Osteoarthritis and Outcome Score (HOOS) [21] dokumentiert. Beide Scores sind validierte und reliable Scores, um die Funktion nach Hüftendoprothese zu dokumentieren [9, 21].

Radiologische Untersuchungen wurden postoperativ, nach 6 Wochen und dann jährlich durchgeführt – dies in Form von Beckenübersichtsaufnahmen und axialen Aufnahmen der betroffenen Hüfte. Auffälligkeiten im Röntgenbild wurden anhand der Grünzonen lokalisiert und nach den Kriterien von Engh [11] eingeteilt. Veränderungen der Schaftposition wurden nach Morrey klassifiziert [27]. Die heterotopen Ossifikationen wurden dokumentiert nach der Brooker-Klassifikation [6]. Alle schaftbezogenen Komplikationen wie septische oder aseptische Lockerung, Infektion, Sinterung oder Dislokation wurden dokumentiert.



**Abbildung 9** Patient mit heterotropen Ossifikationen Brooker I

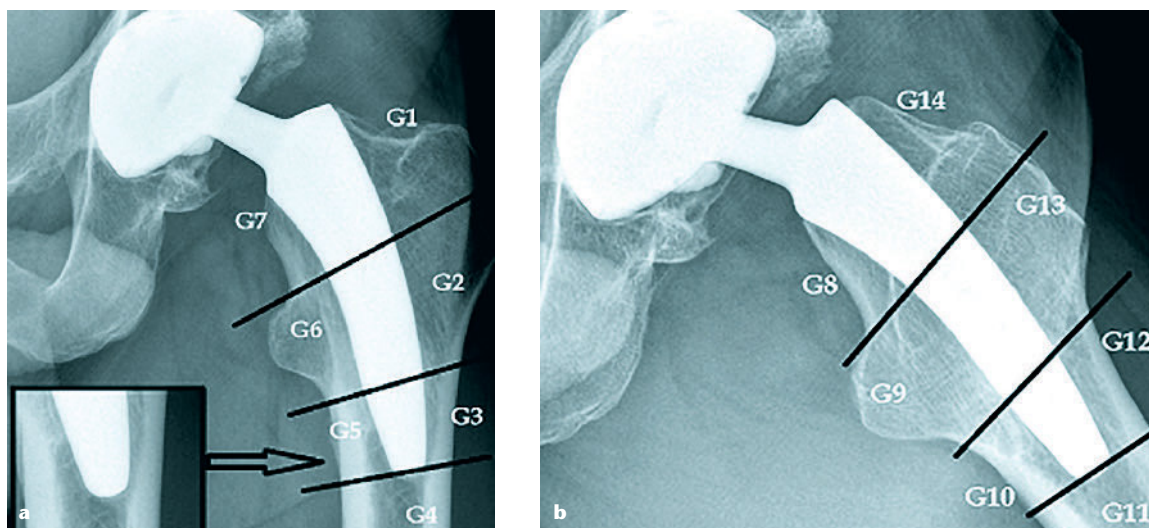
Die Datenanalyse wurde durchgeführt mittels des Excel-Statistik-Software-Pakets (Microsoft, Redmond, WA, USA) und der SPSS-Statistik Software 22.0 (SPSS Inc., Chicago, Illinois, USA).

Die vorliegende prospektive Untersuchung war genehmigt bei der Ethik-Kommission der Ärztekammer Nordrhein unter der Nr. 2011379. Alle Patienten gaben ihr schriftliches Einverständnis zur Teilnahme an dieser Studie.

## Ergebnisse

HOOS- und OHS-Score zeigen nach einem steilen Anstieg im ersten postoperativen Jahr einen konstanten Verlauf über die nächsten Jahre (Abb. 7).

Bezüglich des primären Outcomes wurde die Schaftrevision bei Lockerung oder Versagen als Endpunkt angesehen. In unserer Serie fanden sich zwei Fälle mit aseptischer Lockerung, die 4 und 12 Monate nach dem initialen Eingriff klinisch symptomatisch wurden. Es fand sich hier eine Nachsinterung von 12 bzw. 15 mm (Abb. 8). Bei diesen Patienten wurde eine einzeitige Revision auf einen konventionellen Schaft durchgeführt. Hierdurch ergab sich eine Überlebensrate bezüglich der aseptischen Lockerung 9–10 Jahre nach der Implantation von 98,66 % (147 von 149).



**Abbildung 10a–b** Periprothetische Knochensituation in den unterschiedlichen Grünzonen. Es zeigt sich bei der Vielzahl der Patienten an der Prothesenspitze eine schmale, weniger als 2 mm breite Osteolyse mit sklerotischer Begrenzung. Dieses war primär so intendiert, da hier kein knöchernes Einwachsen der Prothese gewünscht war.

Bezüglich des primären Outcomes wurde die Schaftrevision bei Lockerung oder Versagen als Endpunkt angesehen. In unserer Serie fanden sich zwei Fälle mit aseptischer Lockerung, die 4 und 12 Monate nach dem initialen Eingriff klinisch symptomatisch wurden. Es fand sich hier eine Nachsinterung von 12 bzw. 15 mm (Abb. 6). Bei diesen Patienten wurde eine einzeitige Revision auf einen konventionellen Schaft durchgeführt. Hierdurch ergab sich eine Überlebensrate bezüglich der aseptischen Lockerung 9–10 Jahre nach der Implantation von 98,66 % (147 von 149).

Ein anderer Patient hatte eine symptomatische Exostose mit chronischer Bursitis und Schenkelhalschmerzen. Neben der Entfernung der Exostose wurde auch gleichzeitig eine Schaftrevision auf einen Standard-Schaft durchgeführt. Ein weiterer Patient erlitt eine septische Lockerung mit einem *Propionibacterium* 20 Monate postoperativ. Hieraus ergibt sich eine Überlebensrate für Revisionen jeglicher Art des Schaftes von 97,32 % (145 von 149). Es fand sich keine einzige Luxation in dieser Serie.

Eine andere wichtige Ergebnisvariable stellt die Pfannenrevision dar. In der vorliegenden Serie hatten wir einen Patienten mit einer aseptischen Pfannenlockerung 4 Monate postoperativ. Ein weiterer Patient

hatte ein symptomatisches Iliopsoas-impingement im Bereich der ventralen Pfannenbegrenzung einhergehend mit einer Fühllockerung innerhalb der ersten drei Wochen. Hieraus ergab sich eine Überlebensrate der Pfannen von 98,66 % (147 von 149). Wir hatten keinerlei weitere Komplikationen zu verzeichnen. Es kam nicht zu einer Dislokation der Prothese, ebenso nicht zu periprothetischen Frakturen oder zu tiefen Venenthrombosen sowie Nervenläsionen.

### Radiologische Ergebnisse

Die Nachsinterung (Subsidence) wurde dokumentiert anhand der Morrey-Klassifikation [27]. Neben den zwei bereits oben dargestellten symptomatischen Nachsinterungen konnten wir eine weitere asymptomatische Nachsinterung ein Jahr nach der Operation dokumentieren. Diese betrug 6 mm. Der Patient war asymptomatisch und wünschte hier keine Revision des Schaftes.

An heterotrophen Ossifikationen fanden sich 3 Ossifikationen im Stadium Brooker II und 6 Ossifikationen im Stadium Brooker I (Abb. 9).

Periprothetische Knochenresorptionen oder Knochenreaktionen wurden anhand der unterschiedlichen Grünzonen ebenso dokumentiert (Abb. 10). Ein Patient zeigte eine Knochenatrophie mit einer Osteolyse

von mehr als 2 mm in Grünzone 1, 7, 8 und 14. Weitere Patienten mit Knochenresorptionen oder -reaktionen von mehr als 2 mm konnten nicht festgestellt werden. Kleinere Osteolysen von weniger als 2 mm umgeben von einer sklerotischen Linie wurden bei der größeren Zahl der Patienten an der Schaftspitze (polierte Schaftspitze) gefunden. Dieser Bereich war bewusst beim Prothesendesign nicht für einen knöchernen Einbau gedacht (Abb. 8).

### Diskussion

Die Minihip-Prothese wurde erstmals im Jahr 2008 implantiert [18]. Der Schaft wurde entwickelt, um bei partiell erhaltenem Schenkelhals einen guten fit and fill zu erhalten. Die Kompression der metadiaphysialen Spongiosa (primäres impaction grafting) mit Hilfe der speziell entwickelten Impaktoren erlaubt eine gute Primärstabilität. Eine kortikale Abstützung ist weniger am Calcar unter der lateralen Corticalis intendiert als vielmehr im Sinne PAP-Fixation (posterior-anterior-posteriores Fixation) in der axialen Ebene [5, 7, 16, 18].

Die klinischen und radiologischen Ergebnisse des beschichteten Schaftes zeigen eine gute Primärstabilität [8]. Die zusätzliche Oberflächenbehandlung stellt einen weiteren osteokonduktiven Faktor dar,



der für eine rasche Sekundärstabilität sorgt [8].

All diese Faktoren der schenkelhalsteilerhaltenden Minihip-Prothese stellen eine gute Grundlage für zu erwartende mittel- und langfristige klinische Ergebnisse dar. Bislang wurden in der Mehrzahl jedoch lediglich kurz- und mittelfristige Ergebnisse bei Kurzschaftprothesen publiziert [14, 16, 19, 32, 35].

Die Mehrzahl der Studien, beispielsweise im Review-Artikel von van Oldenrijk et al. [35] hatten eine Nachuntersuchungszeit von weniger als fünf Jahren. Von den 49 Studien über 19 Kurzschaftprothesen konnten mittelfristige Ergebnisse von der Mayo-Prothese (Zimmer Inc., Warsaw, USA), Metha-Prothese (B. Braun Aesculap, Tuttlingen, Germany) und der CFP-Schaft (Collum Femoris Preserving, Waldemar Link GmbH, Hamburg, Germany) dargestellt werden. Insgesamt ist der Datenpool bei Kurzschaftprothesen trotz zunehmenden klinischen Interesses aus wissenschaftlicher Sicht noch sehr gering ausgeprägt und es existieren kaum Langzeitstudien zu diesen Prothesentypen. In einer früheren Studie konnte die 5-Jahres-Überlebensrate der Minihip-Prothese mit 98,16 % dargestellt werden.

Dettmer et al. [10] berichteten über eine Überlebensrate von 97,26 % nach 18 Monaten. Teoh et al. [34] zeigten in einer Serie von 239 Patienten nach einer mittleren Nachuntersuchungszeit von 37 Monaten eine mittlere Überlebensrate von 99,3 %. Diese guten, kurzfristigen Ergebnisse waren durchaus ermutigend.

In der vorliegenden Untersuchung liegt erstmals eine langfristige Nachuntersuchung der schenkelhalsteilerhaltenden Minihip-Prothese vor mit einem Untersuchungszeitraum zwischen 9 und 10 Jahren (113 Monaten). Die schaftbezogenen Komplikationen fanden sich nur in 2 von 186 Implantaten mit einer Subsidence von 12 bzw. 14 mm, die eine Revision notwendig machten (Abb. 4). Beide Patienten klagten über einen klinisch relevanten Oberschenkelschmerz. Erwähnenswert ist, dass beide Revisionen innerhalb des ersten Jahres erfolgten. Ein weiterer Fall mit einer Subsidence von

6 mm war radiologisch auffällig, klinisch jedoch völlig asymptomatisch und eine Revision erfolgte hier nicht. Auch dieser Fall lag in den ersten 12 Monaten. Während der weiteren Nachuntersuchungsphase fanden sich auch radiologisch keinerlei Hinweise auf Lockerungen oder sonstige ossäre Reaktionen. Bis zum jetzigen 9 –10 Jahre Follow-up erfolgten keine weiteren Revisionsoperationen.

Es ergibt sich somit eine Überlebensrate für diesen Zeitraum für den Minihip-Schaft von 98,66 %. Diese Revisionsrate ist durchaus vergleichbar mit Daten zur Monoblock Metha-Prothese [32]. Die totale Revisionsrate bei dieser Prothese betrug nach einem 7-jährigen Follow-up 1 %, 0,5 % wurde revidiert wegen aseptischer Lockerung und 0,4 % wegen einer Femurfraktur im postoperativen Nachuntersuchungszeitraum. Anders verhält es sich für die modulare Version der Metha-Prothese. Hier war die Revisionsrate 9,4 % für die Prothese mit einem Titanhals und 4,6 % mit einem Chrom-Kobalthals [32]. Aufgrund der relativ hohen Revisionsrate wurde die Metha-Prothese in der Folgezeit überwiegend nur noch als Monoblock-Prothese verwendet. Dies ist durchaus auch ein Argument für unser Top-down Konzept, mit welchem wir ohne Modularität oder einer großen Vielzahl von Femurgeometrien eine gute Rekonstruktion der individuellen Gelenkgeometrie wiederherstellen können [18]. Ziehen wir die weiteren Revisionen (Exostosenoperationen mit Schaftwechsel und eine septische Lockerung) mit ein, so ergibt sich eine Überlebensrate nach 9 – 10 Jahren für die Minihip von 97,32 %. Dies ist durchaus ein hervorragender Wert im Vergleich zu anderen, auch konventionellen, zementfreien Schaftsystemen.

Wir konnten anhand unserer Daten klinisch auch ein hervorragendes Ergebnis mit einer hochsignifikanten Verbesserung im OHS- und HOOS-Score nachweisen, welches sich innerhalb der ersten 12 Monate etablierte und dann konstant blieb. Auch anhand der radiologischen Langzeitergebnisse ist nicht zu erwarten, dass sich ein klinisch relevantes Stressshielding ergibt. Die radiologischen

Auffälligkeiten im Bereich der Prothesenspitze der Minihip-Prothese liegen in dem hochpolierten Prothesenspitzenbereich. Es war intendiert, diesen nicht einwachsen zu lassen, um ein Stress-shielding bei distalem Einwachsen zu vermeiden. Dieses Konzept scheint sich aufgrund der vorliegenden Röntgendaten im langfristigen Verlauf zu bestätigen.

Bei anderen zementfreien Prothesensystemen wie beispielsweise dem CLS-Spotorno-Schaft (Zimmer, USA) finden sich distal knöcherne Hypertrophien oder Knochenappositionen im Bereich der distalen Grünzonen mit einhergehendem Knochenverlust im proximalen Prothesenbereich mit einer Inzidenz von bis zu 53 % innerhalb der ersten Zeit bis 4 Jahre [29]. Der Hipstar-Schaft (Stryker, Duisburg, Deutschland) und der Zweymüller-Schaft (SL PLUS-Orthopedics AG, Rotkreuz, Schweiz) zeigen vergleichbare Veränderungen bereits ein Jahr nach der Implantation in 60 bis 87 % der Fälle [4]. Diese Befunde legen eine relativ unphysiologische Belastung im distalen Schaftbereich mit proximalen Stress-shielding nahe. Konsequenterweise wird bei diesen Schäften mit einer proximalen Knochenresorption gerechnet [4]. Die radiologischen Veränderungen in unterschiedlichen Grünzonen wurden auch in DEXA-Studien dokumentiert [13, 22].

Unsere radiologischen Langzeitergebnisse mit einer physiologischeren Krafteinleitung und reduziertem Stress-shielding konnten für den Minihip-Schaft auch in einigen densitometrischen Untersuchungen 1 bis 2 Jahre nach der Implantation des Schaftes nachgewiesen werden [12, 33]. Die durchaus auch in diesen Studien nachgewiesene, initiale Knochenresorption innerhalb der ersten 3 Monate war dennoch noch geringer ausgebildet, als bei anderen konventionellen zementfreien System [13, 18, 22, 31]. Im weiteren Verlauf zeigte sich ein deutliches Knochenremodelling innerhalb der proximalen Grünzonen innerhalb der nächsten Jahre. Hier ergab sich ein deutlicher Knochenhalt im Vergleich zu Standard-Prothesen [12, 33]. Da der positive Einfluss auf den proximalen Knochen auch innerhalb der ersten 2 Jahre bei der Minihip-Prothese noch

vorhanden ist, kann durchaus von einer knochenfreundlichen Prothese gesprochen werden [33].

Vergleichbare Ergebnisse zeigten sich auch bei den densitometrischen Untersuchungen anderer schenkelhalsteilerhaltender Prothesen. Diese Systeme demonstrierten auch ein deutlich geringeres Knochenremodelling in den proximalen Grünzonen als Standard-Prothesen [23,38]. Aufgrund dieses positiven osteogenen Verhaltens ist es nicht verwunderlich, dass Banerjee et al. [2] eine deutlich geringere Frequenz an Oberschenkel-schmerzen bei Kurzschaffprothesen im Vergleich zu Standard zementfreien Prothesen dokumentierte.

Ein weiterer interessanter Fakt ist, dass wir in unserer Studie keine Alterslimitation einfügten. Wir haben somit Patienten zwischen 32 und 82 Jahren mit einem Durchschnittsalter von 59,3 Jahren operiert. Initial wurden die Kurzschaffprothesen eher für junge, aktive Patienten mit guter ossärer Substanz in den Markt eingeführt. Die Mehrzahl dieser Prothesen wurden deshalb bei jungen Patienten implantiert [20]. Dies entspricht durchaus auch dem Wunsch der Patienten, hier knochensparender zu arbeiten. Gleichzeitig mag ein Hintergrund hierfür sein, dass bei nicht ausreichenden Langzeitergebnissen eine Zurückhaltung der Operateure vorliegt, einen derartigen Schaff auch bei älteren Patienten zu implantieren.

Die von uns vorgelegten Daten scheinen dieses zu widerlegen. Bei adäquater Schaffpräparation (primäres Impaction-grafting) kann der Minihip-Schaff durchaus bei älteren Patienten zur Anwendung gelangen.

Die periprothetische Fraktur stellt eine weitere, klinisch relevante Komplikation nach Hüftendoprothese dar. In unserem Projektiv hatten wir keine einzige derartige Fraktur. Dieses mag daran liegen, dass mit der Kurzschaffprothese das Femur weit weniger ausgesteift wird und ein höheres E-Modul behält, sodass Krafteinleitungen infolge von Stürzen sehr wahrscheinlich zu einer Fraktur führen. Bei Standard-Schäften bedeutet ein zunehmendes Alter jedoch ein erhöhtes Risiko für eine periprothetische Fraktur [39].

In der vorliegenden Untersuchung zeigte die Subgruppenanalyse weder im kurz- noch langfristigen Ergebnis beim HOOS- oder beim OHS-Score einen wesentlichen Unterschied hinsichtlich des Patientenalters. Bezieht man sich nun auf die Überlebensrate, unterschiedliche intra- und postoperative Komplikationen und klinischen Outcome, so ist der konventionelle Schaff immer noch der Benchmark [30], die Minihip-Prothese scheint aber durchaus eine reliable Alternative für jüngere und ältere Menschen zu sein.

Zusammenfassend kann man festhalten, dass die schenkelhalsteilerhaltende Minihip-Prothese auch im 9-

bis 10-Jahresverlauf exzellente, klinische Ergebnisse aufweist, eine geringe Komplikationsrate hat sowie radiologisch eine stabile und reliable Schafffixation sicherstellt. Die Daten zeigen, dass die Minihip-Prothese durchaus vergleichbar ist zu konventionellen Standardschäften und anderen Kurzschaffkonzepten, soweit diese Langzeitergebnisse aufweisen. Sie stellt ein überzeugendes Konzept für eine große Patientengruppe dar.

#### Interessenkonflikte:

J. Jerosch: Entwickler des dargestellten Produkts, Vortragstätigkeit für Corin



Foto: Johanna-Etienne-Krankenhaus Neuss, Orthopädische Klinik

#### Korrespondenzadresse

**Dr. Andreas Breil-Wirth**  
Klinik für Orthopädie, Unfallchirurgie  
und Sportmedizin  
Johanna-Etienne-Krankenhaus  
Am Hasenberg 46  
41462 Neuss  
a.breil@ak-neuss.de