

Mirco Herbort¹, Michael J. Raschke¹, Johannes Glasbrenner¹

MPFL-Plastik – Indikationen, Technik und Ergebnisse

MPFL-Reconstruction – Indications, techniques and results

Zusammenfassung: Das mediale patellofemorale Ligament (MPFL) ist der wichtigste Stabilisator gegen eine laterale Translation der Patella in der frühen Flexion und reißt bei traumatischer Patellaluxation.

Die Indikation zur MPFL-Plastik wird im Rahmen der individuellen Therapieentscheidung nach Patellaluxation gestellt und ist besonders bei Kindern häufig nicht trivial. Zur Indikationsstellung gehört eine dezidierte Analyse sämtlicher potenzieller instabilitätsfördernden Pathologien des Kniegelenks. Teilweise sollte neben der MPFL-Plastik ein kombinierter Eingriff mit Trochleaplastik oder ein Versatz der Tuberositas tibiae erfolgen.

Es stehen verschiedene OP-Techniken zur Verfügung, wobei sich insbesondere die Sehnenplastik mit Verwendung des M. gracilis als Doppelbündel großer Beliebtheit erfreut. Alternative Methoden sind eine flache Sehnenplastik mit Verwendung der Quadriceps-Sehne und die dynamische MPFL-Rekonstruktion mit einer getunnelten Semitendinosus-Sehne. Nach korrekt ausgeführter MPFL-Plastik kann die Reluxationsrate nach Patellaluxation nachweislich gesenkt werden. Die Operation sollte jedoch sorgfältig indiziert und durchgeführt werden, da ansonsten schwerwiegende Komplikationen entstehen können.

Schlüsselwörter: Patellaluxation, MPFL-Plastik, Patellainstabilität

Zitierweise

Herbort M, Raschke MJ, Glasbrenner J: MPFL-Plastik – Indikationen, Technik und Ergebnisse. OUP 2017; 6: 306–313 DOI 10.3238/oup.2017.0306–0313

Summary: The medial patellofemoral ligament (MPFL) is the main restraint against lateral translation of the patella in early flexion and is hurt in traumatic patellar dislocation. Therefore, decision to MPFL-reconstruction is based on the individual assessment of risk factors after traumatic patellar dislocation. Especially in children indication for MPFL-reconstruction is not always easy and combined surgery addressing trochlea dysplasia and distal malalignment should be considered.

Many different techniques are described in literature, of which double bundle reconstruction using a M. gracilis graft is quite common amongst orthopaedic surgeons. A flat tendon reconstruction using quadriceps tendon graft mimics the anatomy and biomechanics of the native MPFL and a tunnel transfer of the semitendinosus tendon can be used to achieve a dynamic MPFL reconstruction.

If done correctly, MPFL reconstruction can help to reduce the risk of patellar redislocation. In order to avoid one of the potential intra- and postoperative complications, some important steps should be kept in mind.

Keywords: patella dislocation, MPFL reconstruction, patella instability

Citation

Herbort M, Raschke MJ, Glasbrenner J: MPFL-Plastik – Indikationen, Technik und Ergebnisse. OUP 2017; 6: 306–313 DOI 10.3238/oup.2017.0306–0313

Anatomie und Biomechanik

Das mediale Retinaculum patellae besteht aus 3 Schichten. Bereits Anfang des 20. Jahrhunderts differenzierte Tenney in der mittleren Schicht das mediale Patellofemorale Ligament (MPFL) als plane Bandstruktur mit horizontalem Faserverlauf zwischen der Membrana fibrosa der Kniegelenkapsel und der Fascia cruris [40, 45].

Femoral setzt das MPFL zwischen Epicondylus femoris medialis und Tuberculum adductorium an [1, 23, 31]. Dort findet sich eine Verflechtung mit dem medialen Kollateralband sowie der Sehne des M. adductor magnus [1]. Patellar setzt das MPFL an den oberen zwei Dritteln des medialen Patellarands an und ist hier mit den Sehnen des M. vastus medialis und intermedius verbunden [1]. Nervenfasern

im MPFL tragen zur Propriozeption bei [42].

Das MPFL fächert sich in der Breite von $10,6 \pm 2,9$ mm am femoralen Ansatz über $12 \pm 3,4$ mm in Bandmitte bis zu $28,2 \pm 5,6$ mm am patellaren Ansatz auf. Die Länge des Bands beträgt im Mittel $59,8 \pm 4,1$ mm [23] (Abb. 1).

Das MPFL ist der wichtigste Stabilisator gegen eine laterale Translation in den niedrigen Flexionsgraden [11, 35].

¹ Klinik für Unfall-, Hand- und Wiederherstellungschirurgie, Universitätsklinikum Münster

Der kraniale Anteil des MPFL ist in voller Extension gespannt, der kaudale Anteil dagegen bei etwa 30° Flexion [10, 33]. Ab 30° Knieflexion entspannt sich das MPFL und die Patella wird zunehmend durch die knöcherne Führung der Trochlea femoris stabilisiert [1, 32].

Gemäß aktuellen biomechanischen Testungen beträgt die Versagenslast des MPFL zwischen 190,7 und 208 N. Die Steifigkeit wird mit $29,4 \pm 9,8$ Nm beziffert [1, 13, 20] (Abb. 2).

MPFL-Ruptur und OP-Indikation

Bei gesundem Kniegelenk ohne höhergradige Dysplasie oder Achsabweichung wird eine traumatische Patellaluxation nur durch ein adäquates Trauma mit Ruptur des MPFL ausgelöst [35, 37]. Dies bedeutet im Umkehrschluss, dass jede Patellaluxation mit einer akuten Ruptur oder einer vorbestehenden Instabilität des MPFL einhergehen muss.

Im Falle einer Patellaluxation besteht jedoch häufig eine relevante Begleitpathologie, die eine grundsätzliche Instabilität der Patella bzw. Luxationsneigung begünstigt. Die stabilisierenden Faktoren des patellofemorales Gelenks können in 3 Gruppen eingeteilt werden:

1. statische Stabilisatoren
2. passive Stabilisatoren
3. aktive Stabilisatoren

Zu den **statischen Stabilisatoren** wird vor allem die knöcherne Geometrie der Trochlea Femoris und der Patellarückfläche gezählt. Eine Dysplasie der Trochlea femoris kann somit das Auftreten einer Patellaluxation begünstigen.

Zu den **passiven Stabilisatoren** werden die Patella stabilisierenden Bandstrukturen gezählt, wie z.B. das MPFL, das mediale Retinakulum, das mediale patellofibuläre Ligament (MPFL), etc.

Die **aktiven Stabilisatoren** werden vor allem durch die muskuläre Führung der Patella bestimmt. Hier haben Muskelkraft, Muskelzug und Zugrichtung der Muskulatur eine wichtige Bedeutung.

Häufig führt ein Valgustrauma des Kniegelenks, ähnlich dem typischen Verletzungsmechanismus der vorderen Kreuzbandruptur, zu einer lateralen Lu-

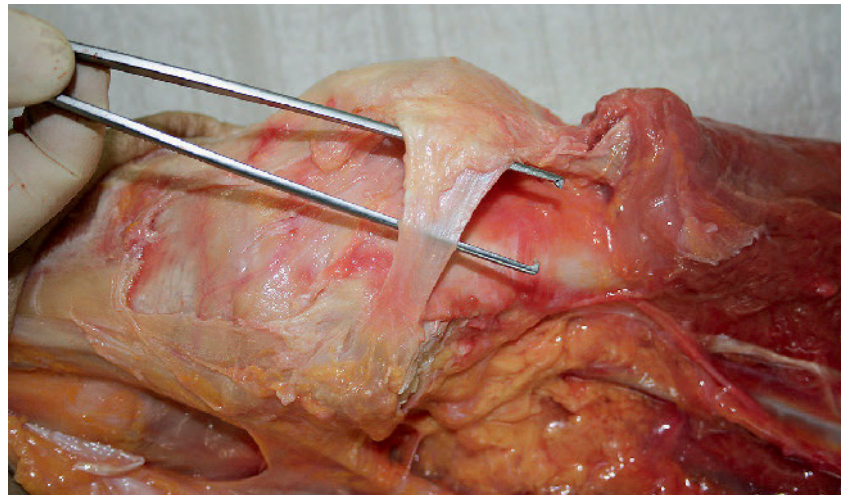


Abbildung 1 Anatomische Präparation des MPFL an einem humanen Kadaverknie

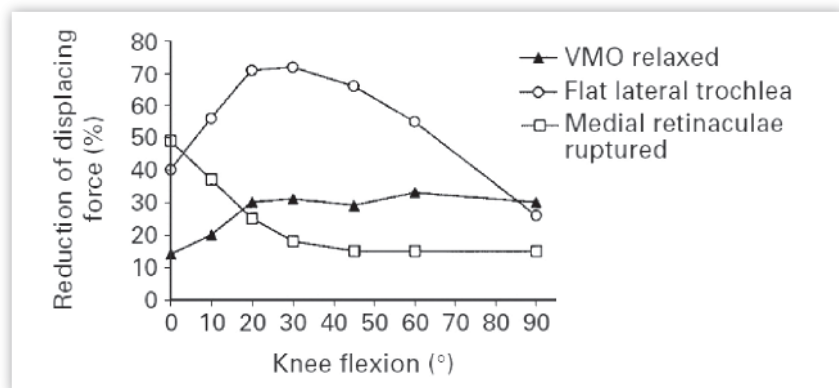


Abbildung 2 Prozentualer Verlust des Widerstandes gegen 10 mm laterale Luxation bei Fehlen des jeweiligen Stabilisators aus einer In-vitro-Studie von Senavongse et al. [32]; „medial retinaculæ“ schließen das MPFL ein.

xation der Patella. Eine traumatische Patellaluxation ohne instabilitätsfördernde Begleitpathologien kann vor allem durch einen direkten Schlag auf die mediale Patella erfolgen. Betroffen sind typischerweise junge Patienten mit hohem Aktivitätsniveau [2, 35]. In etwa der Hälfte der Fälle (44 %) finden sich gleichzeitig osteochondrale Frakturen, seltener zusätzlich Rupturen des medialen Kollateralbands oder des vorderen Kreuzbands [8, 35].

Die Indikation zur MPFL-Plastik sollte immer im Rahmen der individuellen Therapieentscheidung nach Patellaluxation gestellt werden.

Dabei muss zwischen Erst- und Rezidivluxation unterschieden werden. Bei traumatischer Patellaerstluxation ohne osteochondrale Flakefraktur galt die konservative Therapie lange Zeit als

Goldstandard. Studienergebnisse der vergangenen Jahre haben jedoch zu einer differenzierteren Herangehensweise unter Einbeziehung der individuellen Anamnese, Anatomie und Begleitpathologien geführt [3, 27, 28].

Der Patella Instability Severity Score von Balcarek et al. bietet einen objektiven Algorithmus zur Therapieentscheidung bei erlittener Patellaerstluxation [3]: Gemäß einer Risikoanalyse fließen Alter, positive kontralaterale Anamnese, sowie die von Dejour [7] definierten 4 radiologisch erfassbaren Instabilitätskriterien ein:

1. Patellare Verkippung in der axialen Schicht (Patella Tilt $\leq 20^\circ$ oder $\geq 20^\circ$)
2. Patella alta
3. erhöhter TT-TG-Abstand oder TT-PCL-Abstand
4. Ausprägung der Trochleadysplasie.

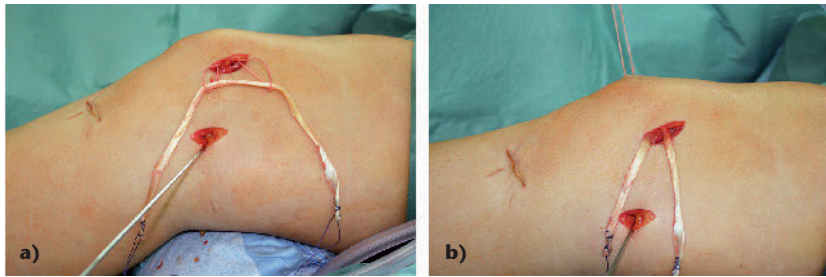


Abbildung 3a–b Doppelbündel-MPFL Rekonstruktion mit Gracilissehne. **a)** Die Sehne wird patellar mit einer 1er Ethibondkordel in blinden Tunneln fixiert; **b)** die beiden freien Schenkel werden dann im femoralen Insertionsbereich mittels Interferenzschraube fixiert.

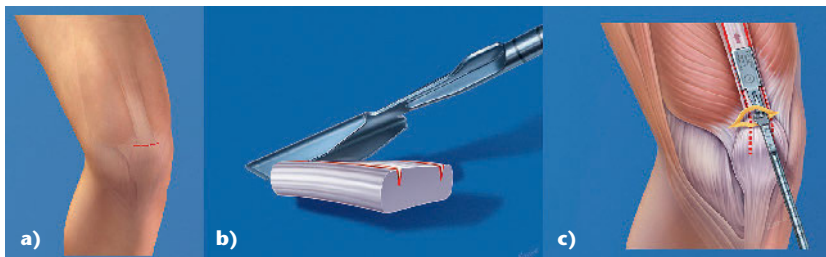


Abbildung 4a–c **a)** Horizontaler Hautschnitt als Zugang, **b)** minimalinvasives Schneide-Instrumentarium mit Breite 10 mm und Schneidetiefe 4 mm, **c)** perkutanes Einbringen des Tiefenmessers

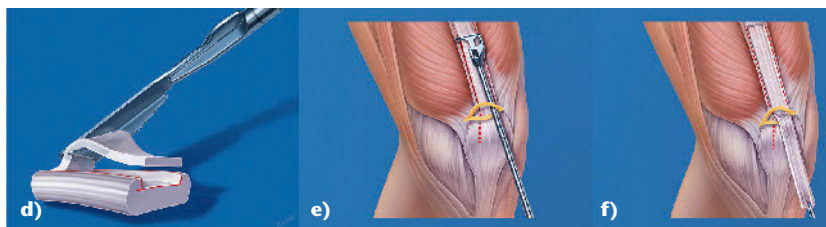

Abbildung 4d–f **d)** Minimalinvasives Instrumentarium zur Separation der Sehne mit einer Schneidetiefe von 3 mm, **e)** Instrument zur perkutanen Ablösung des proximalen Sehnenabschnitts mit einem Abstand von etwa 11 cm zum proximalen Patellapol, **f)** umgeschlagener Sehnenstreifen (10 x 3 mm)

Sobald ein Punktwert von ≥ 4 nach Anwendung des PIS-Scores erreicht wird, liegt voraussichtlich ein erhöhtes Relaxationsrisiko vor und eine operative Intervention sollte in Erwägung gezogen werden.

Mit Hilfe des PIS-Score werden die 3 stabilisierenden Faktoren (statisch, aktiv und passiv) analysiert und somit die resultierende „Gesamtstabilität“ der Patella beurteilt.

Falls eine osteochondrale Verletzung ohnehin zu einer kurzfristigen OP-Indikation führt, sich jedoch nach individueller Risikoanalyse keine Indikation zur MPFL-Plastik ergeben hat, kann eine Naht des MPFL oder eine mediale Raf-

fung (arthroskopisch oder offen) erfolgen. Die Rupturlokalisierung des MPFL sollte jedoch vor Durchführung einer Naht anhand des MRT genauestens analysiert werden. Petri et al. fanden Läsionen an der patellaren Insertion bei signifikant jüngeren Patienten (im Mittel 19,5 Jahre alt), im Vergleich zur Läsionen an der femoralen Insertion (im Mittel 25,4 Jahre alt) [26].

Besteht klinisch (immer präoperative Narkoseuntersuchung!) eine patellare Instabilität bei über 30° oder bei noch deutlich höherer Flexion, ist dies ein Hinweis auf relevante Begleitpathologien. Somit sollten bereits nach Erstluxation schon Kombinationseingriffe

mit Korrektur eines patellaren Malalignments oder Ausgleich einer Trochleadysplasie in Erwägung gezogen werden [12, 25, 44].

Treten nach konservativer Therapie, Naht des MPFL oder medialer Raffung erneute Rezidivluxationen oder anhaltende Instabilität auf, ist in jedem Fall eine operative Intervention zur Stabilisierung der Patella indiziert.

Multiple Luxations- oder Subluxationsereignisse stellen ein großes Risiko für die Entwicklung von patellofemorale Knorpelschäden dar. Daher sollten rezidivierende Luxationen mittels einer stabilisierenden Operation behandelt werden.

Traumatische Patellarluxationen betreffen überwiegend junge, aktive Patienten, die sich teilweise noch im Wachstumsalter befinden [35]. Offene Wachstumsfugen galten lange Zeit als Kontraindikation für eine MPFL-Rekonstruktion. Es wurden mittlerweile jedoch unterschiedliche Methoden beschrieben, mit deren Hilfe eine MPFL-Rekonstruktion unter Schonung der Wachstumsfugen durchgeführt werden kann (siehe MPFL-Rekonstruktion bei Kindern mit offenen Wachstumsfugen).

OP-Techniken

Ziel der MPFL-Plastik ist es, die Patella in der frühen Flexion zwischen 0 und 30° Grad auf ihrem Pfad in die knöchernen Führung der Trochlea zu stabilisieren, ohne diesen wesentlich zu verändern. Hierfür ist eine möglichst anatomische und isometrische Rekonstruktion des MPFL notwendig.

Die MPFL-Plastik dient somit zur Rekonstruktion der passiven Stabilisatoren der Patella. Auf die statischen und aktiven Stabilisatoren nimmt sie keinen Einfluss.

Die Literatur bietet eine Vielzahl unterschiedlicher Techniken zur MPFL-Plastik. Diese unterscheiden sich im Wesentlichen durch die Transplantatwahl, die femorale und patellare Fixierung sowie Vorspannung der Bandplastik und Position, in der diese durchgeführt wird.

Zur Rekonstruktion des MPFL kann die Semitendinosus-, Gracilis- oder Quadriceps-Sehne als Transplantat verwendet werden. Auch Techniken mit Verwendung der Sehne des M. adductor magnus oder Allografts sind beschrieben [46].

Dynamische Rekonstruktionen mit Transposition der Semitendinosus-Sehne sind von den statischen Techniken als anatomische Doppel- oder Einzelbündelrekonstruktion zu unterscheiden [16, 25, 30].

Doppelbündelrekonstruktion des MPFL mittels Gracilis-Sehne

Häufig wird die Doppelbündelrekonstruktion unter Verwendung des M. Gracilis oder seltener des M. Semitendinosus angewendet [30, 34]:

Die Sehnenentnahme erfolgt minimalinvasiv, entsprechend der Sehnenentnahme einer Kreuzbandersatzoperation. Anschließend wird die patellare MPFL-Insertion offen präpariert und das Transplantat am proximalen und distalen Ende der patellaren Insertion fixiert (proximales Drittel der medialen Patellafacette) (Abb. 3).

Die patellare Fixierung mittels Interferenzschrauben, Titan-Fadenankern oder im transversalen Bohrkanal, scheint transossären Nähten oder einer Knochenbrücke biomechanisch überlegen zu sein [18].

Anschließend wird das mediale Retinakulum in der mittleren Schicht bis zur femoralen Insertion getunnelt. Die femorale Insertion des MPFL sollte dringend Bildwandler-gestützt aufgesucht werden: Schöttle et al. ermittelten in der streng seitlichen Röntgenprojektion bei kongruenten Femurkondylen einen Punkt, 1 mm anterior der Verlängerung des posterioren Kortex zwischen einer Orthogonalen auf Höhe des posterioren Ansatzes der medialen Femurkondyle und dem posterioren Punkt der Blumensaat-Linie als Ursprung des MPFLs [31].

Die beiden freien Enden des Sehnentransplantats werden armiert und in den Bohrkanal eingezogen. Bei 30° Kniegelenkflexion wird die Vorspannung des Sehnentransplantats eingestellt und zuvor die Isometrie im gesamten Bewegungsumfang kontrolliert: Bei endgradig freier Flexion sollte zwischen 0 und 30° keine übermäßige Lateralisation aus der Neutralstellung möglich sein (im eigenen Vorgehen erlauben wir eine ca. 8–10 mm laterale Translation).

Mehrere biomechanische Studien konnten negative Einflüsse auf die patellofemorale Gelenkdrücke durch ei-

ne extraanatomische Platzierung des femoralen Fixationspunkts und eine übermäßige Spannung des Transplantats über 2 N feststellen [38, 39]. Deshalb sollte eine Vorspannung des Transplantats über 2 N unbedingt vermieden werden.

MPFL-Plastik mittels Quadriceps-Sehnenstreifen

Eine weitere Rekonstruktionstechnik des MPFL bedient sich eines gestielten Quadriceps-Sehnenstreifens. Die Vorteile dieser Technik im Vergleich zu der Doppelbündel-Hamstring-Technik sind der Verzicht auf eine Fixation des Transplantats an der Patella mittels Bohrungen und Fixationsmaterialien (Schrauben, Anker, Fadenmaterial) und die physiologischeren Transplantateigenschaften. Herbort et al. konnten in einer biomechanischen Kadaverstudie identische Struktureigenschaften der Quadrizep-Sehnenrekonstruktionstechnik im Vergleich zum intakten MPFL zum Zeitpunkt der Rekonstruktion ermitteln. Im Gegensatz dazu zeigten andere Untersuchungen eine 3-fach erhöhte Steifigkeit bei Verwendung der Gracilis-Sehnen-Techniken [13, 18].

Die Entnahme der Quadrizep-Sehne wurde lange Zeit aufgrund entstellender, longitudinaler Hautnarben vermieden. Mit einem minimalinvasiven Entnahmemeinstrumentarium (Fa. Karl Storz) kann die Quadrizep-Sehne über einen transversalen Zugang auf Höhe des proximalen Rands geborgen werden (Abb. 4a). Ausgehend vom medialen patellaren Ansatz wird ein etwa 11 cm langer Sehnenstreifen mit 10 mm Breite und 3 mm Tiefe ausgeschnitten. Damit wird lediglich ein oberflächliches Blatt der Quadrizepsehne ohne Eröffnung des oberen Rezesus entnommen (Abb. 4b–f). Die patellare Insertion wird erhalten und das Transplantat periostal nach distal bis zur anatomischen Insertionshöhe vom Knochen abpräpariert, nach medial umgeschlagen und im Bereich der patellaren MPFL-Insertion mit Nähten fixiert [11, 17] (Abb. 4f, 5).

Nachbehandlung nach statischer MPFL-Rekonstruktion

Unter 2-wöchiger Teilbelastung (20 kg) an Unterarmgehstützen wird der passi-

ve Bewegungsumfang des Kniegelenks schmerzadaptiert vom Patienten gesteigert. Nach 2 Wochen kann mit einem Belastungsaufbau begonnen werden. Zur Unterstützung des patellaren Alignments während der ersten 6 Wochen wird von den Autoren eine Patella Pro Orthese (Fa. Otto Bock) verwendet. Andere Operateure empfehlen eine längerfristige Teilbelastung und eine stufenweise Steigerung der aktiven Flexion von 30°/60°/90°. Aufgrund der vermehrten Führung der Patella in der Trochlea bei erhöhter Flexion gibt es jedoch nach Meinung der Autoren keinen Grund zur Einschränkung der aktiven Flexion nach der zweiten postoperativen Woche. Anschließend wird die muskuläre Rehabilitation intensiviert, sodass bei Beschwerdefreiheit nach frühestens 4 Monaten wieder volle Aktivität zugelassen werden kann.

Dynamische MPFL-Rekonstruktion mit getunnelter Semitendinosus-Sehne

Bei der dynamischen MPFL-Rekonstruktion wird eine getunneltete Semitendinosus-Sehne mit ihrem distalen Ansatz an der medialen Patellafacette fixiert, während die muskuläre Funktion des M. Semitendinosus erhalten bleibt und mit diesem Muskeltonus die Patella stabilisiert werden soll [24].

Es wird bei dieser Technik somit zuerst die Semitendinosus-Sehne am Pes anserinus aufgesucht und in diesem Bereich abgelöst und mobilisiert, sodass sie bis zur medialen Patellafacette hochgezogen werden kann. Hierzu müssen vor allem die Abgänge zum M. Gastrocnemius sorgfältig reseziert werden. Das Ende der Semitendinosus-Sehne wird mit einem nicht resorbierbarem No2 Ethibondfaden armiert.

Ein ca. 4–6 cm langer mediopatellarer Haut-Längsschnitt zwischen dem medialen Patellarand und dem Epikondylus medialis wird für die weitere Präparation mit Zugang zur medialen Patella als auch zum medialen Kollateralband durchgeführt.

Das mediale Kollateralband wird frei präpariert und anschließend am proximalen Ende über etwa einen Zentimeter in Längsrichtung inzidiert. Das freie Ende der Semitendinosus-Sehne wird unter dem MCL hindurch durch

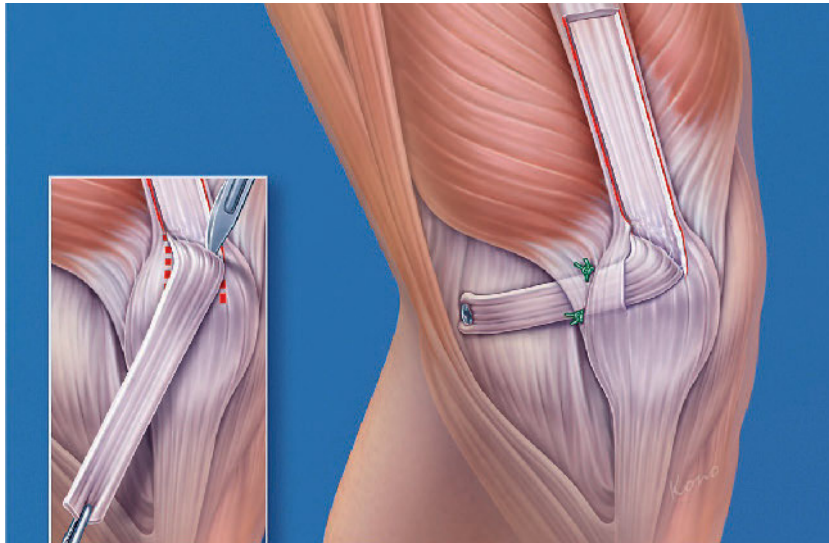


Abbildung 5 Periostale Präparation des Sehnenstreifens mit Umlagerung auf Höhe der anatomischen Insertion des MPFLs an der medialen Patellafacette und Interferenzschraubenfixation im anatomischen femoralen Insertionspunkt.

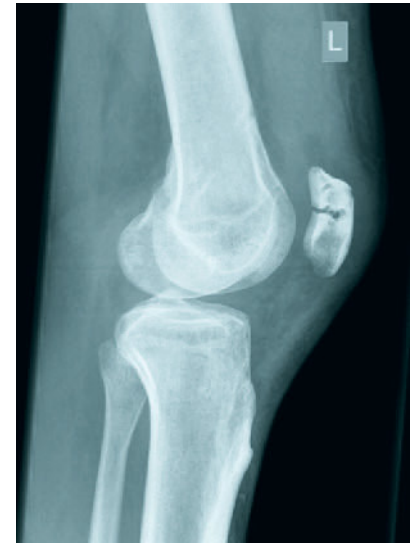

Abbildung 6 Seitliches Röntgenbild einer Patellaquerfraktur im Verlauf des Bohrkanals bei Z.n. MPFL-Rekonstruktion mittels Gracilis-Doppelbündeltechnik

die 1 cm Inzision ausgeleitet. Nach Präparation des anatomischen Ansatzes des MPFLs im oberen Drittel des medialen Patellarands wird dort eine 3,2 mm Bohrung in transversaler Richtung bis zum lateralen Patellarand durchgeführt. Mit dem nicht resorbierbaren Armierungsfaden wird die Semitendinosus-Sehne in die 3,2 mm Bohrung eingeführt und das Transplantat in 30°-Flexionsstellung angespannt, sodass die Patella sich im Gleitlager zentriert. Die Fixation der Sehne erfolgt durch subperiostales Vernähen des Armierungsfadens am lateralen Patellarand und zusätzliche resorbierbare Einzelknopfnähte am medialen Patellarand.

Nachbehandlung nach dynamischer MPFL-Rekonstruktion

Die Autoren empfehlen für die Nachbehandlung eine 6-wöchige Teilbelastung mit 10 kg durchzuführen. Eine aktive Flexion sollte für 6 Wochen zum Schutz der transponierten Sehne unterlassen werden. Eine passive Bewegung ohne Einschränkung sollte direkt durchgeführt werden [24].

Die unterschiedlichen Techniken zur Rekonstruktion des MPFL zeichnen sich durch individuelle Vor- und

Nachteile aus (Tab. 1). Nach Abschätzung dieser Vor- und Nachteile und in Abstimmung mit der besonderen Situation (Patientenalter, Revisions-situation etc.) sollte die Entscheidung zur Durchführung einer Technik getroffen werden. Vergleichende Studien, welche einen signifikanten Unterschied festgestellt und somit einen evidenzbasierten Vorteil einer Technik beschrieben hätten, gibt es derzeit nicht (Tab. 1).

MPFL-Rekonstruktion bei Kindern mit offenen Wachstumsfugen

Patellare Instabilitäten werden des Öfteren bereits bei Kindern diagnostiziert. Aufgrund der noch offenen Wachstumsfugen und der Nähe der femoralen Insertion zur femoralen Wachstumsfuge stellt die MPFL-Rekonstruktion bei diesem Patientengut eine besondere Herausforderung dar. Mit Hilfe der dynamischen MPFL-Plastik kann die Wachstumsfuge vollständig geschont werden, da eine Fixation im femoralen Insertionsbereich des MPFL nicht notwendig ist [4, 24].

Eine statische MPFL-Plastik ist jedoch auch unter Schonung der femoralen Wachstumsfuge möglich. Die femorale MPFL-Insertion liegt distal der

Wachstumsfuge, somit sollte bei einem fugenschonenden Vorgehen eine Tunnelanlage in aufsteigender Richtung vermieden werden [21]. Nguyen et al. haben in einer Kadaverstudie den optimalen Bohrwinkel mit der geringsten Beeinflussung der Wachstumsfuge und des femoralen Knorpels bestimmt. Dabei konnten die Autoren eine um 15–20° nach distal als auch nach ventral geneigte Bohrrichtung als optimale Richtung ermitteln [22]. Alternativ zu einer Interferenzschrauben-Fixation kann zur Schonung der Wachstumsfugen auch eine Ankerfixation durchgeführt werden, wobei der Anker distal der Wachstumsfuge platziert wird.

Ergebnisse, Komplikationen, Revisionen

Die Patellainstabilität ist häufig multifaktoriell bedingt. Häufig besteht eine Mischpathologie der statischen, passiven und aktiven Stabilisatoren in unterschiedlichen Ausprägungen.

Aufgrund der Inhomogenität der Patienten ist eine vergleichende Beurteilung der unterschiedlichen Therapiemöglichkeiten (konservativ, operativ mit MPFL-Plastik, mittels MPFL-Naht, mittels knöcherner Korrekturen (Osteotomien, Trochleoplastik etc.) nur schwer möglich.

Technik	Vorteile	Nachteile
Gracilis-Doppelbündel-Rekonstruktion [30]	Anatomische Rekonstruktion Reproduzierbar Schnelle post-OP Mobilisation	Bildverstärker notwendig Implantat-Kosten (3 Schrauben, Fadenanker) Bohrung in der Patella notwendig (Frakturgefahr) Struktureigenschaften nicht physiologisch
Quadricepssehnen-Rekonstruktion [7, 11]	Anatomische Rekonstruktion Reproduzierbar Kein patellarer Bohrkanaal oder Fixation notwendig Geringe Kosten (1 Schraube) Struktureigenschaften der Plastik vergleichbar mit originären MPFL [8] Weniger Inzisionen Schnelle post-OP Mobilisation Gute Technik zur Revision	Bildverstärker notwendig Lernkurve Transplantat muss mit ausreichender Länge entnommen werden Spezialinstrumente für minimalinvasive Technik notwendig
Dynamische-Rekonstruktion [17]	Reproduzierbar Geringe Kosten (1 Schraube) Geringe Gefahr der Transplantatüberspannung Weniger Inzisionen	Nicht anatomisch Bohrung an der Patella notwendig Schmerzen frühe post-OP Phase Geringe Evidenz, Ergebnis (Kujala) eher im unteren Bereich im Vergleich mit der Literatur

Tabelle 1 Vergleichende Aufstellung der Vor- und Nachteile gängiger MPFL-Rekonstruktionstechniken

Allgemeines Outcome nach MPFL-Rekonstruktion

Das Outcome nach MPFL-Rekonstruktion wird anhand der Patientenzufriedenheit, klinischer Scores sowie der Häufigkeit von Relaxationen und anderer Komplikationen gemessen.

In einem systematischen Review haben Tompkins et al. diese postoperativen Parameter anhand von 24 Studien mit 824 behandelten Patienten analysiert. Die ermittelte Relaxationsquote in den Studien nach isolierter MPFL-Rekonstruktion betrug in dem analysierten Kollektiv lediglich 1 % [41].

MPFL vs. Mediale Raffung

Eine in der Vergangenheit häufig durchgeführte operative Intervention ist die mediale Raffung des Retinakulums, welche in direkter Konkurrenz zu einer MPFL-Rekonstruktion steht. Song et al. haben hierzu ein systematisches Review durchgeführt, um die klinischen Ergebnisse dieser konkurrierenden Verfahren zu vergleichen [36]. Lediglich 13 Studien konnten für dieses Review verwendet werden. Sowohl die mediale Raffung als auch die MPFL-Rekonstruktion ohne weitere prädisponierende Faktoren zur Patellainstabilität resultierten in vergleichbar zufriedenstellende Ergebnisse mit Relaxationsquoten zwischen 0 und

9,7 % (Raffung) und 10,7 % (MPFL-Rekonstruktion). Jedoch wurden in diesen Studien unterschiedliche OP-Techniken verwandt [36].

MPFL-Rekonstruktion nach Patellaerstluxation

Erickson et al. sind mit einem systematischen Review der bestehenden Meta-Analysen der Fragen nachgegangen, ob eine operative Intervention nach Patella-Erstluxation zu besseren Ergebnissen führt. Nach Zusammenschluss und Auswertung von 4 Meta-Analysen kamen die Autoren zu dem Schluss, dass die operative Versorgung zu geringeren Relaxationsraten führt (24 % versus 34,6 %). Die Score-Ergebnisse konnten durch die operative Intervention jedoch nicht verbessert werden [9]. Eine große Schwäche der Studie sind jedoch die mannigfaltigen verschiedenen Operationsmethoden, welche die deutlich schlechteren Ergebnisse im Vergleich zur MPFL-Rekonstruktion erklären.

Mackay et al. kamen in ihrem systematischen Review zu dem Ergebnis, dass speziell die MPFL-Rekonstruktion eine erfolgreiche Operationsmethode zur Behandlung der Patellainstabilität darstellt [19]. Sie konnten eine sehr geringe Relaxationsrate von 2,44 % und eine signifikante Steigerung des Kujala-Scores von präoperativ 51,6 Punkten auf 87,77 Punkte ermitteln.

MPFL-Rekonstruktion bei chronischer Patellainstabilität

Obwohl einige Studien sehr gute Score-Ergebnisse und geringe Luxationsraten zeigen, gibt es wiederum andere Studien mit deutlich schlechteren Ergebnissen. Grund dieser teilweise deutlich differierten Ergebnisse könnte die zusätzliche Begleitpathologie sein, welche sich durch Einschränkung der statischen und aktiven Stabilisatoren auszeichnen kann.

Eine Korrektur des Alignments durch eine MPFL-Rekonstruktion ist nämlich nicht möglich. Studien konnten hingegen zeigen, dass eine MPFL-Rekonstruktion lediglich Einfluss auf den patellaren Tilt, die patellofemorale Kongruenz und auf eine Stabilisation der Patella gegen eine laterale Translation hat [6]. Zur Korrektur des Alignments sind somit andere operative Eingriffe notwendig.

Kita et al. haben im Rahmen einer Fall-Kontroll-Studie von 42 Patienten einen relevanten Einfluss der hochgradigen Trochleadysplasie auf Relaxationsraten nach MPFL-Plastik festgestellt [14]. Auch ein erhöhter TTTG-Abstand bei bestehender Trochleadysplasie vom Typ D nach Dejour konnte als Risikofaktor für eine Relaxation nach isolierter MPFL-Plastik erkannt werden. Somit scheint eine genaue Analyse der Instabilität und eine differenzierte Indikationsstellung für eine isolierte MPFL-

Plastik oder eine Kombinationsbehandlung mit zusätzlichem Tuberositas-Versatz oder Trochleaplastik für den Erfolg der Therapie entscheidend zu sein [14].

Damasena et al. untersuchten in ihrer Studie den synergistischen Einfluss der MPFL-Plastik als Kombinationstherapie mit einer Alignmentkorrektur. Die Durchführung von distalen Alignmentkorrekturen mittels einer Osteotomie der Tuberositas tibiae oder Trochleaplastik führten ohne gleichzeitige MPFL-Plastik zu schlechteren Ergebnissen als mit zusätzlicher MPFL-Plastik [6].

Somit wird die MPFL-Plastik mittlerweile als Kombinationstherapie von Osteotomien oder Trochleaplastiken empfohlen. Im Falle einer chronischen Patellainstabilität mit mehrfachen Luxationsereignissen muss schließlich von einer relevanten Schwächung oder Elongation des medialen Retinakulums bzw. des MPFL ausgegangen werden.

Statische versus dynamische MPFL-Rekonstruktion

Becher et al. [4] führten eine retrospektive Kohorten-Studie anhand von 30 Patienten durch, von denen 15 Patienten mittels einer statischen Doppelbündeltechnik versorgt worden sind und 15 Patienten mittels der dynamischen MPFL-Rekonstruktion mit getunnelter Semitendinosus-Sehne. Die Autoren konnten keine signifikanten Unterschiede zwischen den beiden Behandlungsgruppen in Bezug auf Score-Ergebnisse und radiologischen Befund feststellen. In der dynamischen Rekonstruktionsgruppe zeigte sich im Verlauf ein Rezidiv-Luxationsereignis, während sich in der statischen Gruppe keine Relaxationen ereigneten.

MPFL bei Sportlern – Back to Sport

Die Anwendung der MPFL-Rekonstruktion bei Leistungssportlern und deren Erfolgsaussichten wurden ebenfalls analysiert.

Krych et al. untersuchten in ihrer Verlaufsstudie 39 Leistungssportler über einen Zeitraum von 4 Jahren, welche mit einer MPFL-Rekonstruktion versorgt worden sind [15]. 16 Patienten wurden neben der MPFL-Plastik zusätzlich mit einer Osteotomie der Tuberositas tibiae behandelt. Die Autoren konnten zeigen, dass eine MPFL-Plastik auch für Leistungssportler eine effektive Behandlungsmethode mit guten klinischen Score-Ergebnissen und einer geringen Relaxationsrate von 3 % darstellt. Eine zusätzliche Osteotomie der Tuberositas Tibiae führte zu einer späteren Rückkehr zum Sport während ein Großteil der Sportler nach isolierter MPFL-Rekonstruktion bereits nach etwa 8 Monaten in den Wettkampfsport zurückkehren konnte [15].

Komplikationen, Revisionen

Gemäß aktueller Studien treten in bis zu 26 % der MPFL-Plastiken intra- oder postoperative Komplikationen auf, was die Komplexität einer MPFL-Plastik widerspiegelt [21]. Am häufigsten werden anhaltende Instabilität, Beugedefizit oder Schmerzen und Arthroseentwicklung durch Overconstraint sowie lokale Infekte berichtet. Sehr schwer wiegt das Auftreten einer Patellafraktur bei Anlage der patellaren Bohrkanäle (Abb. 6).

Diese schwerwiegende Komplikation ist nur bei den MPFL-Rekonstruktionstechniken mit patellarer Fixation eines Transplantats mittels Interferenzschrauben, Ankern oder Tunneln fixationen zu beobachten.

Der häufigste Grund für die Durchführung einer Revisionsoperation ist eine Fehlplatzierung der femoralen Fixation der Plastik.

Chatterton et al. untersuchten 23 Revisions-MPFL-Operationen bezüglich ihres klinischen Outcomes [5]. In 67 % der durchgeführten MPFL-Revisionsplastiken in dem untersuchten Kollektiv bestand eine femoral fehlplatzierte Insertion (zu weit anterior und zu weit proximal) [5].

Smith et al. konnten in einer Meta-Analyse der Literatur und in einer Cochrane-Datenbank-Analyse ein erhöhtes Risiko für eine patellofemorale Arthrose nach MPFL-Plastik feststellen.

Fazit für die Praxis

Die MPFL-Rekonstruktion ist eine wirkungsvolle Therapiemöglichkeit einer chronischen Patellainstabilität. Die Indikationsstellung sollte jedoch streng gestellt werden und vor allem eine Therapie von weiteren Instabilitätspathologien geprüft werden. Bei guter Indikationsstellung und präziser Operationstechnik können gute Ergebnisse mit geringen Relaxationsraten erreicht werden. Insbesondere eine präzise Platzierung der femoralen Fixation der Bandplastik hat großen Einfluss auf die klinischen Ergebnisse und das Auftreten von Komplikationen. OUP

Interessenkonflikt: Keine angegeben

Korrespondenzadresse

Prof. Dr. med. Mirco Herbort
Klinik für Unfall-, Hand- und
Wiederherstellungschirurgie
Universitätsklinikum Münster
Albert-Schweitzer-Campus 1
Gebäude W, 48149 Münster
mirco.herbort@ukmuenster.de

Literatur

- Amis AA, Firer P, Mountney J et al.: Anatomy and biomechanics of the medial patellofemoral ligament. *The Knee* 2003; 10: 215–20
- Atkin DM, Fithian DC, Marangi KS et al.: Characteristics of patients with primary acute lateral patellar dislocation and their recovery within the first 6 months of injury. *The American Journal of Sports Medicine* 2000; 28: 472–9
- Balcarek P, Oberthür S, Hopfensitz S et al.: Which patellae are likely to redislocate? *Knee Surgery* 2014; 22: 2308–14
- Becher C, Kley K, Lobenhoffer P et al.: Dynamic versus static reconstruction of the medial patellofemoral ligament for recurrent lateral patellar dislocation. *Knee Surgery* 2014; 22: 2452–57
- Chatterton A, Nielsen TG, Sørensen OG, Lind M: Clinical outcomes after revision surgery for medial patellofemoral ligament reconstruction. *Knee Surgery* 2017; 10: 215–7
- Damasena I, Blythe M, Wysocki D et al.: Medial Patellofemoral Ligament Reconstruction Combined With Distal Realignment for Recurrent Dislocations of the Patella. *Am J Sports Med* 2017; 45: 369–76

7. Dejour H, Walch G, Nove-Josserand L, Guier C: Factors of patellar instability: an anatomic radiographic study. *Knee Surg Sports Traumatol Arthr* 1994; 2: 19–26
8. Elias DA, White LM, Fithian DC: 2002; Acute lateral patellar dislocation at MR imaging: injury patterns of medial patellar soft-tissue restraints and osteochondral injuries of the inferomedial patella. *Radiology* 2002; 225: 736–43
9. Erickson BJ, Mascarenhas R, Sayegh ET et al.: Does Operative Treatment of First-Time Patellar Dislocations Lead to Increased Patellofemoral Stability? A Systematic Review of Overlapping Meta-analyses. *Arthroscopy* 2015; 31: 1207–15
10. Farahmand F, Tahmasbi MN, Amis A: The contribution of the medial retinaculum and quadriceps muscles to patellar lateral stability – an in-vitro study. *The Knee* 2004; 11: 89–94
11. Fink C, Veselko M, Herbort M, Hoser C: Minimally Invasive Reconstruction of the Medial Patellofemoral Ligament Using Quadriceps Tendon. *Arthroscopy Techniques* 2014; 3: e325–e329
12. Frosch S, Balcarek P, Walde TA et al.: [The treatment of patellar dislocation: a systematic review]. *Z Orthop Unfall* 2011; 149: 630–645
13. Herbort M, Hoser C, Domnick C et al.: MPFL reconstruction using a quadriceps tendon graft: Part 1: Biomechanical properties of quadriceps tendon MPFL reconstruction in comparison to the Intact MPFL. A human cadaveric study. *Knee* 2014; 21: 1169–74
14. Kita K, Tanaka Y, Toritsuka Y et al.: Factors Affecting the Outcomes of Double-Bundle Medial Patellofemoral Ligament Reconstruction for Recurrent Patellar Dislocations Evaluated by Multivariate Analysis. *Am J Sports Med* 2015; 43: 2988–96
15. Krych AJ, O'Malley MP, Johnson NR et al.: Functional testing and return to sport following stabilization surgery for recurrent lateral patellar instability in competitive athletes. *Knee Surg Sports Traumatol Arthrosc* 2016; 28: 804
16. LeGrand AB, Greis PE, Dobbs RE, Burks RT: MPFL reconstruction. *Sports Med Arthrosc* 2007; 15: 72–7
17. Lenschow S, Herbort M, Fink C: [Medial patellofemoral ligament reconstruction using quadriceps tendon]. *Oper Orthop Traumatol* 2015; 27: 474–483
18. Lenschow S, Schliemann B, Gestring J et al.: Medial patellofemoral ligament reconstruction: Fixation strength of 5 different techniques for graft fixation at the patella. *Arthroscopy* 2013; 29: 766–73
19. Mackay ND, Smith NA, Parsons N et al.: Medial Patellofemoral Ligament Reconstruction for Patellar Dislocation: A Systematic Review. *Orthopaedic Journal of Sports Medicine* 2014; 2: 232596711454402
20. Mountney J, Senavongse W, Amis AA, Thomas NP: Tensile strength of the medial patellofemoral ligament before and after repair or reconstruction. *The Journal of bone and joint surgery British volume* 2005; 87: 36–40
21. Nelitz M, Reichel H, Dornacher D, Lipbacher S: Anatomical reconstruction of the medial patellofemoral ligament in children with open growth-plates. *Arch Orthop Trauma Surg* 2012; 132: 1647–51
22. Nguyen CV, Farrow LD, Liu RW, Gilmore A: Safe Drilling Paths in the Distal Femoral Epiphysis for Pediatric Medial Patellofemoral Ligament Reconstruction. *Am J Sports Med* 2017; 45: 1085–89
23. Nomura E, Inoue M, Osada N: Anatomical analysis of the medial patellofemoral ligament of the knee, especially the femoral attachment. *Knee Surgery* 2005; 13: 510–15
24. Ostermeier S, Stukenborg-Colsman C, Wirth CJ, Bohnsack M: [Reconstruction of the Medial Patellofemoral Ligament by Tunnel Transfer of the Semitendinosus Tendon]. *Oper Orthop Traumatol* 2007; 19: 489–501
25. Petersen W, Forkel P, Achtnich A: Chronische patellofemorale Instabilität. *Unfallchirurg* 2012; 115: 397–409
26. Petri M, Falck von C, Broese M et al.: Influence of rupture patterns of the medial patellofemoral ligament (MPFL) on the outcome after operative treatment of traumatic patellar dislocation. *Knee Surg Sports Traumatol Arthrosc* 2013; 21: 683–89
27. Regalado G, Lintula H, Kokki H et al.: Six-year outcome after non-surgical versus surgical treatment of acute primary patellar dislocation in adolescents: a prospective randomized trial. – PubMed – NCBI. *Knee Surg Sports Traumatol Arthrosc* 2014; 24: 6–11
28. Schneider DK, Grawe B, Magnussen RA et al.: Outcomes After Isolated Medial Patellofemoral Ligament Reconstruction for the Treatment of Recurrent Lateral Patellar Dislocations: A Systematic Review and Meta-analysis. *Am J Sports Med* 2016; 44: 2993–3005
29. Schöttle PB, Romero J, Schmeling A, Weiler A: Technical note: anatomical reconstruction of the medial patellofemoral ligament using a free gracilis autograft. *Arch Orthop Trauma Surg* 2008; 128: 479–84
30. Schöttle PB, Schmeling A, Rosenstiel N, Weiler A: Radiographic landmarks for femoral tunnel placement in medial patellofemoral ligament reconstruction. *Am J Sports Med* 2007; 35: 801–4
31. Senavongse W, Amis AA: The effects of articular, retinacular, or muscular deficiencies on patellofemoral joint stability. *Bone & Joint Journal* 2005; 87-B: 577–82
32. Senavongse W, Farahmand F, Jones J et al.: Quantitative measurement of patellofemoral joint stability: Force–displacement behavior of the human patella in vitro. *Journal of Orthopaedic Research* 2003; 21: 780–86
33. Shah JN, Howard JS, Flanigan DC et al.: A systematic review of complications and failures associated with medial patellofemoral ligament reconstruction for recurrent patellar dislocation. *Am J Sports Med* 2012; 40: 1916–23
34. Sillanpää P, Mattila VM, Iivonen T et al.: Incidence and risk factors of acute traumatic primary patellar dislocation. *Med Sci Sports Exerc* 2008; 40: 606–11
35. Song JG, Kang SB, Oh SH et al.: Medial Soft-Tissue Realignment Versus Medial Patellofemoral Ligament Reconstruction for Recurrent Patellar Dislocation: Systematic Review. *Arthroscopy* 2016; 32:507–16
36. Stefancin JJ, Parker RD: First-time traumatic patellar dislocation: a systematic review. *Clin Orthop Relat Res* 2007; 455: 93–101
37. Stephen JM, Kaider D, Lumpaopong P et al.: The effect of femoral tunnel position and graft tension on patellar contact mechanics and kinematics after medial patellofemoral ligament reconstruction. *Am J Sports Med* 2014; 42: 364–72
38. Stephen JM, Kittl C, Williams A et al.: Effect of Medial Patellofemoral Ligament Reconstruction Method on Patellofemoral Contact Pressures and Kinematics. *Am J Sports Med* 2016;
39. Tenney B: I. The Anatomy and Surgery of the Internal Derangements of the Knee-Joint. Based on a Study of 150 Dissected Joints and the Literature. *Ann Surg* 1904; 40: 1–34.
40. Tompkins MA, Arendt EA: Patellar instability factors in isolated medial patellofemoral ligament reconstructions--what does the literature tell us? A systematic review. *Am J Sports Med* 2015; 43: 2318–27
41. Tuxøe J, Teir M, Winge S, Nielsen P: The medial patellofemoral ligament: a dissection study. *Knee Surg Sports Traumatol Arthrosc* 2002; 10: 138–40
42. Victor J, Wong P, Witvrouw E et al.: How Isometric Are the Medial Patellofemoral, Superficial Medial Collateral, and Lateral Collateral Ligaments of the Knee? *Am J Sports Med* 2009; 37: 2028–36
43. Wagner D, Pfalzer F, Hingelbaum S et al.: The influence of risk factors on clinical outcomes following anatomical medial patellofemoral ligament (MPFL) reconstruction using the gracilis tendon. *Knee Surgery* 2013; 21: 318–324
44. Warren LF, Marshall JL: The supporting structures and layers on the medial side of the knee: an anatomical analysis. *J Bone Joint Surg Am* 1979; 61: 56–62
45. Weinberger JM, Fabricant PD, Taylor SA et al.: Influence of graft source and configuration on revision rate and patient-reported outcomes after MPFL reconstruction: a systematic review and meta-analysis. *Knee Surg Sports Traumatol Arthrosc* 2016; doi: 10.1007/s00167-016-4006-4