

Martin Arbogast

# Operative Therapieoptionen bei rheumatischen Affektionen des Fußes

## Zusammenfassung:

Die operative Therapie an Sprunggelenk, Mittelfuß und Vorfuß beim Rheumatiker orientiert sich an Schmerz und Funktionsminderung. Ist der Gehvorgang eingeschränkt, sollten zunächst alle konservativen Therapieoptionen über Einlagenversorgung, Schuhbodenveränderung oder die orthopädische Schuhversorgung überprüft und realisiert werden. Gleiche klinische und radiologische Krankheitsbilder produzieren oft unterschiedliche Befindlichkeiten, weswegen eine individuelle Entscheidung zur konservativen oder operativen Therapie getroffen werden sollte. Die gelenkerhaltende Therapie ist am oberen Sprunggelenk indiziert wie auch korrigierende Osteotomien am Vorfuß zum Erhalt der Vorfußanatomie. Auch sind die sehnenerhaltenden Procedures zur Funktionsverbesserung und zur Vermeidung von Sehneninsuffizienzen sinnvoll. Gelenkersetzende Verfahren am Sprunggelenk müssen individuell abgestimmt werden und nach Alter, Körpergewicht und Funktionsanspruch indiziert werden. Stabilisierende Teilversteifungen sind bewährte Methoden am Sprunggelenk, Rückfuß, Mittelfuß und auch am Großzehengrundgelenk, um die Gehfähigkeit schmerzärmer und damit wieder funktionsfähiger zu gestalten. Die Resektionsarthroplastik am Vorfuß ist eine späte Lösung für den rheumatischen Patienten, die in den Händen des orthopädischen Rheumatologen die passende Expertise erfährt.

## Schlüsselwörter:

Rheumatische Fußaffektionen, Operationen des rheumatischen Sprunggelenkes und Vorfußes, Therapie des rheumatischen Fußes

## Zitierweise:

Arbogast M: Operative Therapieoptionen bei rheumatischen Affektionen des Fußes.

OUP 2021; 10: 272–277

DOI 10.3238/oup.2021.0272–0277

## Einleitung

Entzündlich-rheumatische Veränderungen des Sprunggelenkes und des Vorfußes führen zu schwer beeinträchtigenden Funktionsminderungen beim Stehen und Gehen. Der Vorfuß wird in 85 % im Rahmen einer rheumatoiden Arthritis befallen, das obere und untere Sprunggelenk in bis zu 55 % [18].

Ein gemeinsamer Befall von Sprunggelenk und Vorfuß potenziert den Schweregrad der Funktionsminderung. Sie führen im Verlauf zu einem Knick-Senkfuß und der dadurch resultierenden beeinträchtigenden Gehfunktion. Die progrediente Destruktion der Zehengrundgelenke bedingt bald Schwierigkeiten beim Abrollvorgang.

Die Luxation der Zehengrundgelenke nach dorsal führen zu einem plantarwärts gerichteten Vorspringen der Metatarsalköpfchen mit Schwielenbildung und schließlich zu Druckulcera. Begleitet wird diese Fehlstellung meist mit einem Hallux valgus mit Digitus superduktus über die angrenzenden Zehen (Abb. 1).

Die Indikation zur Vorfußkorrektur entsteht dann zwangsläufig. Nicht beachtete, infizierte Ulcera können zum Ausgangspunkt septischer Komplikationen werden.

## Diagnostik

Meist sind es schmerzhaftes Gelenk- und Sehnenentzündungen, die die Betroffenen zur Abklärung bringen wol-

len. Dabei sind die typischen Muster des Sehnenbefalls und der Gelenkaffektion bei den entzündlich-rheumatischen Grunderkrankungen klinisch gut differenzierbar. Das Ertasten einer Gelenkbeteiligung kann durch Funktionsuntersuchungen und einer Gangbildanalyse ergänzt werden. Dabei kann zwischen klinisch kontrakten und noch redressierbaren Fehlstellungen am Rück-, Mittel- und Vorfuß differenziert werden.

## Röntgendiagnostik

Alle Gelenke und knöchernen Anteile können über eine Aufnahme des Sprunggelenkes und des Vorfußes in 2 Ebenen detektiert werden. Zur Beurteilung der Statik können Aufnahmen

## Surgical options for affections of the rheumatic foot

**Summary:** Surgical therapy on the ankle, metatarsus and forefoot for rheumatics is based on pain and reduced functionality. If the walking process is restricted, all conservative therapy options for insoles, changes to the shoe bottom or orthopedic shoes care should first be checked and implemented. The same clinical and radiological symptoms often produce different sensitivities, which is why an individual decision about conservative or surgical therapy should be made. Joint-preserving therapy is indicated for the ankle as well as corrective osteotomies on the forefoot to preserve the forefoot anatomy. The tendon-preserving procedures are also useful for improving function and avoiding visual insufficiency. Joint replacement procedures on the ankle must be individually coordinated and indicated according to age, body weight and functional requirements. Stabilizing partial stiffenings are tried and tested methods on the ankle, hindfoot, metatarsus and also on the metatarsophalangeal joint of the big toe in order to make ability to walk less painful and thus more functional again. The resection arthroplasty forefoot is a late solution for rheumatic patients who have the right expertise in the hands of orthopedic rheumatologists.

**Keywords:** Rheumatic footaffections, surgery of rheumatic ankle joint and foot, therapy of the rheumatic foot

**Citation:** Arbogast M: Surgical options for affections of the rheumatic foot. OUP 2021; 10: 272–277. DOI 10.3238/oup.2021.0272–0277

im Stehen erfolgen. Klassische Zeichen der entzündlichen Veränderungen wie Minderung des gelenknahen Kalksalzgehaltes und die Ausdünnung der subchondralen Grenzlamelle sind erste Veränderungen. Dann folgen Gelenkspaltverlust und Usurierungen und zystische Destruktionen, die in eine Larsen-Dale-Eeck-Klassifikation (LDE) [6] eingestuft werden. Die 6 Stadien werden mit zunehmender Destruktion differenziert. Allerdings hinken die radiologischen Veränderungen der Krankheit hinterher, weswegen MRT und die Sonographie als diagnostische Differenzierung ins-

besondere der Weichteildarstellungen vorgeschaltet werden sollten.

### MRT

Neben der Knochendarstellung gelingt es im MRT, Knorpelbeschaffenheit und Sehnen- wie auch Kapselgewebe darzustellen. Insbesondere über die T2-Gewichtung können Synovialgewebeaktivität von Gelenken und Sehnen mit Ergussbildungen von degenerativen Veränderungen unterschieden werden (Abb. 2) [5]. Auch können Aussagen über Knochennekrosen oder Ödembildungen im Knochen getroffen werden. Defekte des

Knorpels können früh detektiert werden, allerdings lassen sich über die Knorpelfestigkeit bislang noch keine Beurteilungen treffen.

### Sonographie

Die Gelenk- und Weichteilsonographie gewinnt in der Rheumatologie immer mehr an Bedeutung [1]. Frühzeitiger Befall von Gelenken und des Sehnengleitgewebes lassen sich durch hochauflösende Linearschallköpfe mit 10–20 Mhz sicher darstellen und mit der Powerdopplersonographie sind auch Verlaufsbeurteilungen möglich. Die fehlende Strahlenbelastung

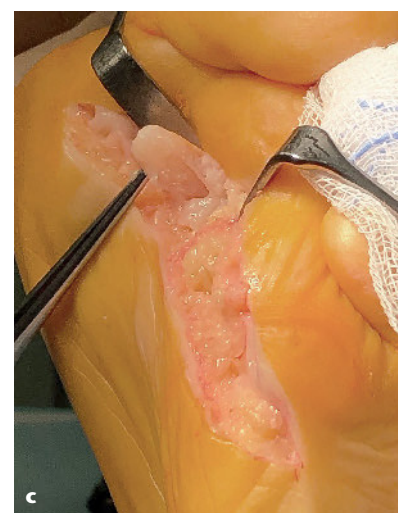
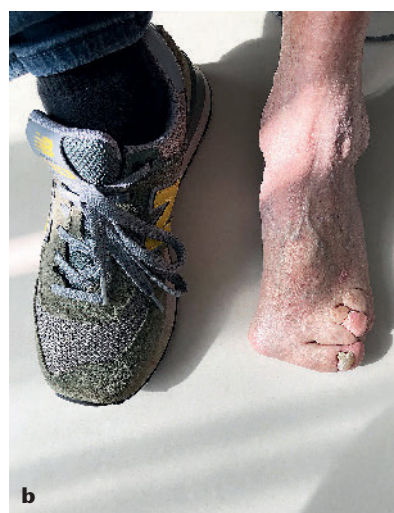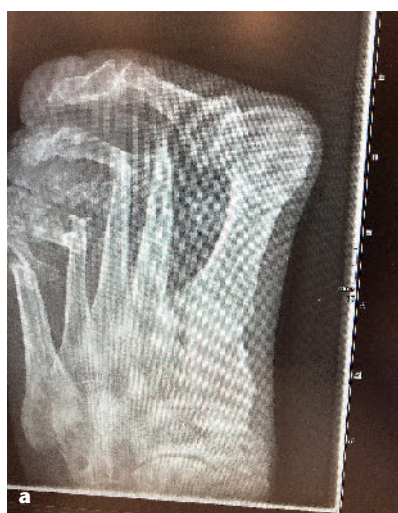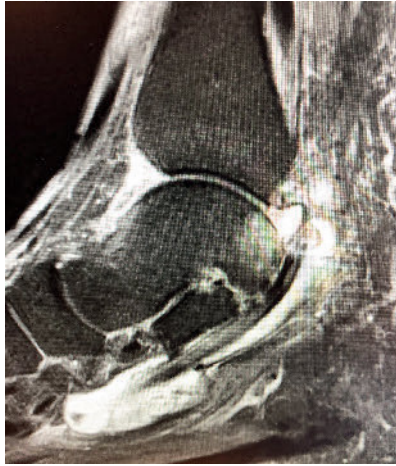


Abbildung 1–8: Martin Arbogast

**Abbildung 1** Rheumatische Vorfußdestruktion, **a** radiologisch, **b** klinisch, **c** intraoperativ mit „krumschwertartiger“ Veränderung der MTK



**Abbildung 2** MRT-Bild einer Synovialitis der Peronealsehnen und entzündliche Mitbeteiligung des oberen Sprunggelenkes

und das kompakte Handling der neueren Geräte machen die Sonographie zur „Firstline“-Diagnostik in der Rheumatologie.

### Szintigraphie

Die Szintigraphie hat in der Frühdiagnostik an Bedeutung verloren und ist aufgrund der Strahlenbelastung nur noch im Einzelfall einzusetzen.

### Computertomographie

Die Computertomographie zählt zur Abklärung spezieller Fragestellungen



**Abbildung 3 a–b** Individuell angepasste Einlage für den Konfektionsschuh

wie Pseudarthrosen, Frakturen oder Endprothesenlockerungen zu den weiterführenden diagnostischen Optionen.

### Differentialdiagnose

Neben der rheumatoiden Arthritis können auch andere entzündlich-rheumatische Erkrankungen einen Vor-, Mittel- oder Rückfußbefall generieren. Auch die ankylosierende Spondylitis kann über eine periphere Gelenkbeteiligung Destruktionen auslösen. Charakteristisch sind neben de-

struktiven Prozessen aber auch ankylosierende Veränderungen z.B. talocalcaneal oder talonavikulär. Charakteristisch für die Psoriasisarthropathie ist das Nebeneinander von gelenknahen periostalen An- und Abbauvorgängen. Sehr ähnlich können die seronegativen wie auch die enteropathischen Arthritiden ein „buntes Bild“ der Destruktion bieten. Die systemische Sklerodermie ist durch die Akroosteolysen der Endphalangen charakterisiert, kann aber auch schwere mutilierende Veränderungen der gesamten Zehen verursachen.

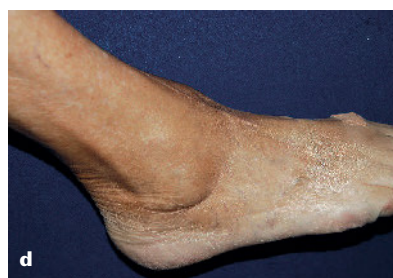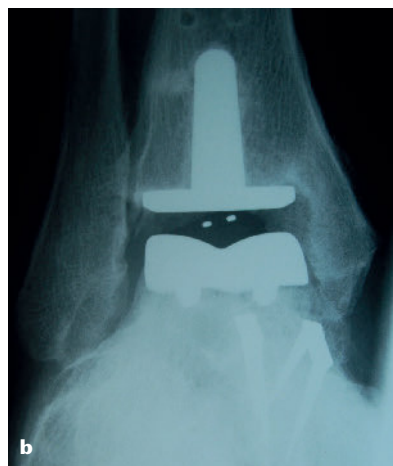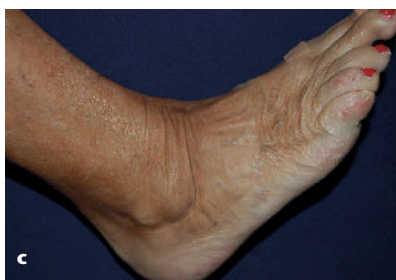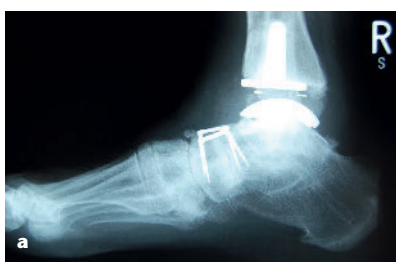In die Differentialdiagnose einer entzündlich-rheumatischen Erkrankung gehören auch die Vaskulitiden und der Lupus erythematodes, die weniger die Gelenkbereiche als vielmehr die Vaskularisation der Fußversorgung betreffen. Reine Knochennekrosen wie der M. Köhler II können als entzündliches Korrelat fehlgedeutet werden. Ergänzt wird das differentialdiagnostische Bild durch die Gichtarthropathie vorwiegend als Podagra, die erhebliche Gelenk- und Weichteilarrosionen produzieren kann.

Erschwert wird die Differentialdiagnostik durch Begleiterkrankungen wie den Diabetes oder eine Polyneuropathie, die in eine operative Planung miteinbezogen werden müssen.

### Therapie

#### Konservatives Management

Die orthopädische Einlagenversorgung und die Anfertigung von Schuh-



**Abbildung 4 a–b** Radiologisches Bild nach Sprunggelenks-TEP, **c–d** klinisches Bild nach SG-TEP 5 Jahre postop



zurichtungen zu einem frühen Zeitpunkt dienen der Schmerzreduktion und der Funktionsverbesserung der Geh- und Standfunktion (Abb. 3). Das Abrollverhalten kann über Einlagen zur Unterstützung des Längs- und Quergewölbes mit Fersenführung beim Pes planovalgus verbessert werden [14].

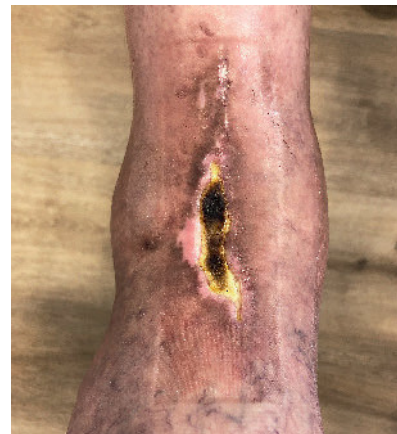Vorfußweichbettungen lindern den schmerzhaften Abrollvorgang bei Subluxationen der Grundgelenke. Bei Teilankylosen oder operativen Versteifungen des Rück- oder Mittelfußes erreicht man durch Pufferabsätze und Abrollhilfen ein besseres Gangbild.

Orthopädische Schuhe sind bei Rück-, Mittel- und Vorfußbefall indiziert, wenn über einen Konfektionsschuh kein ausreichend schmerzarmes Gangbild erreicht werden kann und eine Druckproblematik an Haut und Unterhaut vermieden werden kann. Außerdem nach operativen

Rück- und Vorfußkorrekturen, die über einen Konfektionsschuh nicht adressiert werden können.

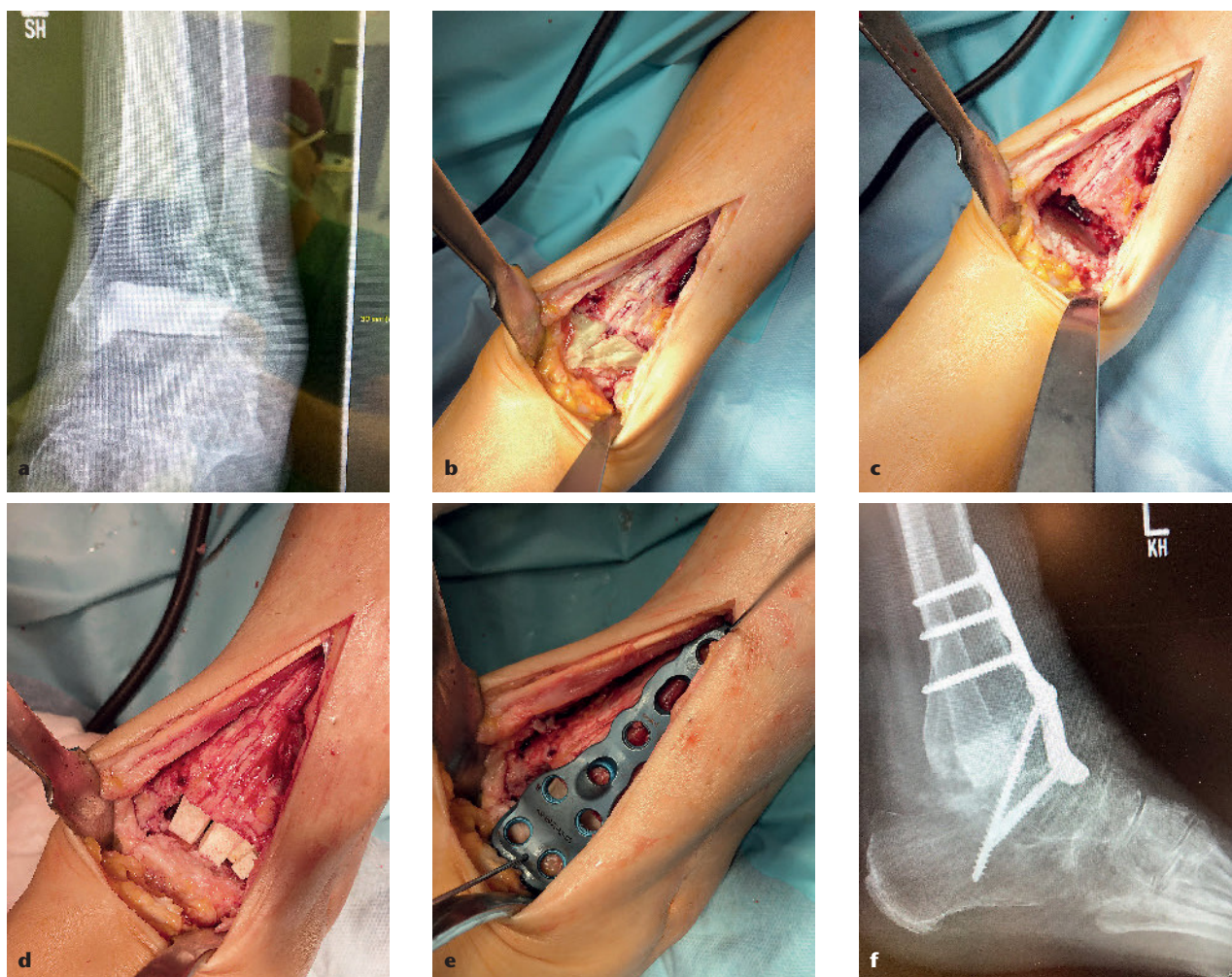
Die Physiotherapie und die physikalischen Maßnahmen tragen zur Schmerzminderung und Verbesserung der Funktion ein erhebliches Maß bei. Reflexzonentherapie, Akkupunktur, Osteopathie sind ergänzende Möglichkeiten im therapeutischen Management.

Intraartikuläre Kortikoidinjektionen sind als temporäre Option an oberem und unterem Sprunggelenk insbesondere bei den juvenilen idiopathischen Arthritiden eine gute Alternative ergänzend zur Basismedikation. Mehr als 3 Injektionen pro anno sollten allerdings nicht geplant werden, um Knorpelschäden oder Infekte zu vermeiden. Eine peritendinöse Gabe von Kortikoiden sollte wegen der Nekrosegefahr der Sehnen nicht durchgeführt werden.



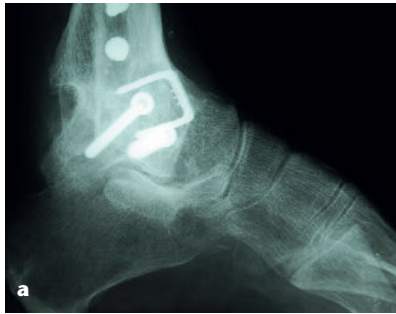**Abbildung 5** Hautdefekt nach TEP-Implantation und ventralem Zugangsweg

Die intraartikuläre Gabe von Rheium 186 kann als Radiosynoviorthese am oberen und unteren Sprunggelenk Anwendung finden, ist aber Einzelfällen vorbehalten oder kann



**Abbildung 6 a** Röntgen nach infektbedingtem TEP-Ausbau und Palacosplombe, **b–e** intraoperativer Situs mit und ohne Plombe, humaner kortikospöngiger Auffüllung und Osteosyntheseanpassung, **f** postoperatives Röntgenbild





**Abbildung 7 a** Radiologisches Bild obere Sprunggelenksfusion bei JIA, **b** klinisches Bild beim Tennis

nach transarthroskopischen Synovialektomien indiziert sein [10].

### Operative Therapie

#### Gelenk- und Weichteilerhaltende Operationen

Die Synovialektomie kann bei therapieresistenten schmerzhaften Gelenk- und Sehneneschwellungen indiziert sein [15]. Idealerweise sollte sie zu einem Zeitpunkt indiziert werden, wenn die Knorpel- und Sehnenoberflächen noch intakt sind, also in den radiologischen LDE-Stadien 0–II. Am häufigsten wird dieser Eingriff am oberen Sprunggelenk durchgeführt. Ob im Anschluss 6 Wochen postoperativ eine Rheniumsynoviorthese angeschlossen werden sollte, ist eine Einzelfallentscheidung. Zur Schmerzlinderung kann auch eine Spätsynovialektomie durchgeführt werden, aller-

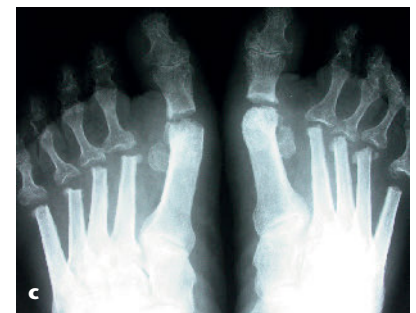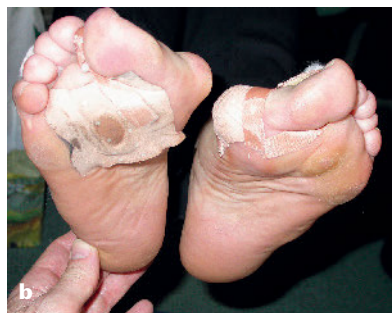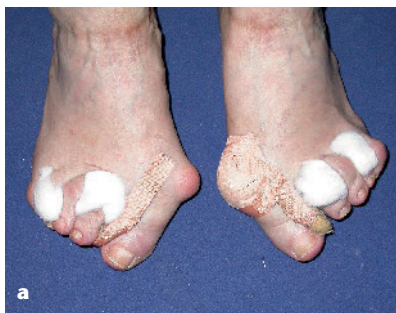dings ist die degenerative Destruktionshelix durch diese Therapie nicht mehr zu stoppen. Bei vorgeschädigtem Knorpel degeneriert das Gelenk progredient ohne neue Entzündungsschübe. Ein Zeitgewinn bis zu einer rekonstruktiven Operation kann aber durchaus erreicht werden. Die Vorgehensweise am oberen Sprunggelenk ist transarthroskopisch besser als in offener Technik [8], da die Narbenbildung reduziert und eine frühe Bewegung des Sprunggelenkes möglich ist. Allerdings sind meist die retromalleolären Sehnencheiden der Peroneusehnen und der Tibialis posterior-Sehnen mitbetroffen [2], so dass sich ein kombiniertes Vorgehen in geschlossener und offener Technik empfiehlt. Eine sonographische oder MRT-Diagnostik im Vorfeld ist daher obligat.

Die Anatomie talocalcaneal und talonavikulär lässt für transarthro-

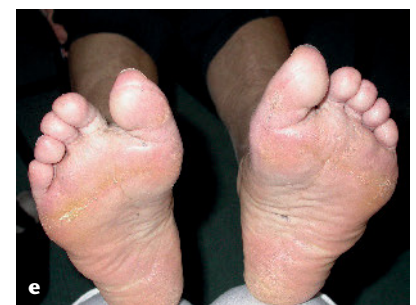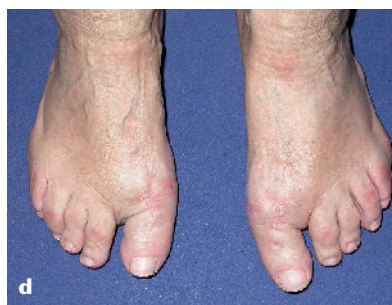skopische Verfahren nur wenig Spielraum, so dass eine offene Vorgehensweise radikaler ist. Am Vorfuß sind reine Synovialektomien eher selten, machen aber zur Schmerzlinderung Sinn. Allein durch Entfernung des Synovialgewebes einschließlich Erguss reduziert sich der Schmerz ausgehend vom Kapselgewebe in den engen Gelenkarealen des Vorfußes und im Mittelfuß.

#### Sehnenrekonstruktion

Ein infiltrativ wachsendes Synovialgewebe ist in der Lage, auch eine kräftige Sehne wie die Tibialis anterior-Sehne zur Ruptur zu bringen. Ein gestörtes Abrollverhalten ist die Folge und kann innerhalb von 4–6 Wochen durch Sehnenrekonstruktion mit Anker-Techniken oder über eine Umkipplastik funktionell wiederhergestellt werden. Gleiches gilt natürlich auch für die tibialis posterior-Sehne, die Flexor hallucis longus-Sehne und die Peronealsehnen [4]. Die Achillessehne kann ebenfalls synovial hypertrophiert oder teilrupturiert bzw. rupturiert sein. Auch hier gilt eine rasche Rekonstruktion zu erreichen, um funktionelle Defizite des Abrollvorganges zu vermeiden. Rheumaknoten an der Achillessehne, die störend im Schuh sein können, sollten ebenso radikal entfernt werden, um ein infiltratives Wachstum und damit eine Zerstörung des Sehnen Gewebes zu vermeiden.



**Abbildung 8 a–b** Klinisches Bild präop, **c** radiologisches Bild nach Hoffmann-Tillmann OP, **d–e** klinisches Bild 6 Monate post OP nach Hoffmann-Tillmann



## Rekonstruktive Therapie

Die Diskussion um die Versorgung des destruierten oberen Sprunggelenkes ist weiterhin im Gange [11, 17]. Vorteile in der rascheren Mobilisierung und der guten Schmerzbefreiung sprechen für die endoprothetische Versorgung des oberen Sprunggelenkes (Abb. 4). Allerdings diktiert Alter, Körpergewicht und Destruktionsgrad mit Knochensubstanzverlust die Versorgung eher zur Arthrodeese. So ist auch der Zugangsweg von ventral, der bei der Endoprothese genutzt werden muss, mit einer höheren Komplikationsrate verbunden. (Abb. 5) [8]. Wechseloperationen von Endoprothese zur Arthrodeese sind mit nicht zu unterschätzenden Knochenverlusten und damit knöcherner Überbrückung behaftet (Abb. 6). In Deutschland zeigt sich in den letzten 10 Jahren ein Trend zur Arthrodeese weg von der Endoprothese [7].

Auch sportliche Aktivitäten sind trotz einer Sprunggelenksversteifung umsetzbar (Abb. 7). Die Arthrodeese des oberen Sprunggelenkes kann mit der des unteren kombiniert werden, wobei meist der talocalcaneale und der talonaviculare Gelenkabschnitt in die Korrektur miteingebunden wird. Seltener ist die zusätzliche Arthrodeese des calcaneocuboidalen Gelenkes.

Bei den isolierten Sekundärarthrosen im Mittelfuß ist die Arthrodeese die einzige Alternative, die über dynamische Klammern, Schrauben oder Platten erfolgen kann. Der Nachteil bei allen Arthrodesen des Rheumatikers ist die längere Ruhigstellungszeit, die je nach Knochenstruktur mindestens 6 Wochen beträgt, eine Thromboseprophylaxe ist daher obligat. Eine Ruhigstellung ist auch bei spontanen Ermüdungsfrakturen erforderlich, die

oberhalb des oberen Sprunggelenkes und gehäuft auch im Mittelfuß auftreten können [3]. Eine operative Versorgung ist nur bei erheblichen Fehlstellungen notwendig.

Der typische rheumatische Vorfuß ist ein Knick-Senk-Spreizfuß meist mit einer Hallux valgus-Komponente und einem Digitus quintus varus. Die zunehmende Luxation der Mittelfußköpfe nach plantar bereitet erhebliche Abrollschmerzen, insbesondere wenn die Kopfstruktur durch den entzündlichen Prozess destruiert ist. Plantare Schwielenbildung mit Bursitiden sind die Folge und eine Schuh- oder Einlagenversorgung gelingt nur noch suboptimal. Die Druckstellen plantar aber auch am 1. oder 5. Strahl können bei ausgedünnten Unterhautstrukturen eine Ulcusbildung hervorrufen und damit eine dauerhafte Eintrittspforte für Keime sein.

Parallel entwickeln sich durch das gestörte Sehnengleichgewicht Krallenzehnenfehlstellungen, die ebenfalls auf der Streckseite bei kontrakten Gelenkstrukturen eine Ulcusbildung fördern können.

Wenn die Destruktionstendenz an den Gelenken noch gering ist, kann eine Korrektur des 1. Strahles also des Hallux valgus in Kombination mit einer Metatarsale II–V Osteotomie nach Weil oder Helal zur Rekonstruktion des Quergewölbes durchgeführt werden. Der Osteotomieort richtet sich nach dem Hallux valgus-Winkel und dem Winkel Intermetatarsal I/II. Dies verbessert den Abrollvorgang, reduziert die Schmerzen und erweitert die Möglichkeiten der Schuhversorgung. Bei kompletter Destruktion der Gelenke ist die Resektionsarthroplastik eine suffiziente Option zur Stellungskorrektur und zur Verbesserung der Geh-

funktion. Die Technik nach Hoffmann-Tillmann findet nahezu nur beim Rheumatiker Anwendung [16] (Abb. 7).

Eine Kombination der Arthrodeese am Großzehengrundgelenk mit einer Resektionsarthroplastik der Grundgelenke II–V kann bei extremen Fehlstellungen die Bildung eines Rezidiv-Hallux günstig beeinflussen [13]. Die Endoprothetik am Vorfuß ist eher selten und hat sich beim Rheumatiker bislang nicht bewährt [9]. Eine permanente Einlagenversorgung ist nach Resektionsarthroplastik zur Unterstützung von Längs- und Quergewölbe mit Vorfußweichbettung erforderlich.

### Interessenkonflikte:

Keine angegeben.

**Das Literaturverzeichnis zu diesem Beitrag finden Sie auf:**  
[www.online-oup.de](http://www.online-oup.de)



Foto: Waldburg-Zeil-Kliniken

### Korrespondenzadresse

**Dr. Martin Arbogast**  
Chefarzt der Abteilung für  
Rheumaorthopädie und  
Handchirurgie  
Klinik Oberammergau  
Hubertusstraße 40  
82487 Oberammergau  
[martin.arbogast@wz-kliniken.de](mailto:martin.arbogast@wz-kliniken.de)