

Jules-Nikolaus Rippke, Andree Ellermann, Natalie Mengis

Physiologische Achsverhältnisse und Auswirkung von Achsenfehlstellungen der unteren Extremität

Zusammenfassung:

Aufgrund des demografischen Wandels steigt die Zahl von Arthrosen stetig. Auch jüngere Patienten zeigen eine steigende Inzidenz von Arthrosen durch eine deutliche Risikosteigerung in ihren Freizeitaktivitäten mit konsekutiver Zunahme von Knorpel- und Meniskusverletzungen. Die Hauptbehandlungsindikationen sind lokalisierte Knorpelschäden und unikompartimentelle Arthrosen. Die korrekte Messung und Beurteilung der Beinachse ist essenziell für die Planung der weiteren Versorgung.

Schlüsselwörter:

physiologische Beinachse, Achsenfehlstellung untere Extremität, Varus, Valgus

Zitierweise:

Rippke JN, Ellermann A, Mengis N: Physiologische Achsverhältnisse und Auswirkung von Achsenfehlstellungen der unteren Extremität. OUP 2019; 8: 462–467

DOI 10.3238/oup.2019.0462–0467

Einleitung

Konsultationen bezüglich Beschwerden der unteren Extremität, besonders im Bereich des Kniegelenks, stellen einen hohen Anteil der in der täglichen Praxis vorstelligen Patienten dar [1, 2]. Im Kniegelenk ist hauptsächlich eine Bewegung durch Extension und Flexion möglich. Weitere Freiheitsgrade sind die Rotation in Beugung sowie die anteriore und posteriore Translation. Das Kniegelenk weist die längsten Hebelarme aller Gelenke auf, dies führt zu einer erheblichen Belastung der gelenkbildenden Strukturen. Beim Gehen auf ebenem Grund und beim Treppensteigen wirkt das 3- bis 4-Fache des Körpergewichts als Druckkraft auf das Kniegelenk ein [3]. Durch den demografischen Wandel und die zunehmende Risikobereitschaft bei Freizeitaktivitäten mit konsekutiver Zunahme von Knorpel- und Meniskusverletzungen steigt die Anzahl von Arthrosen. Umso wichtiger ist die Kenntnis der physiologischen Achsverhältnisse um Achsenfehlstellungen korrekt interpretieren und behandeln

zu können. Liegen metaphysäre Achsenfehlstellungen vor, besteht u.a. die Möglichkeit der operativen Achskorrektur. Lokalisierte Knorpelschäden und unikompartimentelle Arthrosen stellen die Hauptindikation für kniegelenksnahe Umstellungsosteotomien dar. Die Weiterentwicklung interner Plattenfixateure und die Verbesserung der Osteotomie-technik mittels biplanarer Schnittführung führten zu einer sicheren Fixierung ohne Korrekturverlust auch bei öffnenden Osteotomien [4]. Im Vergleich zu einer schließenden Osteotomie konnte die Komplikationsrate sogar verringert werden [5]. Des Weiteren erlaubt die öffnende hohe Tibiaosteotomie eine individuelle Anpassung des tibialen Slopes [4].

Physiologische Achsen der unteren Extremität

An der unteren Extremität werden anatomische und mechanische Achsen differenziert. Die mechanische Beinachse (Mikulicz-Linie) verläuft als Verbindungslinie zwischen dem Zentrum des Hüftkopfs und dem Zen-

trum des oberen Sprunggelenks. Physiologisch verläuft die Mikulicz-Linie $4 (\pm 2)$ mm medial des Kniegelenkzentrums (Abb. 1a). Die anatomischen Femur- und Tibiaachsen entsprechen den Mittschafflinien der langen Röhrenknochen. Sie bilden einen nach lateral offenen Winkel von $173\text{--}175^\circ$.

Die mechanische Femurachse ist als Verbindungslinie zwischen Hüftkopf- und Kniezentrum, die mechanische Tibiaachse als Verbindungslinie zwischen Kniegelenks- und Sprunggelenkszentrum definiert. Am Femur bilden die anatomische und mechanische Achse einen Winkel (aMFV) von $6^\circ (\pm 1^\circ)$. Die anatomische und mechanische Tibiaachse sind nahezu identisch (Abb. 1b). Die Kniebasislinie (Tangente der Femurkondylen) und die Tibiaplateaulinie bilden den Gelenkflächenwinkel (GFV) bzw. joint line convergence angle (JLCA). Physiologisch verlaufen die beiden Tangenten annähernd parallel ($0\text{--}3^\circ$).

Die anatomischen und mechanischen Gelenkwinkel an Knie- und Sprunggelenk werden durch den Winkel zwischen Kniebasis- bzw. Sprung-

Physiological mechanical axes and effects of malalignment of the lower extremity

Summary: Due to demographic changes the number of osteoarthritis is continuously rising. Also, younger patients show an increasing incidence of osteoarthritis by a significantly increased risk-taking in their leisure time activities. The main indications for treatment are focal cartilage damage and unicompartmental osteoarthritis. The correct measurement and assessment of the mechanical axes of the lower extremity are essential for the planning of further care.

Keywords: physiological mechanical axes lower extremity, malalignment lower extremity, varus, valgus

Citation: Rippke JN, Ellermann A, Mengis N: Physiological mechanical axes and clinical effects of malalignment of the lower extremity. OUP 2019; 8: 462–467 DOI 10.3238/oup.2019.0462–0467

gelenklinie und den jeweiligen Achsen bestimmt. Der mechanische laterale distale Femurwinkel (mLDFW) beträgt $87^\circ \pm 3^\circ$. In Bezug auf die Kniebasislinie bildet die anatomische Femurachse einen distalen lateralen Femurwinkel (aLDFW) von $81^\circ \pm 2^\circ$. Tibial beträgt der mediale proximale Tibiawinkel (MPTW) der anatomischen und mechanischen Achse $87^\circ \pm 3^\circ$ und der laterale distale Tibiawinkel (LDTW) $89^\circ \pm 3^\circ$ (Abb. 2 und 3).

Das große Bewegungsmaß, vor allem in der Beugefähigkeit, ist durch die Anatomie der Femur- und Tibiadiaphyse sowie der Konfiguration der Gelenkkondylen bedingt. In der Sagittalebene sind sowohl die Femurals auch die Tibiadiaphyse konkav nach dorsal gekrümmt. Das Tibiaplateau ist um etwa $6^\circ \pm 3^\circ$ nach dorsal geneigt (tibialer Slope) und gegenüber der Femurschaftachse leicht nach dorsal versetzt [6]. Hierdurch wird ein knöchernes und weichteiliges Impingement verhindert.

Ursachen von Achsfehlstellungen

Zahlreiche Faktoren können ursächlich für eine Abweichung von der physiologischen Beinachse sein. Im Kindesalter gibt es physiologische Beinachsabweichungen, wobei es sich um vorübergehende Phasen handelt. Im Säuglings- und Kleinstkindalter zeigt sich eine deutliche O-Bein(Genu varum)-Stellung. Durch die mechanische Belastung nach Laufbeginn kommt es zu einer Aufrichtung der Beinachse bis etwa zum 2. Lebensjahr, welche dann in eine X-Bein(Genu val-

gum)-Stellung mit maximaler Ausprägung zwischen dem 3. und 4. Lebensjahr übergeht. Die endgültige Achsausrichtung ist ca. im 8.–10. Lebensjahr erreicht [7].

Fehlstellungen im Kindesalter können z.B. durch einen vorzeitigen Epiphysenfugenschluss (Trauma, Osteitis, Tumor), durch metabolische Erkrankungen (Rachitis, Phosphatdiabetes) und Osteopathien (renale Osteopathie) bedingt sein [8]. Bei myopathischen und neurogenen Systemerkrankungen werden Beinachsfehlstellungen gehäuft beobachtet. Im Erwachsenenalter ist die posttraumatische Achsenfehlstellung sowie der sekundäre Knorpelschaden nach Meniskektomie zu nennen [9].

Abweichungen von den physiologischen Achsen können in der Frontal-, Sagittal- und Transversalebene auftreten. Sind mehrere Ebenen betroffen, handelt es sich um komplexe Achsdeviationen. In der Transversalebene werden Rotations- und Torsionsfehlstellungen beschrieben. Die klinisch häufigsten Achsabweichungen treten in der Frontalebene (Varus-Valgus-Deviation) auf und werden daher im Weiteren näher behandelt.

Analyse von Achsenfehlstellungen

Eine strukturierte Analyse ist die Grundlage für eine erfolgreiche Diagnostik und Therapie von Beinachsdeformitäten. Diese beginnt mit der klinischen Untersuchung des Patienten. Beim Betreten des Untersuchungszimmers und Entkleiden können bereits inspektorisch Asym-

metrien und Störungen des Gangzyklus erkannt werden. In der frontalen Aufsicht ergibt sich ein erster Eindruck der Beinachse. Eine einfache Methode zur Evaluation des Ausmaßes frontaler Beinachsabweichungen ist die Messung des Abstands zwischen den Femurkondylen und Innenknöcheln. Bei einem positiven Interkondylarabstand handelt es sich um Genua vara, bei positivem Intermalleolarabstand um Genua valgus. Ebenfalls sollte auf eine vermehrte Ante- bzw. Rekurvation in der Sagittalebene und auf Rotationsabweichungen geachtet werden.

Im eigenen Vorgehen empfehlen wir folgende radiologische Standarddiagnostik:

- Ganzbeinaufnahme mit Referenzkugel
- seitliche Aufnahme
- Patella axial.

Abhängig von der Anamnese und den klinischen Befunden wird zusätzlich eine Rosenberg-Aufnahme (ap-Aufnahme in 45° -Beugung unter Belastung) zur Bestimmung von Gelenkspaltverschmälerungen angefertigt.

Bei der Ganzbeinaufnahme wird der Fokus auf das Kniegelenk eingestellt. Die Patella muss streng nach ventral orientiert sein, um Messfehler zu vermeiden. Nun erfolgt die systematische Analyse anhand der oben beschriebenen Gelenkwinkel. Nach dem Einzeichnen der Mikulicz-Linie wird der Malalignment-Test nach Paley durchgeführt [10]. Der Abstand vom Mittelpunkt des Tibiaplateaus zur Mikulicz-Linie wird als MAD (main axis deviation) bezeichnet. Ist dieser

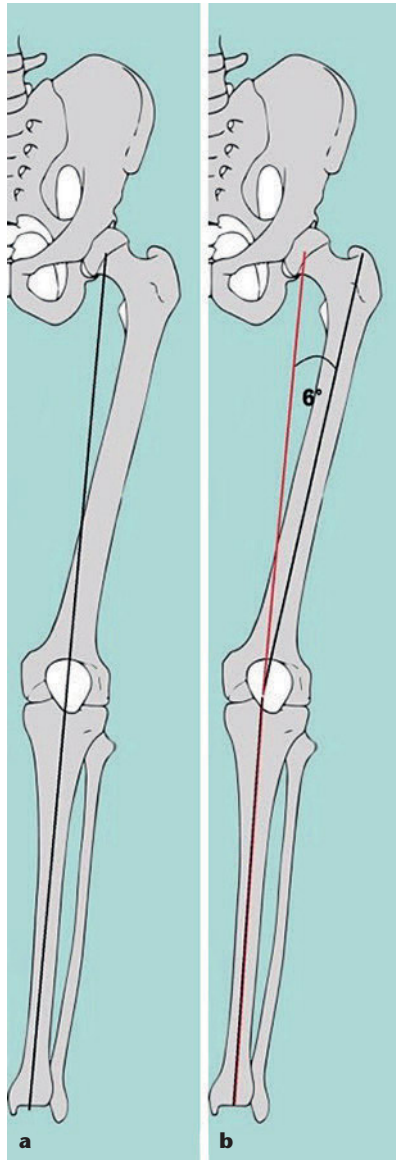


Abbildung 1a–b a) Mikulicz-Linie; **b)** anatomische (schwarz) und mechanische Schaftachsen (rot) mit aMFW

> 15 mm nach medial verlagert, handelt es sich um ein Genu varum, und bei einem Abstand > 10 mm nach lateral um ein Genu valgum (Abb. 4). Abweichungen der Beinachse können femoral und/oder tibial bedingt sein. Zur Differenzierung erfolgt die Bestimmung des mechanischen lateralen distalen Femurwinkels (mLDFW) und des mechanischen medialen proximalen Tibiawinkels (mMPTW). Der Normwert für beide Winkel beträgt $87^\circ \pm 3^\circ$ (Abb. 5).

Eine femoral bedingte Varusfehlstellung liegt bei einer Vergrößerung des mLDFW vor. Ist der mMPTW geringer als der Normwert, handelt es

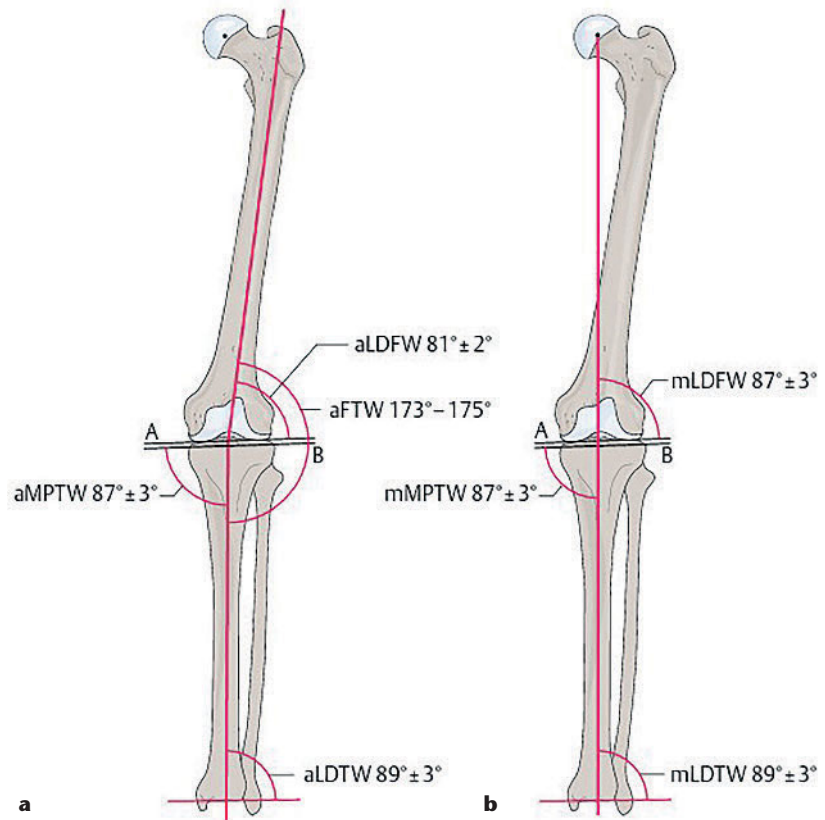


Abbildung 2a–b Darstellung der Achsen und Gelenkwinkel in der Frontalebene: **a)** anatomische Achsen und Gelenkwinkel mit Normwerten, **b)** mechanische Achsen und Gelenkwinkel (mit freundlicher Genehmigung des Georg Thieme Verlag KG [9])

sich um eine tibial bedingte varische Achsabweichung (Abb. 6). Umgekehrt ist beim Genu valgum der mLDFW kleiner und der mMPTW größer als der Normwert (Abb. 7). Bei ausgeprägten Achsabweichungen liegen häufig kombinierte femorale und tibiale Achsdeviationen vor.

Zum Abschluss der strukturierten Analyse der Beinachsen wird der Gelenkflächenwinkel (GFW bzw. JLAC) bestimmt. Der GFW (Normwert $0\text{--}3^\circ$) gibt Rückschlüsse auf Bandinstabilitäten und Knorpelverluste als (Mit-)Ursache für Achsabweichungen. Ein medial vermehrt geöffneter GFW kann durch eine Innenbandinstabilität und/oder einen lateralen Knorpelverlust verursacht sein. Ist der GFW lateral geöffnet, kommen als Ursache eine laterale Bandinstabilität und/oder ein medialer Knorpelverlust in Frage.

In der seitlichen Röntgenaufnahme erfolgt die Bestimmung der Patellahöhe und des tibialen Slope. Zur Messung der Patellahöhe gibt es verschiedene Methoden. Der Caton-Dechamps-Index berechnet sich aus dem

Quotienten des Abstands der distalen Begrenzung der Facies articularis der Patella zum ventralsten Punkt des Tibiaplateaus und der Ausdehnung der retropatellaren Facies articularis [11]. Der Normwert ist zwischen 0,6 und 1,3 (Abb. 8) definiert. Bei einem Wert unter 0,6 handelt es sich um eine Patella baja und bei einem Wert über 1,3 um eine Patella alta. Der Blackburn-Peel-Index berechnet sich aus dem Abstand von der distalen Begrenzung der Patellagelenkfläche zur Senkrechten des Tibiaplateaus im Verhältnis zur Facies articularis gesetzt (Abb. 9) [12]. Der Normwert beträgt 0,8. Eine Patella alta liegt bei einem Index > 1,0 und eine Patella baja bei einem Index < 0,5 vor. Der Insall-Salvati-Index bildet einen Quotienten aus der Strecke vom Apex der Patella zum Ansatz der Patellarsehne an der Tuberositas tibiae und der größten diagonalen Länge der Patella (Abb. 10) [13]. Der Normbereich liegt zwischen 0,8 und 1,2. Werte > 1,2 werden als Patella alta und Werte < 0,8 als Patella baja bezeichnet. Unabhängig davon, welche Mess-

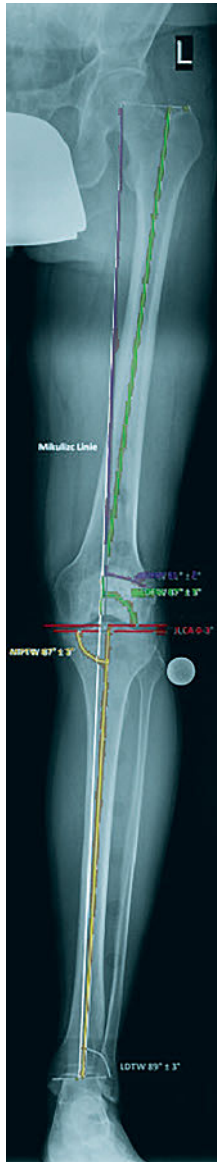

Abbildung 3 Ganzbeinaufnahme mit Mikulicz-Linie und physiologischen Gelenkwinkeln

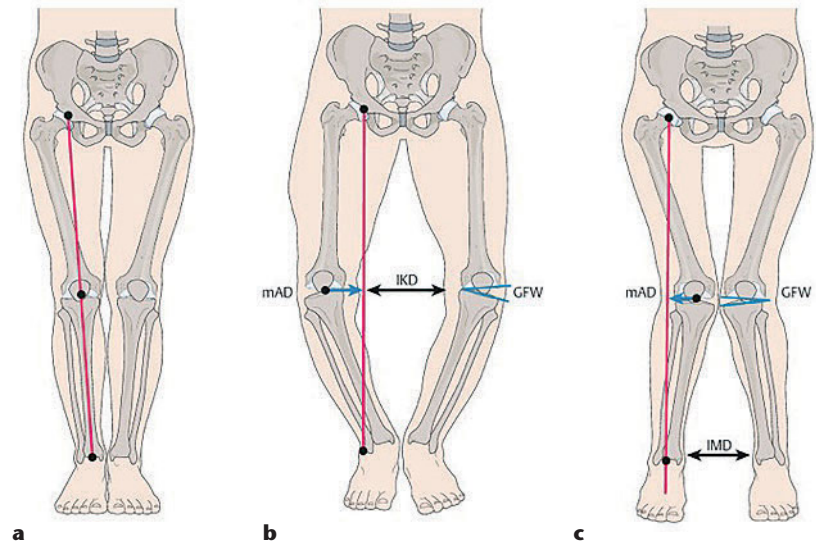


Abbildung 4 Malalignment-Test nach Paley mit Messung der mechanischen Achsen-deviation (MAD) zur Analyse der frontalen Beinachsfehlstellung (mit freundlicher Genehmigung des Georg Thieme Verlag KG [9])

[14]. Eine weitere Methode ist die Bestimmung nach Moore und Harvey (Abb. 12). Hierbei wird eine Gerade an der ventralen Tibia angelegt und die Senkrechte dazu eingezeichnet [15]. Den tibialen Slope bildet, wie bei der Methode nach Brazier, der Winkel zwischen der Senkrechten und dem Tibiaplateau. Beide Methoden eignen sich zur Bestimmung des tibialen Slope bei kurz abgebildeten Tibiaschaftanteilen.

Auswirkung von Achsfehlstellung

Beinachsabweichungen in der Frontalebene führen zu einer unphysiologischen Lastverteilung zwischen den

beiden Gelenkkompartimenten. Cerejo et al. zeigten 2002 ein erhöhtes Risiko für ein Fortschreiten einer Arthrose durch Beinachsabweichungen. Bei milder Arthrose (Kellgren/Lawrence Grad 2) ist die Wahrscheinlichkeit des Fortschreitens einer Arthrose bei Genu varum um das 4-Fache und bei Genu valgum um das 2-Fache erhöht. Bei einem Arthrosegrad 3 nach Kellgren/Lawrence steigt das Risiko um das 10-Fache [16]. Ähnliche Ergebnisse beschreiben Sharma et al. in einem 18-Monate-Follow-up. Hier zeigte sich eine Risikosteigerung um das 4-Fache für Varusdeviationen und ein 5-fach erhöhtes Risiko für Valgusdeviatio-

methode mit ihren jeweiligen Vor- und Nachteilen angewandt wird, ist es wichtig, einen Eindruck über die Patellahöhe zu gewinnen. Diese Kenntnisse sind essenziell bei der Planung und Durchführung der tibialen Osteotomie. Bei einer Patella baja sollte im Rahmen der Osteotomie die biplanare Schnittführung absteigend erfolgen.

Die Messung des tibialen Slope erfolgt ebenfalls in der seitlichen Röntgenaufnahme. Bei der Messung nach Brazier wird eine gerade an die dorsale Tibia angelegt und dazu eine Senkrechte gezogen (Abb. 11). Der Winkel zwischen der Senkrechten und dem Tibiaplateau bildet den tibialen Slope

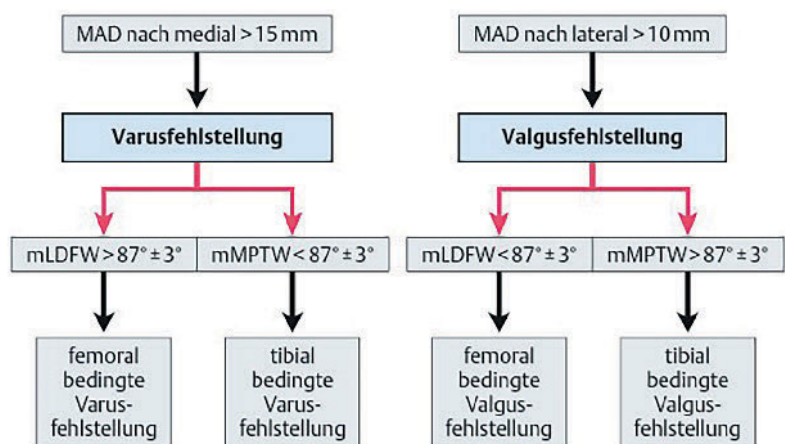


Abbildung 5 Systematische Analyse der Achsenfehlstellung mit dem Malalignment-Test nach Paley (mit freundlicher Genehmigung des Georg Thieme Verlag KG [9])

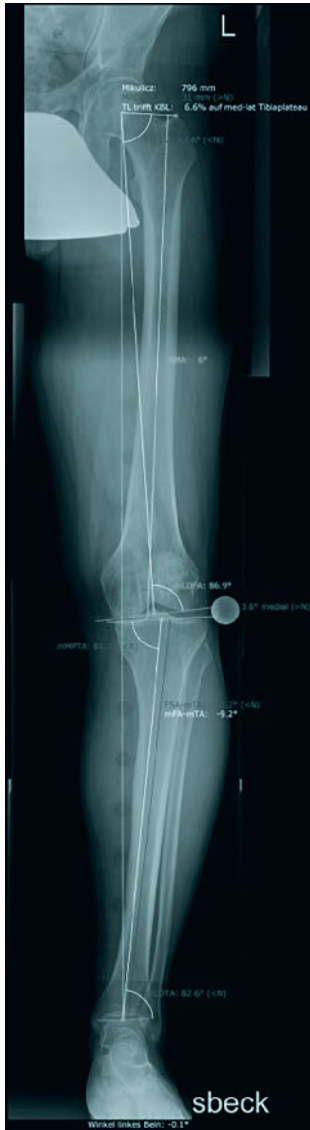

Abbildung 6 Varus-Fehlstellung mit pathologischem mMPTW von 81° (erstellt mit der Planungssoftware mediCAD®)

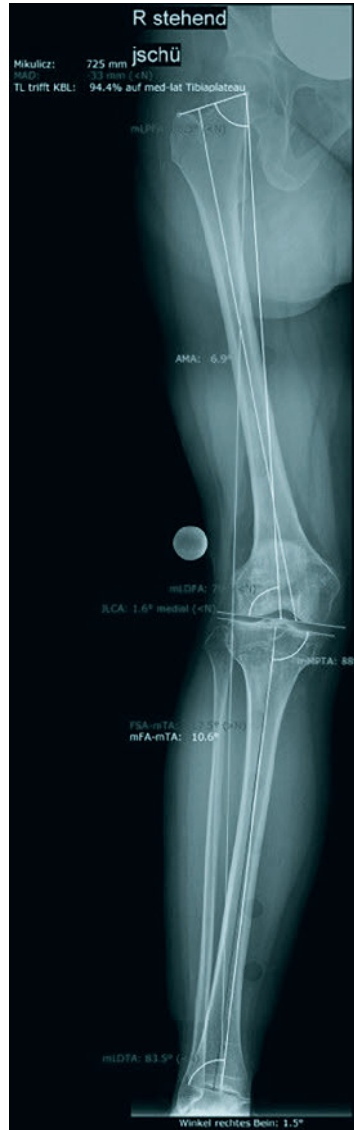

Abbildung 7 Valgus-Fehlstellung mit pathologischem mLDFW von 79° (erstellt mit der Planungssoftware mediCAD®)

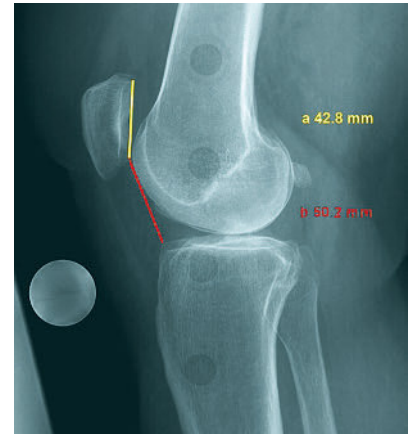


Abbildung 8 Caton-Dechamps-Index 1,2 (Normwert 0,6–1,3): **(b)** Quotient des Abstands der distalen Begrenzung der Facies articularis der Patella zum ventralsten Punkt des Tibiaplateaus und **(a)** der Ausdehnung der retropatellaren Facies articularis. Index = b/a.

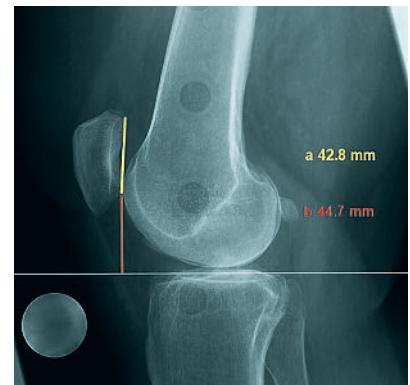


Abbildung 9 Blackburn-Peel-Index 1,0 (Normwert 0,8): **(b)** Quotient aus dem Abstand von der distalen Begrenzung der Patellagelenkfläche zur Senkrechten des Tibiaplateaus und **(a)** im Verhältnis zur Facies articularis. Index = b/a.

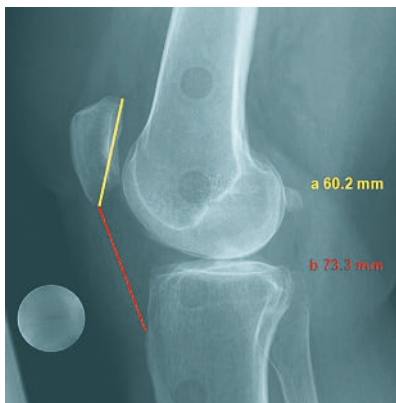


Abbildung 10 Insall-Salvati-Index 1,2 (Normwert 0,8–1,2): **(b)** Quotient aus der Strecke vom Apex der Patella zum Ansatz der Patellarsehne an der Tuberositas tibiae und **(a)** der größten diagonalen Länge der Patella. Index = b/a.

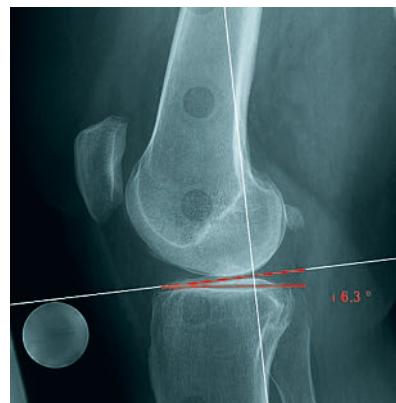


Abbildung 11 Messung des tibialen Slope nach Brazier (Normwert 6° ± 3°). Es wird eine Gerade an die dorsale Tibia angelegt und dazu eine Senkrechte gezogen. Der Winkel zwischen der Senkrechten und dem Tibiaplateau bildet den tibialen Slope.

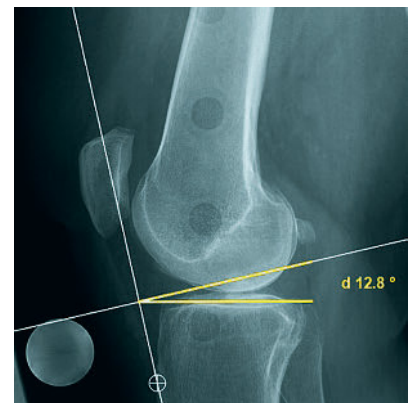


Abbildung 12 Messung des tibialen Slope nach Moore und Harvey (Normwert 10° ± 3°). Es wird eine Gerade an die ventrale Tibia angelegt und dazu eine Senkrechte gezogen. Der Winkel zwischen der Senkrechten und dem Tibiaplateau bildet den tibialen Slope.

nen. Des Weiteren wurde eine Korrelation zwischen Ausmaß der Achsabweichung und der Zunahme der Gelenkspaltverschmälerung gefunden [17]. Die Arbeitsgruppe um Cicuttini beschreibt ebenfalls eine Korrelation der mechanischen Überlastung eines Gelenkkompartiments mit der Knorpeldicke und dem Knorpelverschleiß [18]. Brouwer führte 2007 Nachuntersuchungen an 693 Kniegelenken mit Varusdeviation, 959 mit Valgusdeviation und im Vergleich dazu von 1012 Kniegelenken mit physiologischer Beinachse durch. Alle untersuchten Kniegelenke waren initial gesund, also ohne radiologischen Nachweis einer Arthrose. Er fand ein 2-fach erhöhtes Risiko für eine Arthroseentstehung bei Genu varum und ein um das 1,5-fache erhöhte Risiko bei Genu valgum, in einem Nachuntersuchungszeitraum von im Mittel 6,6 Jahren [19].

In den AWMF-Leitlinien zu kniegelenknahen Beinachsfehlstellungen werden eben diese als präarthrotische Deformitäten beschrieben [20].

Interessenkonflikte:

Keine angegeben.

Literatur

- Spahn G, Schiele R, Langlotz A, Jung R. [Prevalence of functional pain of the back, the hip and the knee in adolescents. Results of a cross-sectional study]. *Dtsch Med Wochenschr* 2004; 129: 2285–90
- Vahasarja V. Prevalence of chronic knee pain in children and adolescents in northern Finland. *Acta Paediatr* 1995; 84: 803–5
- Morrison JB. Function of the knee joint in various activities. *Biomed Eng (NY)* 1969; 4: 573–80
- Lobenhoffer P, Agneskirchner JD. Improvements in surgical technique of valgus high tibial osteotomy. *Knee Surg Sports Traumatol Arthrosc* 2003; 11: 132–8
- Dorofeev A, Tylla A, Drescher W, Stangl R. [Complication analysis after angle-stable CW and OW high tibial osteotomy]. *Orthopade* 2019; doi: 10.1007/s00132-019-03724-7
- Nunley RM, Nam D, Johnson SR, Barnes CL. Extreme variability in posterior slope of the proximal tibia: measurements on 2395 CT scans of patients undergoing UKA? *J Arthroplasty* 2014; 29: 1677–80
- Westhoff B, Wild A, Krauspe R. [Development of the leg axis in childhood and treatment options for deformities near the knee joint]. *Orthopade* 2002; 31: 1198–9
- B HTV. Kniegelenk Teil I – Achsendeformitäten. *Orthopädie und Unfallchirurgie up2date* 2017; 12: 547–66
- Lobenhoffer P, van Heerwaarden R, Agneskirchner J: Kniegelenknahe Osteotomien. 2014. Stuttgart: Thieme Verlag
- Paley D, Pfeil J. [Principles of deformity correction around the knee]. *Orthopade* 2000; 29: 18–38
- Caton J, Deschamps G, Chambat P, Lerat JL, Dejour H. [Patella infera. Apropos of 128 cases]. *Rev Chir Orthop Reparatrice Appar Mot* 1982; 68: 317–25
- Blackburne JS, Peel TE. A new method of measuring patellar height. *J Bone Joint Surg Br* 1977; 59: 241–2
- Insall J, Salvati E. Patella position in the normal knee joint. *Radiology* 1971; 101: 101–4
- Brazier J, Migaud H, Gougeon F, Cotten A, Fontaine C, Duquenois A. [Evaluation of methods for radiographic measurement of the tibial slope. A study of 83 healthy knees]. *Rev Chir Orthop Reparatrice Appar Mot* 1996; 82: 195–200
- Moore TM, Harvey JPJ. Roentgenographic measurement of tibial-plat-

teau depression due to fracture. *J Bone Joint Surg Am* 1974; 56: 155–60

- Cerejo R, Dunlop DD, Cahue S, Channin D, Song J, Sharma L. The influence of alignment on risk of knee osteoarthritis progression according to baseline stage of disease. *Arthritis Rheum* 2002; 46: 2632–6
- Sharma L, Song J, Felson DT, Cahue S, Shamiyeh E, Dunlop DD. The role of knee alignment in disease progression and functional decline in knee osteoarthritis. *JAMA* 2001; 286: 188–95
- Cicuttini F, Wluka A, Hankin J, Wang Y. Longitudinal study of the relationship between knee angle and tibiofemoral cartilage volume in subjects with knee osteoarthritis. *Rheumatology (Oxford)* 2004; 43: 321–4
- Brouwer GM, van Tol AW, Bergink AP, Belo JN, Bernsen RMD, Reijman M et al. Association between valgus and varus alignment and the development and progression of radiographic osteoarthritis of the knee. *Arthritis Rheum* 2007; 56: 1204–11
- Rödel R. Kniegelenknahe Beinachsfehlstellung. AWMF Leitlinie Dt. Gesellschaft für Orthopädie und orthopädische Chir und des Berufsverbandes der Ärzte für Orthopädie. 2009



Korrespondenzadresse
Dr. med. Jules-Nikolaus Rippke
ARCUS Sportklinik
Rastatter Str. 17–19
75179 Pforzheim
rippke@sportklinik.de

DIE Lösung für Varus-Gonarthrose!

Erfahren Sie mehr über die winkelstabile HTO*-Platte auf der Rückseite dieser Ausgabe.

* High Tibia Osteotomy

