

Lyubomir Haralambiev¹, Ulrich Böhling¹

Posterior stabilisierte Knieprothese

Neues Design und klinisches Outcome

Posterior stabilized total knee arthroplasty

New design and clinical outcome

Zusammenfassung: Für den primären Oberflächenersatz in der Knieprothetik werden 2 Grundtypen verwendet: hinteres Kreuzband erhaltende und posterior stabilisierende Prothesen. Für die Primärimplantation sind beide Arten geeignet, sie werden aber in den USA und Deutschland unterschiedlich favorisiert. Im Vergleich haben beide Prothesentypen biomechanische Vor- und Nachteile im Design, klinisch zeigen diese jedoch ein vergleichbares Outcome. Mit der Einführung eines neuen PS-Implantats wollten wir feststellen, welche Vor- bzw. Nachteile gegenüber dem als Standard verwendeten Oberflächenersatz zu beobachten sind.

Wir favorisieren weiterhin bei intaktem hinterem Kreuzband die primäre Versorgung mit dem UC-Oberflächenersatz. Die Indikation für die PS-Endoprothese verknüpfen wir mit einer Pathologie des hinteren Kreuzbands. Dabei ist in der PS-Versorgung der primäre Retropatellarsersatz zu diskutieren.

Schlüsselwörter: Gonarthrose, posterior stabilisierte Knieendoprothese, Knie-TEP Design, Kinematik

Summary: Currently for primary knee joint replacement 2 types of implants are suitable: cruciate-retaining and posterior stabilized. Although for primary total knee arthroplasty both types are indicated, the preference differs significantly in the US and in Germany. Comparing both implants the different design has biomechanically advantages and disadvantages, but clinical outcome is similar. With the introduction of the new posterior stabilized implant design, we wanted to determine whether significant advantages and disadvantages compared to our standard cruciate-retaining implant could be observed. In a prospective study of 40 patients with primary osteoarthritis, admitted to the Park Klinik Weißensee in Berlin for total knee arthroplasty in the period of January to May 2015, we evaluated the Knee Society Score and Oxford Knee Score pre- and postoperatively (6 weeks, 6 and 12 months).

So finding an intact posterior cruciate ligament, we recommend the cruciate retaining implant. We connect the indication for a PS implant with a pathology of the posterior cruciate ligament. In these cases, we recommend a primary patella resurfacing.

Keywords: osteoarthritis of the knee, posterior stabilized knee joint replacement, total knee arthroplasty design, kinematic

Zitierweise

Haralambiev L, Böhling U: Posterior stabilisierte Knieprothese. Neues Design und klinisches Outcome. OUP 2017; 5: 284–288 DOI 10.3238/oup.2016.0284–0288

Citation

Haralambiev L, Böhling U: Posterior stabilized total knee arthroplasty. New design and clinical outcome. OUP 2017; 5: 284–288 DOI 10.3238/oup.2016.0284–0288

Einführung

Das hintere Kreuzband (HKB) ist der primäre Stabilisator gegen die posteriore tibiale Translation. Es besteht aus 2 Bündeln: ein kräftiges anterolaterales Bündel, das in 90° Beugung gespannt wird, und ein dünneres posteromediales Bündel, das in maximaler Streckung und maximaler Beugung unter Spannung kommt. Funktionell wirkt der M. Quadriceps femoris als Agonist, die

ischiokruralen Muskeln dagegen wirken antagonistisch durch Zug in die hintere Schublade der Tibia in Flexion. Die posterolateralen und -medialen Strukturen des Kniegelenks wirken synergetisch zum hinteren Kreuzband [1, 2]. Der erste bikondyläre Oberflächenersatz wurde 1971 durch Freeman und Swanson entworfen [3]. Insall entwickelt dieses Konzept weiter und präsentiert 1974 die Total-Condylar-Prothese, bei der zu dem femoralen und ti-

bialen auch ein retropatellärer Ersatz vorgenommen wurde. Aufgrund der Instabilität durch die Resektion des hinteren Kreuzbands entwickelte Insall die erste posterior stabilisierende Knieendoprothese (Total-Condylar-Prothese II). Dabei wurde ein zentraler tibialer Zapfen als hinterer Kreuzbandersatz verwendet [4]. Aufgrund einer großen Anzahl von Implantatlockerungen wurde die Positionierung des Zapfens nach posterior verlagert. So entstand 1978

¹ Facharzt für Orthopädie und Unfallchirurgie, Berlin

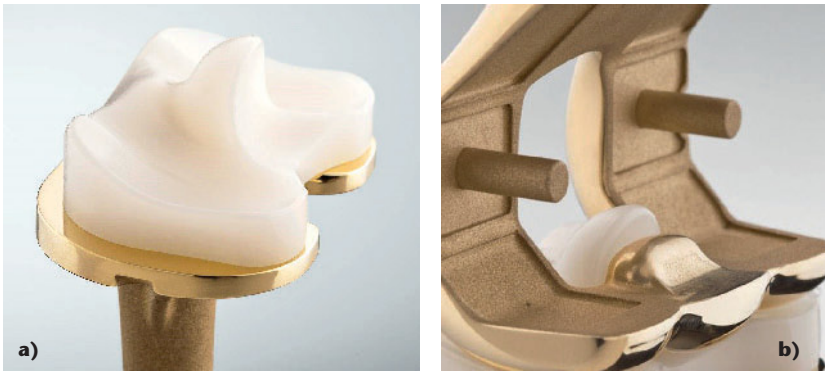

Abbildung 1a–b e.motion PS pro/B Braun Aesculap Einführung 4/2013: Post-Cam-Mechanismus mit „Ball-in-socket-Prinzip“, stabiler Pfosten, der gleichzeitig ungehinderte Patella-Bewegung ermöglicht.

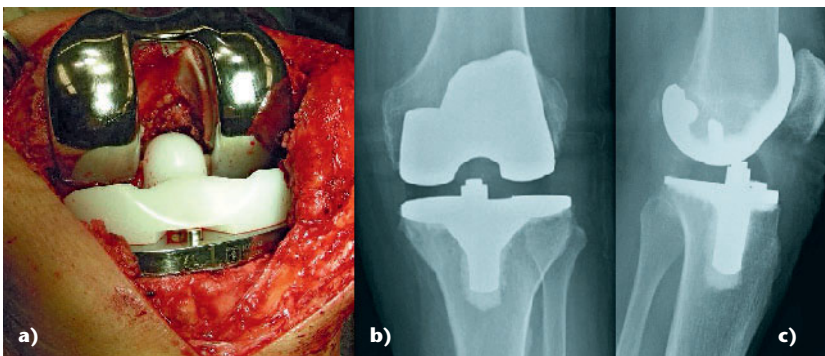


Abbildung 2a–c Intra- und postoperative Bilder eines mit e.motion PS-Pro versorgten Kniegelenks. Der Post-Cam-Mechanismus reduziert das Knochenresektionsvolumen deutlich.

die Insall-Burstein-posterior-stabilisierte Knieprothese [5].

Die PS Prothese

Die Wiederherstellung des physiologischen Beuge- und Streckmechanismus bei adäquaten muskulären Kraft- und Femoralo-patellaren Druckverhältnissen ist von grundlegender Bedeutung für den Erfolg des Kniegelenkersatzes [6, 7]. Die posterior stabilisierenden Modelle erlauben durch die Resektion des hinteren Kreuzbands eine erhöhte femurotibiale Distraction. Der Post/Cam-Anteil der Prothese sichert die tibiale Translation während der Flexion im Kniegelenk und reproduziert das femorale Rollback. Darüberhinaus wird die mediolaterale Stabilität in der Valgus/Varus-Achse verbessert [8, 9]. Manche Autoren sehen durch die PS Knieendoprothese eine bessere Planbarkeit bei der Wiederherstellung der Kniekinematik [10]. Als Nachteil wird die Prädisposition zum erhöhten Abrieb im Post/Cam-Bereich gewertet [11]. Hier spielt das Design der PS-Prothese eine entscheidende Rolle, da je nach verschiedenem Mechanismus,

Lokalisation oder Geometrie des PE-Inlays die Stärke des Abriebs variiert [12]. Das Design der PS-Prothese setzt eine Knochenresektion im interkondylären Notchbereich voraus. Besonders bei kleinen Femurgrößen führt das zu einer Schwächung der Kondylenregion [13]. Das sogenannte „Patella Clunk Phänomen“ kommt vorwiegend bei PS-Knie-Endoprothesen vor. Ursächlich ist prominentes Bindegewebe im Bereich des proximalen Patellapools und der Quadricepssehne, das bei tiefer Beugung der PS-Knieendoprothese in der Box einklemmen kann und bei Streckung des Kniegelenks eine Blockierungssymptomatik auslöst, die ein Geräuschphänomen nach sich zieht [14]. Ein weiteres potenzielles Problem bei der PS Prothese ist die Gefahr von tibio-femorale Dislokation, bei der der Inlay-Zapfen (Post) unter dem femoralen Cam durchrutscht. Zu diesem „Überspringen“ kommt es, wenn intraoperativ eine zu große Differenz zwischen Beuge- und Streckspalt entsteht. Moderne PS-Modelle berücksichtigen diese „jumping distance“, sodass dieses Phänomen heute seltener vorkommt [15].

Neues Design

Das Design des Post/Cam-Mechanismus und dessen Artikulationsfläche hat bei der PS-Prothese eine bedeutende Rolle [16]. Die in der Studie genutzte posterior stabilisierende Prothese ist seit April 2013 auf dem Markt. Im Design wurden entscheidende Veränderungen zu herkömmlichen Modellen vorgenommen, um oben genannte Nachteile zu reduzieren. So wird anstelle der Knochenresektion in der Notch nunmehr eine Vertiefung mit Hilfe einer Hohlfräse vorgenommen und somit die Knochenresektion volumetrisch um 40 % reduziert. Der Post/Cam-Mechanismus wird durch ein „Ball-in-socket-Prinzip“ abgelöst, dessen konkav/konvex geformte Gleitpaarung den Flächenanpressdruck reduziert und positiv auf den PE-Verschleiß wirkt. Die mobile Plattform ist posterior flach auslaufend mit positivem Einfluss auf die Beugung. Im Labor bestätigt sich das Konzept in der deutlichen Reduktion des PE-Abriebs. So konnte die Verschleißrate in der Kombination der AS-beschichteten Oberfläche auf 0,21 mm³/Mio. Zyklen reduziert werden [17]. Einheitliche

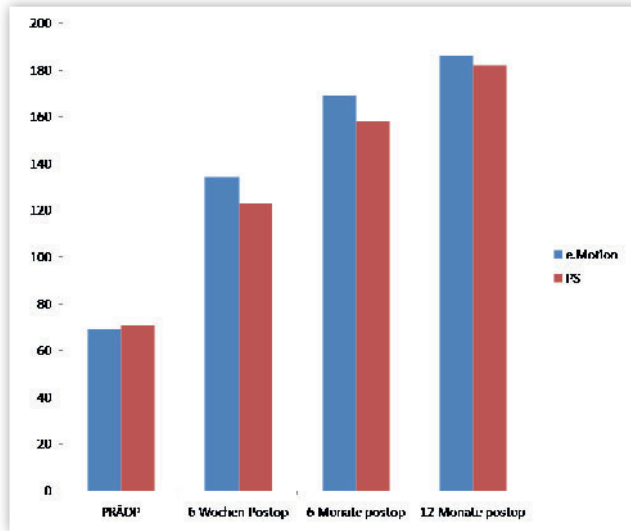


Abbildung 3 Oxford Knee Score für beide Gruppen präoperativ und im postoperativen Verlauf bis zum ersten postoperativen Jahr

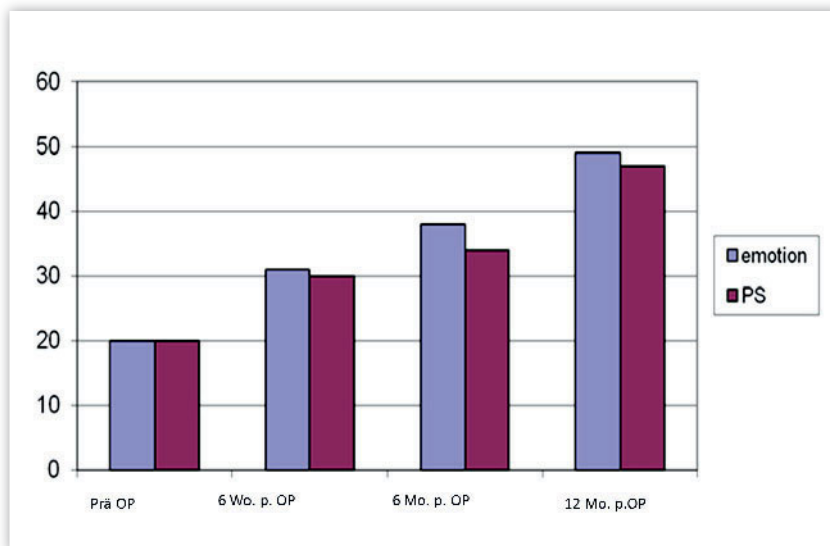


Abbildung 4 Oxford Knee Score für beide Gruppen präoperativ und im postoperativen Verlauf bis zum ersten postoperativen Jahr

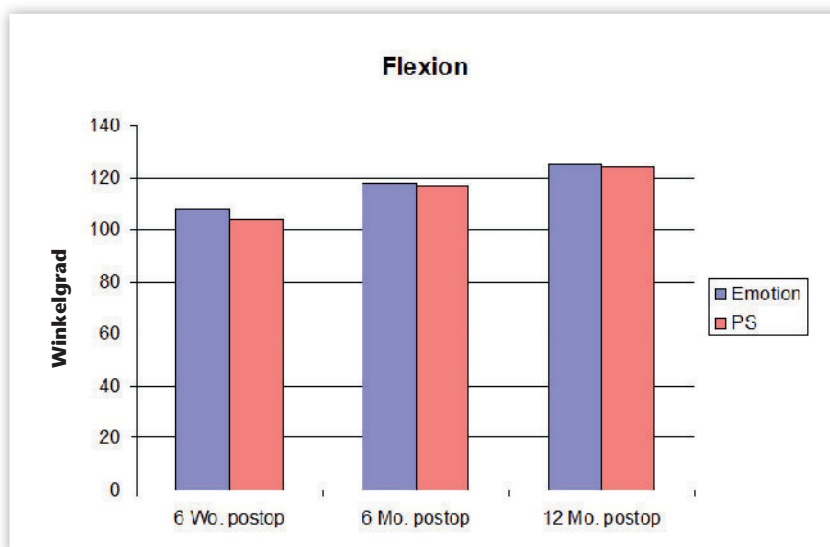


Abbildung 5 Postoperative Bewegungsausmaße für die beiden Gruppen

Kriterien für den Einsatz von posterior stabilisierenden Knieendoprothesen gibt es nicht, außer bei der Instabilität des hinteren Kreuzbands. Die Diskussion um die Primärindikation ist nicht abgeschlossen. So sind in den USA bereits 57 % [18] der alljährlich primär implantierten Knie-Endoprothesen posterior stabilisierend, in Deutschland liegt der Prozentanteil bei 19,3 % [19].

Fragstellung

Mit der Einführung des neuen PS-Implantats wollten wir feststellen, ob sich signifikante Vor- bzw. Nachteile gegenüber dem als Standard verwandten Oberflächenersatz ergeben.

Material und Methodik

In einer prospektiven Studie wurden insgesamt 40 Patienten mit primärer Gonarthrose aufgenommen. Im Rahmen eines geplanten bikondylären Kniegelenkersatzes wurden präoperativ die Patienten mittels Oxford Knee Score und Knee Society Score evaluiert. Die Patienten sind im Zeitraum Januar bis Mai 2015 in der Parkklinik Weißensee endoprothetisch versorgt worden: alternierend wurden 20 Patienten mit einem bikondylären Oberflächenersatz Typ e.motion UC (ultra congruent) und 20 Patienten mit einer posterior stabilisierenden Knie-Totalendoprothese (e.motion PS-Pro) versorgt (B. Braun/Aesculap). Ein Retropatellarersatz wurde bei keinem der Patienten implantiert. In der UC-Gruppe wurden 12 weibliche und 8 männliche Patienten in Durchschnittsalter von 68 Jahren (55–85 Jahre), in der PS-Pro Gruppe 13 weibliche und 7 männliche Patienten in Durchschnittsalter von 71 Jahren (59–88 Jahre) erfasst. Intra- und postoperativ (bis zum zweiten postoperativen Tag – Drainagenentfernung) wurde der Blutverlust in Milliliter dokumentiert. Die postoperativen Ergebnisse wurden nach 6 Wochen, 6 Monaten und einem Jahr nach Implantation ebenfalls mittels Oxford Knee Score und Knee Society Score evaluiert. Die Ergebnisse der beiden Gruppen wurden mittels Mann-Whitney-U-Test und Chi-Quadrat-Test ausgewertet.

Ergebnisse

Aus beiden Gruppen ist jeweils ein Patient wegen frühpostoperativer Infektion und gefolgt von TEP-Explantation (in den ersten 7 Monaten postoperativ) von der Studie ausgeschieden. Somit blieben in jeder Gruppe jeweils 19 Patienten, die nach 6 Wochen, 6 Monaten und einem Jahr postoperativ beobachtet wurden. Vier Patienten aus der PS-Pro Gruppe beklagten nach dem 6. Monat führende retropatellare Beschwerden. Davon wurden 2 Patienten nach 9 und 10 Monaten postoperativ mit einem retropatellären Ersatz versorgt. Es zeigte sich eine signifikante Häufigkeit der retropatellären Beschwerden in der PS-Pro Gruppe ($p = 0,03$).

Knee Society Score

Die präoperativen Ergebnisse im KSS waren sehr ähnlich: in der UC-Gruppe betrug der KSS 69 Punkte, in der PS-Pro Gruppe 71 Punkte. In der ersten postoperativen Kontrolle nach 6 Wochen zeigte die UC-Gruppe eine deutlich bessere Punktzahl (134) im Vergleich zu der PS-Pro Gruppe (123). Auch nach 6 Monaten bestand ein Unterschied zugunsten der UC-Gruppe (169 Punkte) mit einer Differenz von 11 Punkten zu der PS-Pro Gruppe (158). Nach einem Jahr näherten sich die Werte weiter an, UC-Gruppe 186 Punkte; PS-Pro Gruppe 182 Punkte. Statistisch waren die Differenzen nicht signifikant.

Oxford Knee Score

Die präoperativen Ergebnisse im Oxford Knee Score waren in beiden Gruppen mit 20 Punkten identisch. Auch in der ersten postoperativen Kontrolle nach 6 Wochen zeigten die beiden Gruppen ähnliche Ergebnisse: UC-Gruppe 31 Punkte und PS-Pro Gruppe 30 Punkte. Nach 6 Monaten bestand zwischen den Gruppen eine Differenz von 4 Punkten (UC-Gruppe 38 Punkte, PS-Pro Gruppe 34 Punkte). Nach einem Jahr war diese Differenz geringer, die UC-Gruppe hatte 49 und die PS-Pro Gruppe 47 Punkte im Oxford Knee Score (Abb. 3). Es bestand kein signifikanter Unterschied.

Bewegungsausmaß

Bei der Betrachtung der postoperativen Bewegungsausmaße nach 6 Wochen, 6 Monaten und einem Jahr zeigten sich ähnliche Ergebnisse. Nach den ersten 6 Wochen postoperativ war die durchschnittliche Flexion in der UC-Gruppe 108° und in der PS-Pro Gruppe 104° . In den Kontrollen nach 6 Monaten (UC-Gruppe 118° und PS-Pro Gruppe 117°) und einem Jahr (UC-Gruppe 125° und PS-Pro Gruppe 124°) ergab sich kein statistisch signifikanter Unterschied zwischen den Gruppen (Abb. 4).

Postoperativer Blutverlust

Der intra- und postoperative Blutverlust in der UC-Gruppe war im Durchschnitt 940 ml, bei der PS-Pro Gruppe betrug er 1221 ml. Die PS-Pro Gruppe zeigte so im Mittel einen um 281 ml größeren Blutverlust als die UC-Gruppe. Dieser Unterschied war statistisch signifikant.

Diskussion

Die Studie zeigt ein ähnliches postoperatives Outcome in beiden Gruppen. Im Knee Society und im Oxford Knee Score sowie das Bewegungsausmaß betreffend fanden sich in beiden Gruppen vergleichbare Ergebnisse. Obwohl in der frühen postoperativen Phase die UC-Gruppe tendenziell bessere Werte zeigte, ergab sich kein signifikanter Unterschied. Ab dem 6. postoperativen Monat glichen sich die Werte in beiden Gruppen an. Bezüglich der veränderten Kinematik im Kniegelenk nach Implantation einer Oberflächenersatzprothese verweisen Yue et al. auf eine Überdehnung des hinteren Kreuzbands in der späteren Flexionsphase [20]. Diese Überdehnung korreliert mit einer Reduktion des femoralen Rollbacks [21]. Dagegen beschreiben Carvalho et al. eine Verbesserung des femoralen Rollback nach Implantation von Knieendoprothesen, bei denen das hintere Kreuzband reseziert wird [22]. Bisherige Publikationen zeigten ebenfalls im Ergebnis die Vergleichbarkeit der beiden Prothesentypen [23, 24]. Signifikant war in unserer Studie die Differenz des postoperativen Blutverlusts. Dieser war in der PS-Pro Gruppe signifikant höher als in der UC-Gruppe. Trotz

verändertem Design mit volumetrisch reduzierter Knochenresektion im Notchbereich muss weiterhin bei der PS-Prothese von einer höheren Weichteiltraumatisierung im Poplitealbereich ausgegangen werden.

Ebenfalls signifikant gehäuft war in der PS-Pro Gruppe ein anteriorer Kniebeschmerz festzustellen. Vier Patienten aus der PS-Pro Gruppe entwickelten ab dem 6. postoperativen Monat Schmerzen, sodass 2 der Patienten bereits im 9. und 10. postoperativen Monat einen retropatellären Ersatz bekamen. Ursächlich ist die veränderte Kinematik des Kniegelenks nach Resektion des hinteren Kreuzbands zu diskutieren. Matsuoto et al. betonen den besonderen Einfluss der intraoperativen Weichteilbalance der PS-Endoprothesen und dessen Auswirkung auf den Patellaranpressdruck [25]. Skyhar et al. beschreiben eine Druckerhöhung im Femuropatellargelenk nach Verletzungen und Veränderungen des hinteren Kreuzbands [26]. Bei Flexion der PS-Endoprothese kommt es im Unterschied zur physiologischen Anspannung des hinteren Kreuzbands ab 40° Flexion erst ab 70° Flexion zum Kontakt vom Post und Cam-Mechanismus, sodass sich die Frage stellt, ob dies nicht zur Erhöhung des Anpressdrucks auf die Patella führt [27]. Es bleibt somit zu diskutieren, ob primär bei der Implantation einer PS-Prothese die Versorgung mit einem Retropatellarersatz erfolgen sollte.

Fazit

Unserer Empfehlung nach ist bei intaktem hinterem Kreuzband eine primäre Versorgung mit UC-Oberflächenersatz angeraten. Die Indikation für die PS-Endoprothese verknüpfen wir mit einer Pathologie des hinteren Kreuzbands, sei es durch Elongation oder Kontraktur. Bei der Versorgung mit einer PS-Endoprothese sind wir zu einem primären Retropatellarersatz übergegangen. OUP

Interessenkonflikt: Keine angegeben

Korrespondenzadresse

Prof. Dr. med. Ulrich Böhling
Schlosspark Klinik
Heubnerweg 2
14059 Berlin
ulrich.boehling@schlosspark-klinik.de

Literatur

- Peterson W, Zantop T: Biomechanik des hinteren Kreuzbandes und der hinteren Instabilität. 2006; 207–214
- Amis AA, Gupte CM, Bull AM et al.: Anatomy of the posterior cruciate ligament and the meniscofemoral ligaments. *Knee Surg Sports Traumatol Arthrosc.* 2006; 14: 257–263
- Riley LH Jr.: The evolution of total knee arthroplasty. *Clin Orthop Relat Res.* 120: 7–10
- Insall J, Tria AJ, Scott WN: The total condylar knee prosthesis: the first 5 years. *Clin Orthop Relat Res.* 1979; 145: 68–77
- Robinson RP: The early innovators of today's resurfacing condylar knees. 2005; 20: 2–26
- Fantozzi S, Catani F, Ensini A, Leardini A, Giannini S: Femoral Rollback of Cruciate-Retaining and Posterior-Stabilized Total Knee Replacements: In Vivo Fluoroscopic Analysis during Activities of Daily Living
- Churchill DL, Incavo SJ, Johnson CC, et al.: The influence of femoral rollback on patellofemoral contactloads in total knee arthroplasty. *J Arthroplasty.* 2001; 16: 909–918
- Jerosch J, Heisel J: *Knieendoprothetik*, Springer-Verlag, Berlin, Heidelberg, New York. 1999
- Insall JN, Lachiewicz PF, Burstein AH: The posterior stabilized condylar prosthesis: a modification of the total condylar design. Two to four-year clinical experience. *J Bone Joint Surg Am.* 1982; 64: 1317–23
- Orozco F, Ong A: Posterior Stabilized Total Knee Arthroplasty, Recent Advances in Hip and Knee Arthroplasty, In Tech. 2012: 231–240
- Puloski SK, McCalden RW, MacDonald SJ et al.: Tibial post wear in posterior stabilized total knee arthroplasty. An unrecognized source of polyethylene debris. *J Bone Joint Surg Am.* 2001; 83A: 390–397
- Dolan MM, Kelly NH, Nguyen JT, Wright TM, Haas SB: Implant design influences tibial post wear damage in the posterior-stabilized knees. *Clin Orthop Relat Res.* 2011; 469: 160–7
- Haas S, Nelson C, Laskin R: Posterior stabilized TKA: an assessment of bone resection. *The Knee* 2000; 7: 25–29
- Hozack WJ, Rothman RH, Booth RE Jr, Balderston RA: The patellar clunk syndrome. A complication of posterior stabilized total knee arthroplasty. *Clin Orthop Relat Res.* 1989; 241: 203–208
- Lombardi AV Jr, Mallory TH, Vaughn BK, et al.: Dislocation following primary posterior-stabilized total knee arthroplasty. *J Arthroplasty.* 1993; 8: 633–639
- Nakayama K, Matsuda S, Miura H, Iwamoto Y, Higaki H, Otsuka K: Contact stress at the post-cam mechanism in posterior-stabilised total knee arthroplasty. *J Bone Joint Surg Br.* 2005; 87: 483–8
- Grupp TM, Giurea A, Miehke RK et al.: Biotribology of a new bearing material combination in a rotating hinge knee articulation. *Acta Biomater.* 2013; 9:7054–63
- Marktanteile PS in Deutschland; 2015
- Mendenhall S: *Orthopedic Network News Vol. 25*; 2014
- Yue B, Varadarajan KM, Rubash HE, Li G: In vivo function of posterior cruciate ligament before and after posterior cruciate ligament-retaining total knee arthroplasty. *Int Orthop.* 2012; 36: 1387–92
- Yue B, Varadarajan KM, Moynihan AL, et al.: Kinematics of medial osteoarthritic knees before and after posterior cruciate ligament retaining total knee arthroplasty. *J Orthop Res* 2011; 29: 40–46
- Carvalho Jr. LH, Machado Soares LE, Gonçalves MB et al.: Ortop Femoral Roll Back in total Knee Arthroplasty: Comparison between Prostheses that preserve and sacrifice the posterior cruciate ligament. 2015; 17 46: 41–79
- Verra WC, van den Boom LG, Jacobs W, Clement DJ, Wymenga AA, Nelissen RG: Retention versus sacrifice of the posterior cruciate ligament in total knee arthroplasty for treating osteoarthritis. *Cochrane Database Syst Rev.* 2013; 10
- Jiang C, Liu Z, Wang Y, Bian Y, Feng B, Weng X: Posterior Cruciate Ligament Retention versus Posterior Stabilization for Total Knee Arthroplasty: A Meta-Analysis. *PLoS One* 2016 11
- Matsumoto T et al.: The influence of intraoperative soft tissue balance on patellar pressure in posterior-stabilized total knee arthroplasty. *The Knee* 2016; 23: 540–544
- Shyhar M, Warren R, Ortiz G, Schwartz E, Otis J: The effects of sectioning of the posterior cruciate ligament and the posterolateral complex on the articular contact pressures within the knee. *J Bone Joint Surg.* 1993; 75A: 694–9
- Zhi-Xin Zhao, Liang Wen, Tie-Bing Qu, Li-Li Hou, Dong Xiang, Jia Bin: Kinematic Analysis of a Posterior-stabilized Knee Prosthesis. *Chin Med J.* 2015; 128: 216–221

Die Edition dieses Schutzengel Amuletts erfolgt unter der Schirmherrschaft des Ikonenmuseums Schloss Autenried. Die in der Schutzengel Ikonografie weltweit einzigartige Reliefgestaltung des Engels basiert auf authentischen Vorlagen altkirchlicher Porträtmalerei. Dasselbe gilt für die kyrillische Relief Inschrift „Heiliger Schutzengel“ auf der Rückseite des Amuletts. Das Schutzengel Amulett wird in Handarbeit exklusiv für Sie in Gold und in Silber gegossen.



EDITION

Das Schutzengel-Amulett

Amulett: Aus purem Feinsilber 999/000 Wahlweise in Silber „weiß“ oder mit einer 24 Karat rundum Goldplattierung erhältlich. Durchmesser ca. 23 mm
Kette: 45 cm Länge aus Sterling Silber 925/000

€ 75,- (Feinsilber)

€ 98,- (Goldplattierung)

Deutscher Ärzteverlag
EDITION
Dieselstr. 2 · 50859 Köln

Telefon 02234 7011-324
Telefax 02234 7011-476
edition@aerzteverlag.de