

Andreas Breil-Wirth<sup>1</sup>, Lars von Engelhardt<sup>1,2</sup>, Stefan Lobner<sup>1</sup>, Jörg Jerosch<sup>1</sup>

# Retrospektive Untersuchung einer zellfreien Matrix zur Knorpeltherapie

Retrospective study of cell-free collagen matrix for cartilage repair

**Studienziel:** Im Rahmen dieser retrospektiven Nachuntersuchung von am Knie oder oberen Sprunggelenk operierten Patienten sollten die Verträglichkeit und die Ergebnisse einer Behandlung mit einer zellfreien liquiden Kollagenmatrix (Chondrofiller liquid) beurteilt werden.

**Methode:** 44 Patienten wurden arthroskopisch oder mittels Miniarthrotomie am Knie oder Sprunggelenk bei kleinen (bis 6 cm<sup>2</sup>) Knorpeldefekten operiert. Die Defektzone wurde mit Chondrofiller Liquid aufgefüllt. Postoperativ wurden die Gelenke kurzzeitig ruhiggestellt und für 6 Wochen teilbelastet. 37 Patienten wurden klinisch nachuntersucht. Darüber hinaus wurden die Patienten nach Zufriedenheit befragt und mittels Score-Systemen (IKDC) bewertet.

**Ergebnisse:** Es ergaben sich keine Komplikationen. Kein Patient gab eine Verschlechterung an. Ca. 80 % der Patienten gaben gute oder sehr gute Ergebnisse an und würden die Operation erneut durchführen lassen. Der IKDC lag bei durchschnittlich 75 Punkten.

**Schlussfolgerung:** Chondrofiller liquid zeigt sich als sicheres Verfahren, welches in diesen ersten Ergebnissen zufriedenstellende Resultate zu liefern vermag. Weitere Untersuchungen (prospektiv/MRT) sollten folgen.

*Schlüsselwörter:* Knorpelschaden, Knorpeltherapie, zellfreie Matrix

## Zitierweise

Breil-Wirth A, von Engelhardt LV, Lobner S, Jerosch J: Retrospektive Untersuchung einer zellfreien Matrix zur Knorpeltherapie. OUP 2016; 9: 515–520 DOI 10.3238/oup.2016.0515–0520

**Aim:** The purpose of this retrospective study was to evaluate clinical results of patients after knee or talar joint operation with a liquid cell-free collagen matrix (Chondrofiller liquid) for cartilage repair.

**Method:** 44 patients were operated arthroscopically on the knee or talar joint. Small (up to 6 cm<sup>2</sup>) cartilage defects were filled up with chondrofiller liquid. Patients were immobilized for 48 h followed by partial weight bearing for 6 weeks. 37 patients were reevaluated by clinical examination. Additionally patients approval with the result and the IKDC score were obtained.

**Results:** There were no complications. No patient suffered from worsening of symptoms. About 80 % of the patients claimed good or very good result and would re-do the operation. The average IKDC was 75 points.

**Conclusion:** Chondrofiller liquid shows safe application. First results are promising and comparable to other cartilage reconstructive methods. Further investigations (prospectiv studies/MRI) should follow.

*Keywords:* cartilage defect, cartilage therapie, cellfree matrix

## Zitierweise

Breil-Wirth A, von Engelhardt LV, Lobner S, Jerosch J: Retrospektive Untersuchung einer zellfreien Matrix zur Knorpeltherapie. OUP 2016; 9: 515–520 DOI 10.3238/oup.2016.0515–0520

## Einleitung

Knorpelschäden sind ein häufiges Problem in der Orthopädie und Unfallchirurgie. Eine Reihe von Ursachen ist bekannt ([post-]traumatisch, Achsabweichung, Osteonekrose, Osteochondrose, Meniskusschäden, idiopathisch (...)). Beim älteren Patienten besteht hier oft die Indikation und Möglichkeit zum

endoprothetischen Ersatz. Beim jüngeren Patienten mit isoliertem Knorpelschaden handelt es sich um eine schwer zu behandelnde Präarthrose [21, 10, 24]. Mittlerweile stehen zahlreiche Verfahren zur Therapie des isolierten Knorpelschadens zur Verfügung. Dabei konnten klinische und tierexperimentelle Studien zeigen, dass eine frühzeitige operative Sanie-

rung der konservativen Therapie überlegen ist [6, 12, 27]. Mit Verfahren wie einer Lavage und/oder einem Debridement kann ggf. eine temporäre Symptomverbesserung erzielt werden. Es wird jedoch kein zerstörter Knorpel regeneriert; entsprechend sind Studienergebnisse für beide Methoden ernüchternd [26, 20]. Verfahren wie die Pridiebohrung, Abrasionsarthroplastik

<sup>1</sup> Abteilung für Orthopädie, Unfallchirurgie und Sportmedizin, Johanna Etienne Krankenhaus, Neuss

<sup>2</sup> Fakultät für Gesundheit, Private Universität Witten/Herdecke

oder Mikrofrakturierung führen zur Bildung von faserknorpeligem Ersatzgewebe und sind zumindest beim jüngeren Patienten kontrovers zu diskutieren [3, 20, 28, 23, 7]. Die von Brittberg entwickelte autologe Chondrozytentransplantation zielt auf die Wiederherstellung des hyalinen Knorpels ab und wird inzwischen in vielen Abwandlungen von unterschiedlichen Anbietern angeboten [4, 2, 9, 11, 14, 22]. In der Originalmethode werden Chondrozyten unter einem angenäherten Periostlappen eingebracht. Neuere Methoden integrieren die Chondrozyten in eine Matrix (z.B. aus Kollagen), um der Dedifferenzierung der Zellen entgegenzuwirken. Als weiteres Verfahren steht die osteochondrale Transplantation (OATS) zur Verfügung. Auch hier wurde eine Degeneration zu Faserknorpel beschrieben, ebenso scheint die Technik aus Kongruenzgründen für kleinere Defekte besser geeignet [18, 16, 5, 17, 15].

Chondrofiller ist ein zellfreies Kollagenimplantat (Typ 1 Kollagen) zur autoregenrativen Behandlung von Knorpelschäden. Das autoregenerative Potenzial beruht auf der Einwanderung von Stammzellen aus dem umgebenden Gewebe. Dabei dient der Chondrofiller als Platzhalter für die einwandernden Zellen. Zelleinwanderung in Kollagenmatrices konnte in vivo und in vitro gezeigt werden [25]. Auch die Fähigkeit von Kollagenmatrices die Proliferation und Proteoglykansynthese in vitro zu fördern konnte nachgewiesen werden [31]. In Studien konnte die Bildung von Gelenkknorpel im Tiermodell nachgewiesen werden [13].

Bei Untersuchungen am Mini Pig bei einem Vergleich von Chondrofiller liquid mit Kollagen Gel (4x und 20x konzentriertes Kollagen) und einer unbehandelten Stelle, zeigte Chondrofiller liquid die makro- und mikroskopisch besten Ergebnisse. Mikroskopisch konnte eine Einwanderung von Zellen beobachtet werden. Diese waren primär fibroblastisch, differenzierten jedoch zu einem chondroblastären Phänotyp. Auch der Nachweis von Kollagen Typ 2 gelang. Auch wurde postuliert, dass eine frühzeitige Füllung kleinerer Defekte die Entstehung weitreichender Knorpelschäden verhindern könnte [30].

Im Rahmen dieser Untersuchungen wurden Patienten retrospektiv untersucht, bei welchen Chondrofiller liquid bei lokalisierten Knorpelschäden am Knie oder OSG (Hüfte) angewendet worden war. Ziel war es Informationen über die Verträglichkeit, die Patientenzufriedenheit und die Ergebnisse der Methode zu gewinnen.

## Material und Methoden

Bei Patienten mit lokalen, begrenzten Knorpelschäden wurde Chondrofiller Liquid verwendet. Primär sollte das Material bei Knie- und Sprunggelenken (OSG) verwendet werden. Die Indikation wurde jedoch bewusst breit gestellt. Patienten unter 18 Jahren wurden nicht mit Chondrofiller versorgt. Eine weitere Altersbeschränkung bestand nicht. Ausschlusskriterien waren Arthrofibrose, fortgeschrittene Osteoarthrose, entzündliche Gelenkerkrankungen, chronische Infektionserkrankungen, Tumorleiden, Gicht und andere metabolische Gelenkerkrankungen, Autoimmunerkrankungen, Borreliose, Schwangerschaft, Suchterkrankungen, reduzierte Compliance.

Voraussetzung war jedoch ein begrenzter Knorpelschaden von bis ca. 6 cm<sup>2</sup>, bei ansonsten intakten Knorpelverhältnissen. Insbesondere durfte keine höhergradige Knorpelläsion der korrespondierenden Gelenkfläche vorliegen. Zur zuverlässigen Implantation war eine stabile Randbegrenzung notwendig.

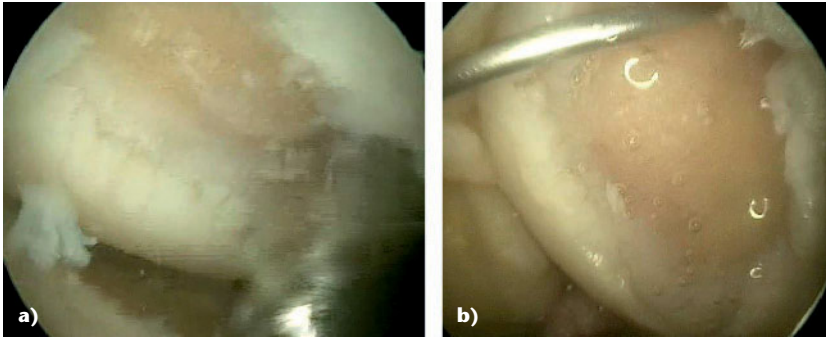
Die Patienten wurden in Allgemei- oder Spinalanästhesie versorgt. Die Knie- und Sprunggelenkversorgungen erfolgten in Blutsperre. Alle Patienten wurden primär arthroskopisch versorgt. Im ersten OP-Schritt wurde der Knorpelschaden inspiziert und im Anschluss evtl. Begleitpathologien (z.B. Meniskusschäden) adressiert und behandelt. Anschließend wurde der Knorpelschaden stabilisiert und vorbereitet. Hierfür wurden instabile Knorpelareale abgetragen. Hierbei kamen insbesondere kleine scharfe Löfler sowie der arthroskopische Shaver zum Einsatz. Hierbei wurde darauf geachtet die subchondrale Lamelle intakt zu lassen. Nach Entfernung des Knorpeldebris und Schaffung einer

stabilen Randschulter (Überprüfung optisch und mittels Tasthacken), wurde das Wasser abgelassen und die Arthroskopie unter CO<sub>2</sub>-Gas fortgeführt. Die Defektzone wurde mittels Stieltupfern getrocknet, bis eine trockene Fläche entstanden war. Anschließend wurde Chondrofiller Liquid mit einer Kanüle in die Defektzone eingebracht. Das Material war zuvor aufgetaut und ca. 15 Minuten auf 33 °C erwärmt worden. Nach Einbringen des Materials wurde die Aushärtung der Matrix abgewartet (ca. 5 Minuten) und dann die OP beendet. Abweichend wurde bei Defekten, welche keine direkte Applikation zulassen (z.B. Retropatellar/ „Hängender Defekt an der Decke“ und kein Raum nach Beenden der wasser-gestützten Arthroskopie) eine Miniarthrotomie durchgeführt.

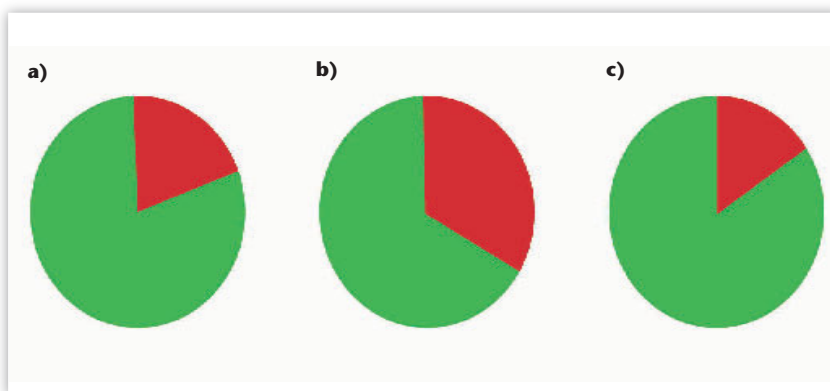
Unmittelbar nach OP-Ende und Anlage des Verbands sollte das behandelte Gelenk mit einer Gipschiene für 48 Stunden in Neutralposition ruhig gestellt und Bettruhe eingehalten werden. Bei Defekten in der Hauptbelastungszone erfolgt nach 48 Stunden die vollständige Freigabe für Bewegungsübungen. Eine Unloaderorthese (medial oder lateral) wurde angepasst. Zudem wurde das betroffene Gelenk über 6 Wochen postoperativ mit maximal 5 kg teilbelastet (Kontaktbelastung). Nach 4 Monaten ist das Radfahren und Schwimmen erlaubt. Auch empfiehlt sich ein vorsichtiger Muskelaufbau durch isometrisches Training. Sprung-, Lauf- und Kontaktsportarten sind nach 1 Jahr erlaubt.

Bei Defekten im Retropatellargehenk ist eine Teilbelastung mit maximal 5 kg für 6 Wochen vorgesehen. Nach der initialen Ruhigstellung über 48 Stunden sollte die Bewegung mit einer entsprechenden Orthese für 2 Wochen auf 30° Flexion limitiert werden. Anschließend kann die Flexion alle 2 Wochen um 30° erhöht werden, ab 90° Flexion wird die Orthese abtrainiert. Nach 4 Monaten ist das Radfahren und Schwimmen erlaubt. Auch empfiehlt sich ein vorsichtiger Muskelaufbau durch isometrisches Training. Sprung-, Lauf- und Kontaktsportarten sind nach 1 Jahr erlaubt.

Bei Operationen am OSG erfolgte 48 Stunden eine komplette Ruhigstellung unter relativer Bettruhe in der angelegten Thermoplast-Schiene. An-



**Abbildung 1a-b** Präparation der Defektzone an der Femurkondyle **a)**, und Einbringen des Chondrofiller liquids **b)**



**Abbildung 2a-c** Anteil der Patienten mit Chondrofiller, welche die OP erneut durchführen lassen würden (grün). **a)** alle Patienten; **b)** nur OSG; **c)** nur Knie.

schließlich kann die Thermoplast-Schiene entfernt werden. Weiter hochlagern bis Sicherung der vollständigen Wundheilung. Anschließend Entlastung mit 5 kg Körpergewicht für 6 Wochen. Ab der 7. Woche kann die schmerzadaptierte Aufbelastung erreicht werden. Versorgung mit medial oder lateral erhöhten Einlagen für 16 Wochen. Keine sportlichen Aktivitäten für 4 Monate. Leichter Sport nach 4 Monaten, Kontaktsportarten und Ballsportarten nach 6 Monaten.

In 2 Fällen wurden Hüftgelenke versorgt. Hier erfolgte das Vorgehen analog, eine postoperative Gipsruhigstellung erfolgte nicht.

Eine Röntgenkontrolle wurde nicht durchgeführt.

Im Rahmen der Nachuntersuchungen wurden die Patienten klinisch untersucht. Die Patienten wurde befragt, wie sie die subjektive Beschwerdeänderung einschätzen würden (keine, geringe Besserung, gute Besserung, sehr gute Besserung). Auch wurde ge-

fragt, ob sie den Eingriff noch einmal durchführen lassen würden. Darüber hinaus wurde der IKDC-Score erhoben.

Der IKDC subjektive Knee-Score beurteilt die Kriterien Aktivität, Schmerzen und Funktion und wird in der Literatur zur Beurteilung der Behandlung von Knorpelschäden eingesetzt. Hierbei verwendet wird der Patientenfragebogen zur subjektiven Beurteilung des Kniegelenks nach IKDC (International Knee Documentation Form, <http://www.sportsmed.org/tabs/research/ikdc.aspx>) in der überarbeiteten Form aus dem Jahr 2000. Bei diesem Scoring ist ein Maximalwert von 100 möglich, wobei bei einem Punktwert von 100 die Aktivität des Patienten unlimitiert ist und keine Symptome bestehen.

Insgesamt wurde Chondrofiller Gel Liquid bei 44 Patienten angewendet. 37 Patienten konnten für die Nachuntersuchungen gewonnen wer-

den. Die Operationen erfolgen von September 2014 bis Oktober 2015 und wurden von 3 verschiedenen Operateuren durchgeführt. Das Durchschnittsalter betrug 38 Jahre (Minimum 19, Maximum 63). 24 Patienten waren männlich, 13 weiblich. Der durchschnittliche Nachuntersuchungszeitraum betrug 8 Monate (Minimum 4, Maximum 17 Monate). Bei den versorgten Gelenken handelte es sich um 26 Knie, 9 OSG und 2 Hüften. Bei den Knien lagen die Knorpelschäden in unterschiedlichen Gelenkkompartimenten (14 mediale Femurkondyle, 5 laterale Kondyle, 3 Retropatellar, 2 Trochlea, 1 laterale Tibia). Die Größe der Knorpelschäden im Knie lag zwischen 1 cm<sup>2</sup> und ca. 6 cm<sup>2</sup> (Abb. 1).

Am Sprunggelenk waren 8 Knorpelläsionen an der medialen Talus-schulter lokalisiert, einer an der lateralen.

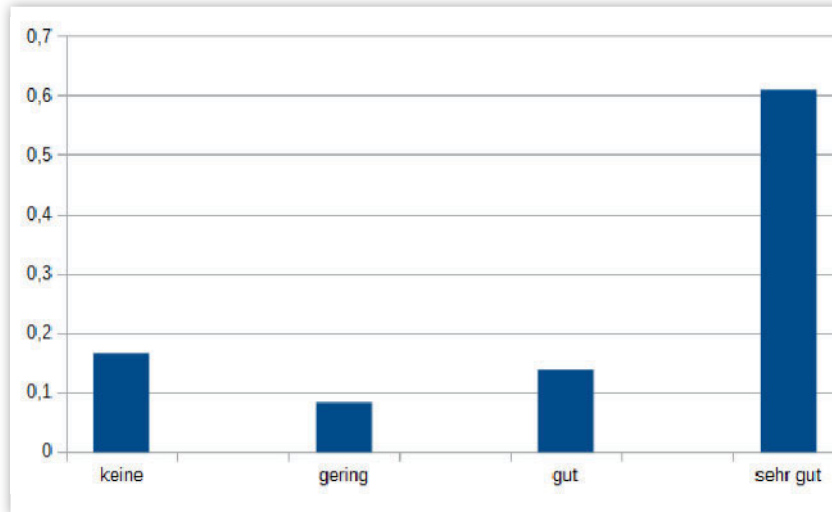
Ein am Knie operierter Patient wurde aufgrund starker Schmerzen am Schienbein zum Nachuntersuchungszeitpunkt von der Auswertung ausgeschlossen. Die Schmerzen standen in keinen Zusammenhang mit der Chondrofiller OP.

## Ergebnisse

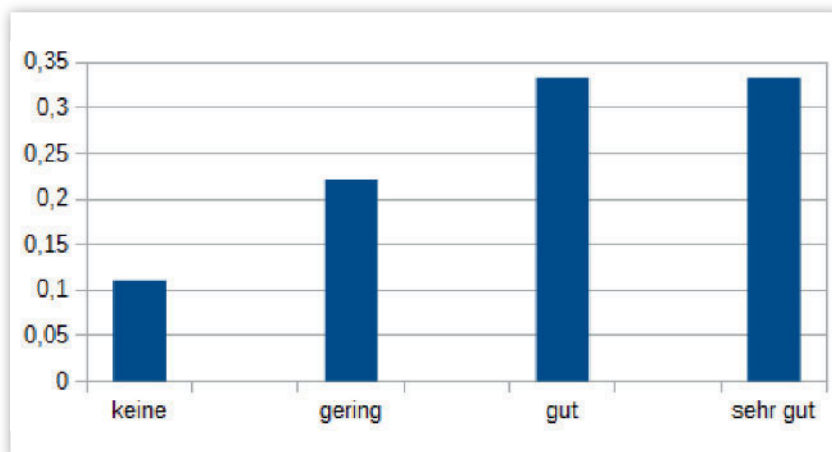
Vorweg kann gesagt werden, dass bei keinem der Patienten unangenehme Nebeneffekte aufgetreten sind. Es gab keinerlei Komplikationen. Viele Patienten berichten von einer subjektiv recht langen Nachbehandlungszeit (Entlastung/Bewegungseinschränkung für 6 Wochen). Einige hatten nach der Schienenversorgung eine temporär eingeschränkte Beweglichkeit, diese erholte sich aber wieder.

80 % der operierten Patienten würden die OP retrospektiv noch einmal machen lassen. Dieser Anteil ist bei den Kniepatienten allerdings höher als bei den am OSG operierten Patienten. Kein Patient gab eine Verschlechterung seiner Beschwerden gegenüber dem Zustand vor den OP an (Abb. 2, 3).

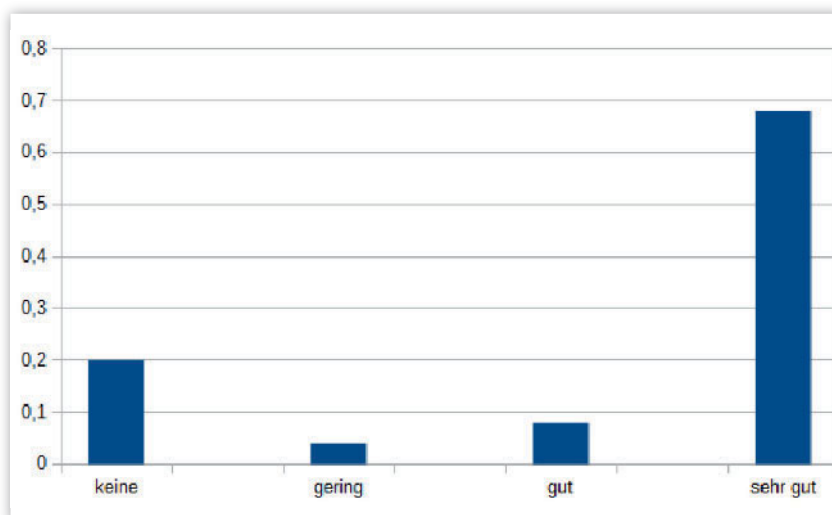
Im IKDC-Score ergab sich ein Mittelwert von 75,5 (Range: 36,8–100). Bei der Beurteilung der Funktionsfähigkeit prä- zu post OP auf einer Skala von 0–10 (rein retrospektive Beurtei-



**Abbildung 3** Verteilung der Besserung der Beschwerden prä- zu post-OP aller operierten Patienten



**Abbildung 4** Verteilung der Besserung der Beschwerden prä- zu post-OP bei am OSG operierten Patienten



**Abbildung 5** Verteilung der Besserung der Beschwerden prä- zu post-OP bei am Knie operierten Patienten

lung) ergab sich eine Verbesserung um 3,4 Punkte (zufriedene Pat 4,2 unzufriedene 0,2).

#### Ergebnisse OSG

Am oberen Sprunggelenk wurde Chondrofiller bei 9 Patienten verwendet. Mit einem Durchschnittsalter von 29,9 waren die Patienten eher jünger. Der durchschnittliche Nachuntersuchungszeitraum betrug 10 Monate. 8 von 9 Defekten waren an der medialen Talusschulter im Sinne einer OD lokalisiert. Die mittlere, im OP Bericht beschriebene, Defektgröße betrug 1,1 cm<sup>2</sup> (Range 0,5–3 cm<sup>2</sup>). 3 Patienten waren übergewichtig (1 adipös).

Bei der Nachuntersuchung gaben ca. 2/3 der Patienten an, sie würden die OP noch einmal durchführen lassen. Diese 2/3 gaben auch eine gute oder sehr gute Besserung ihrer Beschwerden an (Abb. 4).

Bei der Beurteilung der Funktionsfähigkeit prä- zu post OP auf einer Skala von 0–10 (rein retrospektive Beurteilung) ergab sich eine Verbesserung um 3,1 Punkte (zufriedene Patienten 4,25 unzufriedene 0,6).

Es konnte kein Hinweis darauf gefunden werden, bei welchen Patienten die OP nicht zu zufriedenstellenden Verbesserung führen konnte. Weder bzgl. Alter, Gewicht oder Defektgröße gab es hier Tendenzen.

#### Ergebnisse Knie

Am Kniegelenk wurde Chondrofiller bei 26 Patienten verwendet. Mit einem Durchschnittsalter von 41 waren die Patienten leicht oberhalb des Gesamtdurchschnitts. Der durchschnittliche Nachuntersuchungszeitraum betrug 7,3 Monate. Mit 14 Defekten war die mediale Femurkondyle am häufigsten betroffen. Die mittlere, im OP-Bericht beschriebene, Defektgröße betrug 2,6 cm<sup>2</sup> (Range 0,5–6 cm<sup>2</sup>). Zehn Patienten waren übergewichtig (1 adipös).

Bei der Nachuntersuchung gaben ca. 84 % der Patienten an, sie würden die OP noch einmal durchführen lassen. 80 % gaben auch eine gute oder sehr gute Besserung ihrer Beschwerden an (Abb. 5).

Im IKDC-Score ergab sich ein Mittelwert von 75,5 (Range: 36,8–100).

Betrachtet man nur die zufriedenen Patienten, welche auch einen positiven Effekt beschrieben haben so liegt der Mittelwert bei 82 (unzufriedene: 42). Bei der Beurteilung der Funktionsfähigkeit prä- zu post OP auf einer Skala von 0–10 (rein retrospektive Beurteilung) ergab sich eine Verbesserung um 3,5 Punkte (zufriedene Patienten 4,2, unzufriedene 0).

Es konnte kein Hinweis darauf gefunden werden, bei welchen Patienten die OP nicht zu zufriedenstellenden Verbesserung führen konnte. Weder bzgl. Alter, Gewicht oder Defektgröße gab es hier Tendenzen. Auffällig war aber, das bei den Patienten, die sich nicht erneut operieren lassen würden 3 (von 4) einen Defekt im femoropatellaren Raum haben.

## Hüfte

Hier wurden lediglich 2 Patienten operiert. Beide Patienten sind zufrieden. Es kann gesagt werden, dass das Verfahren auch am Hüftgelenk anwendbar ist. Für weiterreichende Analysen ist die Fallzahl jedoch deutlich zu gering.

## Diskussion

Im Rahmen der Untersuchung wurden 37 von 44 operierten Patienten nachuntersucht. Es wurden keine negativen Begleiterscheinungen beobachtet und kein Patient gibt eine Verschlechterung der Symptomatik an. Das Verfahren zielt auf eine Knorpelregeneration ab. Ob diese eintritt, lässt sich anhand

der klinischen Nachuntersuchung natürlich nicht beantworten, lediglich die Symptomverbesserung kann als Hinweis genommen werden. Die Effekte der operativen Maßnahme werden von ca. 80 % der Patienten als gut oder sehr gut eingestuft. Ebenso viele Patienten geben eine Symptomverbesserung an.

Efe et al. [8] beschrieben bei einer Untersuchung mit 15 Patienten, bei denen ein zellfreies Kollagenpatch pressfit eingebracht wurde, gute klinische Ergebnisse und einen IKDC-Score von leicht über 70 nach 6 Monaten post OP. Dies ist mit unserer eigenen Gruppe mit einem mittleren IKDC von 75 nach mittleren 7 Monaten Nachuntersuchungszeit vergleichbar.

Anderaya et al. [1] zeigten mit einem zellbeladenen Matrixsystem 79 % gute/sehr gute Ergebnisse nach 2 Jahren mit einem durchschnittlichen IKDC von 68. Maus et al. [19] zeigten ebenfalls bei Verwendung eines zellbeladenen Matrixsystems eine Patientenzufriedenheit von 83 % und einen durchschnittlichen IKDC von 66 nach 3 Jahren. Mit dem gleichen System konnten Schneider et al. [30] bei einem durchschnittlichen Follow-up von 30 Monaten 80 % gute/sehr gute Ergebnisse bzw. einen IKDC von 70 zeigen. Ob Chondrofiller liquid auch über einen 3 Jahreszeitraum vergleichbare Ergebnisse zeigen kann, muss noch gezeigt werden. Die ersten Ergebnisse stimmen jedoch optimistisch.

Mit dem Chondrofiller liquid beschreibt Schneider [29] bei 10 Patienten keine negativen Ereignisse und ei-

nen durchschnittlichen IKDC-Score von 72 nach 6 Monaten. Dies ist mit den eigenen Ergebnissen vergleichbar.

Die Vorteile eines zellfreien Systems liegen auf der Hand. Es ist kein Eingriff zur Zellentnahme erforderlich und es muss auch keine aufwendige Kultivierung der Zellen mit der Gefahr der Dedifferenzierung erfolgen. Durch die Applikationsform des Chondrofiller liquid mittels intraartikulärer Injektion in die trockene Defektzone ist der Eingriff in den meisten Fällen rein arthroskopisch möglich. Lediglich in seltenen Fällen (z.B. retropatellar) ist eine Arthrotomie erforderlich.

Diese Studie ist rein retrospektiv angelegt und hat daher nur eine begrenzte Aussagekraft. Um die Qualität des Chondrofiller liquids, auch im Vergleich zu anderen knorpelrekonstruktiven Verfahren, zu beurteilen sind weitere Untersuchungen erforderlich. Diesbezüglich wären v.a. prospektive Untersuchungen zur Objektivierung der Befundänderungen prä- zu postoperativ notwendig. Auch MRT-Nachuntersuchungen zur Beurteilung des Knorpelstatus wären sinnvoll. **OUP**

**Interessenkonflikt:** Keine angegeben

### Korrespondenzadresse


Prof. Dr. med. Dr. h.c. Jörg Jerosch  
Abteilung für Orthopädie,  
Unfallchirurgie und Sportmedizin  
Johanna Etienne Krankenhaus  
Am Hasenberg 46, 41452 Neuss  
J.Jerosch@ak-neuss.de

## Literatur

1. Anderaya S, Maus U, Gavenis K et al.: Die Behandlung femoropatellarer Knorpelschäden mit einem dreidimensionalen Kollagengel: klinische Ergebnisse im 2-Jahres-Verlauf. *Z Orthop Unfallchir* 2007; 145: 139–45
2. Bartlett W, Skinner JA, Gooding CR et al.: Autologous chondrocyte implantation versus matrix-induced autologous chondrocyte implantation for osteochondral defects of the knee: a prospective, randomised study. *J Bone Joint Surg Br.* 2005; 87: 640–5
3. Brittberg M, Winalski CS: Evaluation of cartilage injuries and repair. *J Bone Joint Surg Am.* 2003; 85-A Suppl 2: 58–69
4. Brittberg M, Lindahl A, Nilsson A, Ohlsson C, Isacson O, Peterson L: Treatment of deep cartilage defects in the knee with autologous chondrocyte transplantation. *N Engl J Med* 1994; 331: 889–895
5. Brucker P, Agneskircher JD, Burkart A, Imhoff AB: Mega-OATS: Technik und Ergebnisse. *Unfallchirurg* 2002; 105: 443–9
6. Bruns J, Rosenbach B: Osteochondrosis dissecans of the talus. Comparison of results of surgical treatment in adolescents and adults. *Arch Orthop Trauma Surg.* 1992; 112: 23–7
7. Buckwalter JA: Articular cartilage injuries. *Clin Orthop* 2002; 402: 21–37
8. Efe T, Theisen C, Fuchs S et al.: Cell-free collagen type I matrix for repair of cartilage defects – clinical and magnetic resonance imaging results; *Knee Surg Sports Traumatol Arthrosc* 2011; 20: 1915–22
9. Fritz J, Gaissmaier C, Schewe B, Krackhardt T, Weise K: Aktueller Stand biologisch rekonstruktiver verfahren an der Knorpeloberfläche – eine Übersicht. *Akt Traumatol* 2005; 35: 260–6
10. Furukawa T, Eyre DR, Koide S, Glimcher MJ: Biochemical studies on repair cartilage resurfacing experimental defects in the rabbit knee. *J Bone Joint Surg [Am]* 1980; 62: 79–89

11. Gaissmaier C, Fritz J, Krackhardt T, Flesch I, Aicher WK, Ashammakhi N: Effect of human platelet supernatant on proliferation and matrix synthesis of human articular chondrocytes in monolayer (2D) and three-dimensional (3D) alginate cultures. *Biomaterials* 2005; 26: 1953–60
12. Gaissmaier C, Fritz J, Mollenhauer J et al.: Verlauf klinisch symptomatischer Knorpelschäden des Kniegelenkes: Ergebnisse ohne und mit biologischer Rekonstruktion. *Dtsch Aerztebl* 2003; 100: A2448–A2453
13. Gavenis K, Schmidt-Rohlfing B, Andereya S, Mumme T, Schneider U, Mueller-Rath R: A cell-free collagen type I device for the treatment of focal cartilage defects. *Artif Organs*. 2010; 34: 79–83
14. Haddo O, Mahroof S, Higgs D et al.: The use of chondroglide membrane in autologous chondrocyte implantation. *Knee*. 2004; 11: 51–5
15. Hangody L, Rathonyi GK, Duska Z, Vasarhelyi G, Fules P, Modis L: Autologous osteochondral mosaicplasty. Surgical technique. *J Bone Joint Surg Am*. 2004; 86-A Suppl 1: 65–72
16. Horas U, Pelinkovic D, Herr G, Aigner T, Schnettler R: Autologous chondrocyte implantation and osteochondral cylinder transplantation in cartilage repair of the knee joint. *J Bone Joint Surg Am*. 2003; 85-A: 185–92
17. Jakob RP, Franz T, Gautier E, Mainil-Varlet P: Autologous osteochondral grafting in the knee: Indications, results and reflections. *Clin Orthop* 2002; 401: 170–184
18. Knutsen G, Engebretsen L, Ludvigsen TC et al.: Autologous chondrocyte implantation compared with microfracture in the knee. A randomized trial. *J Bone Joint Surg Am*. 2004; 86-A: 455–64
19. Maus U, Schneider U, Gravius S et al.: Klinische 3-Jahres Ergebnisse der Matrix gekoppelten ACT zur Behandlung osteochondraler Defekte am Kniegelenk. *Z. Orthop Unfall* 2008 146; 31–7
20. Marlovits S, Vécsei V: Möglichkeiten zur chirurgischen Therapie von Knorpeldefekten – Teil 2: Chirurgische Behandlungsoptionen zur biologischen Knorpelreparatur. *Acta Chir Austriaca* 2000; 32: 185–194
21. Messner K, Maletius W: The long-term prognosis for severe damage to weight-bearing cartilage in the knee: a 14-year clinical and radiographic follow-up in 28 young athletes. *Acta Orthop Scand* 1996; 67: 165–168
22. Minas T: Autologous chondrocyte implantation in the arthritic knee. *Orthopedics* 2003; 26: 945–7
23. Minas T, Nehrer S: Current concepts in the treatment of articular cartilage defects. *Orthopedics*. 1997; 20: 525–38
24. Mitchell N, Shepard N; Healing of articular cartilage in intra-articular fractures in rabbits. *Clin Orthop Relat Res* 2004; 423: 3–6
25. Morales ZI: Chondrocyte moves: clever strategies? *Osteoarthr Cartil* 2007; 15: 861–87
26. Moseley JB, O'Malley K, Petersen NJ et al.: A controlled trial of arthroscopic surgery for osteoarthritis of the knee. *N Engl J Med*. 2002; 347: 81–8
27. Saris DB, Dhert WJ, Verbout AJ: Joint homeostasis. The discrepancy between old and fresh defects in cartilage repair. *J Bone Joint Surg Br*. 2003; 85: 1067–76
28. Schmidt H, Hasse E: Arthroscopic surgical treatment of circumscribed cartilage damage with spongiosolization or Pridie drilling. *Beitr Orthop Traumatol*. 1989; 36: 35–7
29. Schneider U: Controlled, randomized multicenter study to compare compatibility and safety of ChondroFiller liquid (cell free 2-component collagen gel) with microfracturing of patients with focal cartilage defects of the knee joint. *Video J Orthop Surg* 2016; 1: 1–8
30. Schneider U, Rackwitz L, Andereya S et al.: A prospective multicenter study on the outcome of type I collagen hydrogel-based autologous chondrocyte implantation (CaReS) for the repair of articular cartilage defects in the knee. *Am J Sports Med*. 2011; 39: 2558–65
31. Uchio Y, Ochi M, Matsusaki M, Kurioka H, Katsube K: Human chondrocyte proliferation and matrix synthesis in Atelocollagen gel. *J Biomed Mater Res* 2000; 50: 138–143

## Arthroskopische Operationstechniken im Überblick



2013, 245 Seiten, 343 Abbildungen in 435 Einzeldarstellungen, 10 Tabellen  
ISBN 978-3-7691-0549-0  
gebunden € 159,-

- Diagnostische und therapeutische Methoden
- Läsionen und therapeutische Relevanz
- Instabilität, Schultersteife, Rotatorenmanschetten-, Biceps-, AC-Gelenkläsionen: Welche Portale, Instrumente und Techniken führen zum Behandlungserfolg?

Mit der Schulterarthroskopie lassen sich zahlreiche Pathologien erfolgreich behandeln. Dabei werden die Grenzen des arthroskopisch Machbaren beinahe täglich erweitert – die Schulterarthroskopie „boomt“!

**Direkt bestellen:** [www.aerzteverlag.de/buecher](http://www.aerzteverlag.de/buecher)  
> **Versandkostenfreie Lieferung innerhalb Deutschlands bei Online-Bestellung**  
E-Mail: [bestellung@aerzteverlag.de](mailto:bestellung@aerzteverlag.de) | Telefon: 02234 7011-314 | Postfach 400244