

P.H. Richter<sup>1</sup>, T. Rahmzadeh<sup>1</sup>, F. Gebhard, G. Krischak<sup>2,3</sup>, M. Arand<sup>4</sup>, S. Weckbach<sup>1</sup>, M. Kraus<sup>2,3</sup>

# Schraubenlage bei navigierter perkutaner Verschraubung des Sakroiliakalgelenkes

## *Screw position of navigated percutaneous iliosacral screws*

**Einleitung:** Die navigierte perkutane SI-Verschraubung wird zunehmend bei Verletzungen des hinteren Beckenrings eingesetzt. Ziel dieser Studie war die Analyse der Position navigiert eingebrachter Schrauben.

**Material und Methoden:** Insgesamt konnten 74 navigiert eingebrachte Sakroiliakalschrauben radiologisch ausgewertet werden. Der Grad der Perforation und der Grad der Winkelabweichung von der S1-Deckplatte wurde in der postoperativen Computertomografie bestimmt. Alle dokumentierten Komplikationen wurden erfasst.

**Ergebnisse:** Insgesamt lagen 84% aller Schrauben intraossär. In der Transversalebene perforierten 7 Schrauben nach ventral, 5 Schrauben (7%) zeigten eine Perforation des Neuroforamens. Größere Abweichungen von der Optimallage zeigten sich in der Frontalebene, hier wurde nur in 61% der Fälle eine Deviation kleiner 5° (Grad 0) erzielt. Insgesamt 5 Schrauben des Gesamtkollektivs (7%) wurden wegen schraubenbezogener Komplikationen operativ revidiert.

**Zusammenfassung:** Perforationen der Sakroiliakalschrauben kommen auch bei der navigierten Verschraubung vor. Insgesamt bietet sie aber eine vergleichsweise hohe Sicherheit. In der Frontalebene kam es häufig zu Abweichungen der Optimalroute, ohne Perforationen zu verursachen. Insgesamt zeigt das minimal-invasive Vorgehen eine geringe postoperative Komplikationsrate.

**Introduction:** The computer-assisted implantation of iliosacral screws becomes more important in the treatment of dorsal pelvic ring fractures. The purpose of this study was to analyze the position of navigated SI-screws.

**Methods:** In the study group 74 screws were implanted and radiologically analysed. In all screws we determined the degree of perforation and angular deviation in the postoperative CT-scans.

**Results:** Altogether 84% of the screws showed an intraosseous position (grade 0). In the axial plane 7 screws perforated ventrally, 5 screws penetrated the adjacent neuroforamen. In the frontal plane the screws showed greater variations, 61% deviated less than 5° (grade 0). In the study group 5 screws needed surgical revision.

**Conclusion:** The computer-assisted implantation of iliosacral screws is a safe method in relation to screw perforation. There is a frequent angular deviation in the frontal view without appearance of screw perforation. The minimal-invasive procedure shows a low postoperative revision rate.

*Keywords: sacroiliacal screw, computernavigation, pelvis fracture*

*Schlüsselwörter: navigierte Sakroiliakalschraube, Computernavigation, Beckenfraktur*

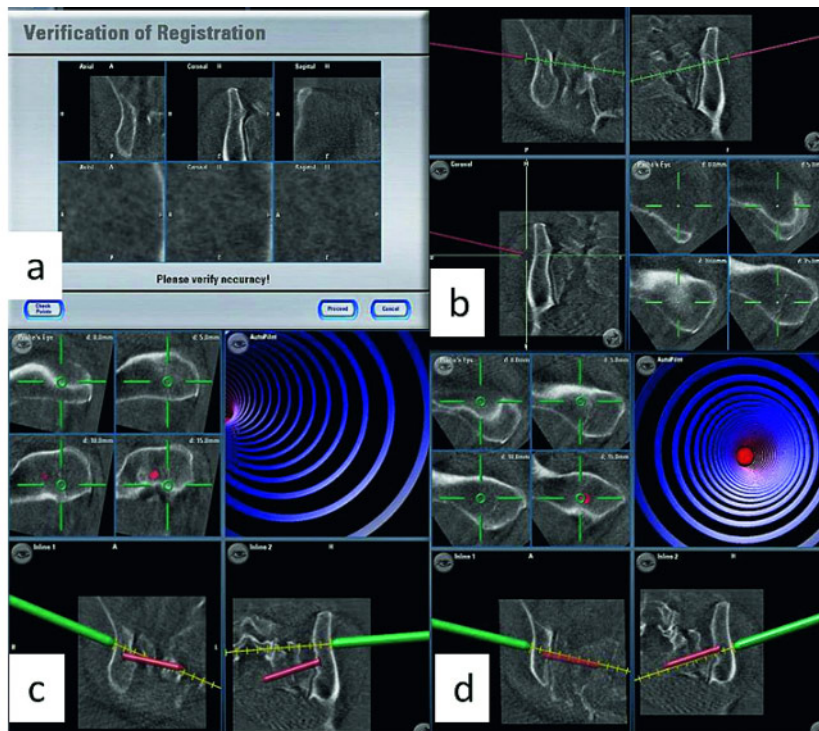
<sup>1</sup> Universitätsklinikum Ulm, Zentrum für Chirurgie, Abteilung für Unfall-, Hand-, Plastische und Wiederherstellungschirurgie, Ulm

<sup>2</sup> Federsee-Klinik Bad Buchau, Abteilung für Orthopädie und Unfallchirurgie, Bad Buchau

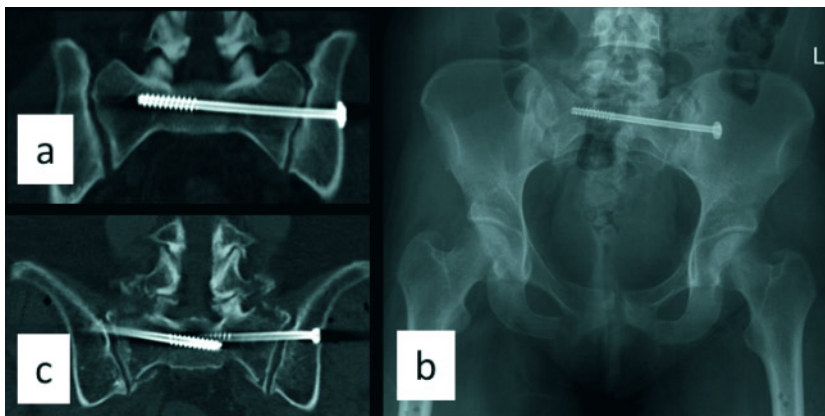
<sup>3</sup> Institut für Rehabilitationsmedizinische Forschung an der Universität Ulm, Bad Buchau

<sup>4</sup> Klinik für Unfall-, Wiederherstellungschirurgie und Orthopädie, Klinikum Ludwigsburg

DOI 10.3238/oup.2012.0292-0297



**Abbildung 1** Zu Beginn der Navigation muss der Datensatz verifiziert werden (a). Am Monitor der Workstation können nun Schrauben geplant werden (b). Bei der eigentlichen Navigation können Instrumente (Bohrer, Bohrhülse) angezeigt werden. Durch eine Zielführungshilfe (roter Kreis mit lila Ringen) wird dem Operateur die geplante Richtung aufgezeigt (c und d).



**Abbildung 2** Korrekte Schraubenlage einer unilateralen SI-Schraube im CT (a) und im konventionellen Röntgen (b). Korrekt einliegende Schrauben bilateral bei beidseitiger Fraktur des Sakrums (c).

## Einleitung

Isolierte Verletzungen des Sacrums sind selten, meist treten diese in Kombination mit weiteren ossären Verletzungen des Beckenrings auf. Beckenfrakturen entstehen vor allem bei Hochrasanztraumata wie Verkehrsunfällen oder Stürzen aus großer Höhe. Überaus häufig sind Beckenbrüche auch mit wei-

teren Begleitverletzungen und Frakturen assoziiert [3].

Die früher bevorzugte ventrale Plattenosteosynthese wurde aufgrund der Verbesserung der intraoperativen Bildgebung und Dank ihrer guten Handhabung mittlerweile fast vollständig von der minimal-invasiven Iliosakralschraube (SI-Schraube) abgelöst. Die ventrale Plattenosteosynthese findet in

der Regel nur noch bei dislozierten Sacrumfrakturen mit Kompression neuraler Strukturen Anwendung [1]. Die Vorteile dieses minimal-invasiven Vorgehens sind die Verringerung der Pseudarthrosenrate sowie eine Reduktion der postoperativen Wundheilungsstörungen und der tiefen Infektionen [5].

Zur Einbringung der Schrauben ins Sakroiliakalgelenk (SI-Gelenk) sind in der Literatur verschiedene Methoden beschrieben. Im Wesentlichen wird zwischen navigierten und nicht-navigierten Prozeduren unterschieden. Bei beiden Verfahren hat sich dabei die Anwendung eines mobilen Röntgengerätes (C-Bogen) durchgesetzt [4].

Bei der konventionellen Technik sind verschiedene Einstellungen wie die Inlet- und Outlet-Aufnahmen zur optimalen Darstellung von Schraube und Knochen erforderlich [2]. Dabei tritt eine nicht unerhebliche Strahlenbelastung für Patient und Personal auf [10].

In neuerer Zeit werden daher als wesentliche Vorteile der computernavigierten Techniken im Vergleich zu konventionellen Verfahren die Verminderung der Strahlenbelastung sowohl für Patient aber auch für das OP-Personal bei gleichzeitig erhöhter Genauigkeit der Schraubenplatzierung postuliert [8, 10].

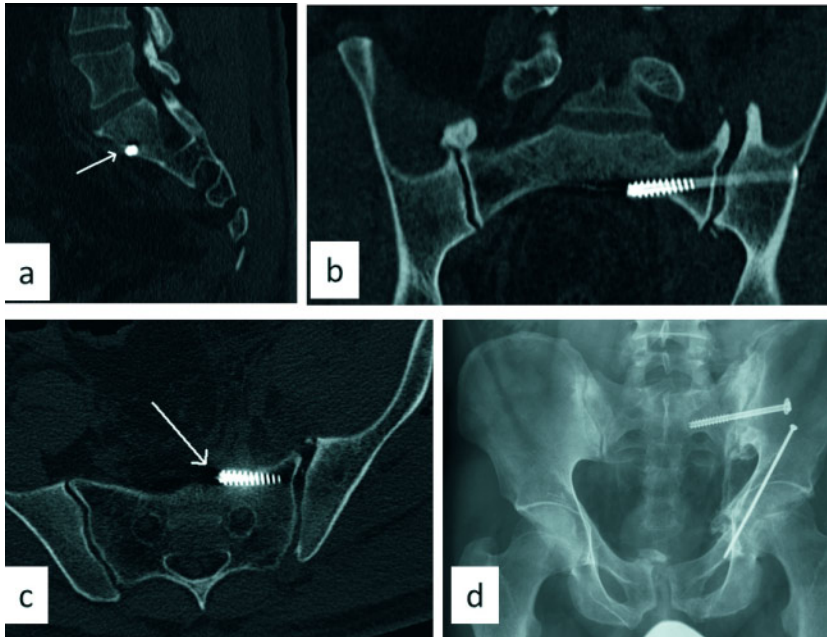
Den zahlenmäßig in der Traumatologie größten Einsatz erfährt die Computernavigation nach wie vor bei der dorsalen Spondylodese von Wirbelfrakturen. Hier zeigt sich die Tendenz der Lateralisierung navigierter Schrauben im Gegensatz zu eher medialer Schraubenposition bei konventionell eingebrachten Implantaten [6].

Ziel dieser Untersuchung war die Analyse der Position navigiert eingebrachter Schrauben zur Versorgung von Verletzungen des hinteren Beckenrings. Diese wurden in einem einzigen Traumacenter eingebracht.

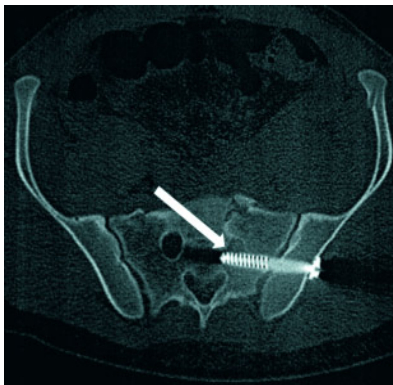
## Material und Methoden

In einer retrospektiven Untersuchung wurden alle Patienten im Klinikinformationssystem (KIS) und den OP-Büchern identifiziert, die zwischen 2003 und 2009 eine navigierte Verschraubung des SI-Gelenkes erhielten.

Dadurch konnten insgesamt 58 Fälle eingeschlossen werden, bei denen ins-



**Abbildung 3** Ventrale Schraubenperforation in sagittalen (a), frontalen (b) und axialen (c) CT-Schichten. In der konventionellen postoperativen Beckenübersicht kann diese nicht erkannt werden. Zeitgleich wurde bei dem Patienten eine Verletzung des vorderen Beckenrings mit einer Kriechschraube versorgt.



**Abbildung 4** Neuroforaminelle Perforation einer Schraube in S2. Bei dem Patienten wurde zeitgleich eine weitere gleichseitige Schraube in S1 proximal implantiert, die eine korrekte intraossäre Lage aufweist.

gesamt 89 Schrauben navigiert eingebracht worden waren.

Die Daten der Patientenakten wurden ausgewertet hinsichtlich allgemeiner Parameter (demografische Daten, Nebenerkrankungen, Body-Mass-Index [BMI], Begleitverletzungen, Dokumentation der Röntgendauer intraoperativ) sowie des postoperativen Verlaufs zur Erfassung eventueller Komplikationen. Alle Operationen wurden 3D-navigiert durchgeführt.

Die Navigation erfolgte in allen Fällen mit demselben C-Bogen zur Durchführung des 3D-Scans (ARCADIS Orbic 3D, Siemens, Erlangen, Deutschland) sowie demselben Navigationssystem (BrainLAB Vector Vision, Brainlab, Feldkirchen, Deutschland) (Abb. 1a–d).

Bei 9 Patienten mit 15 Pedikelschrauben lag keine postoperative Computertomografie (CT) vor. Zur radiologischen Auswertung konnten daher 49 Patienten (74 Schrauben) eingeschlossen werden.

Erfasst wurde dabei die Schraubenlage hinsichtlich des Bezugs zur ventralen und dorsalen Kortikalis, zum angrenzenden Neuroforamen und zu der jeweiligen Grund- und Deckplatte des sakralen Wirbels. Dabei wurde die Winkelabweichung der eingebrachten Schrauben bezogen auf die Deckplatte von S1 vermessen, um die Varianz der Schraubenposition quantitativ darstellen zu können [9].

Der Grad der Perforation durch den ventralen Kortex des Sacrums wurde nach Smith et al. [7] in 4 Grade unterteilt: Grad 0 bedeutet demnach keine Perforation, Grad 1 zeigte eine Perforation < 2 mm der Schraube nach ventral. Bei Grad 2 konnte eine Perforation von 2–4 mm und bei Grad 3 eine Perforation

> 4 mm im CT gemessen werden (Tab. 1).

Zusätzlich wurde der Grad der Winkelabweichung der Schrauben zu der Deckplatte von S1 in den postoperativen Computertomografien ausgemessen und wiederum in 4 Grade unterteilt. Grad 0 entspricht einer Abweichung < 5° des Winkels, Grad 1 zeigt dabei eine Abweichung von 5–10°, Grad 2 eine Abweichung von 11–15° und Grad 3 eine Abweichung von > 15° (Tab. 1).

### Statistik

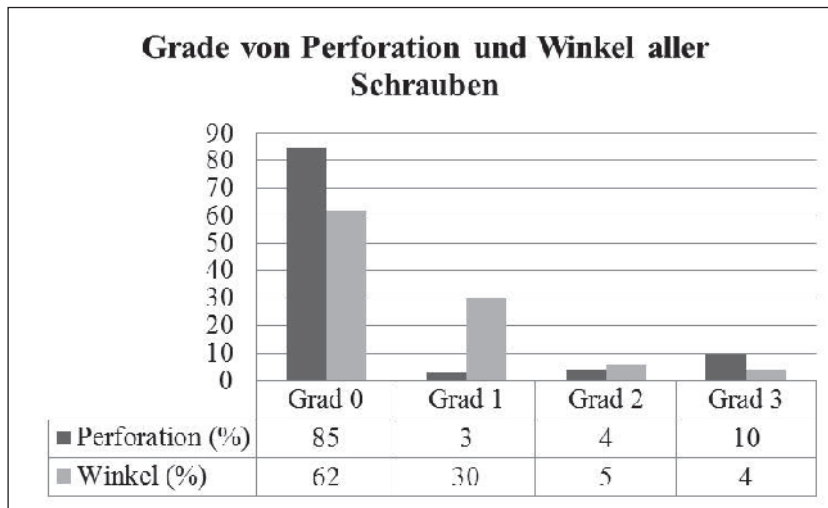
Allgemeine deskriptive Berechnungen sowie die Grafiken wurden mit Microsoft Excel 2003 durchgeführt.

### Ergebnisse

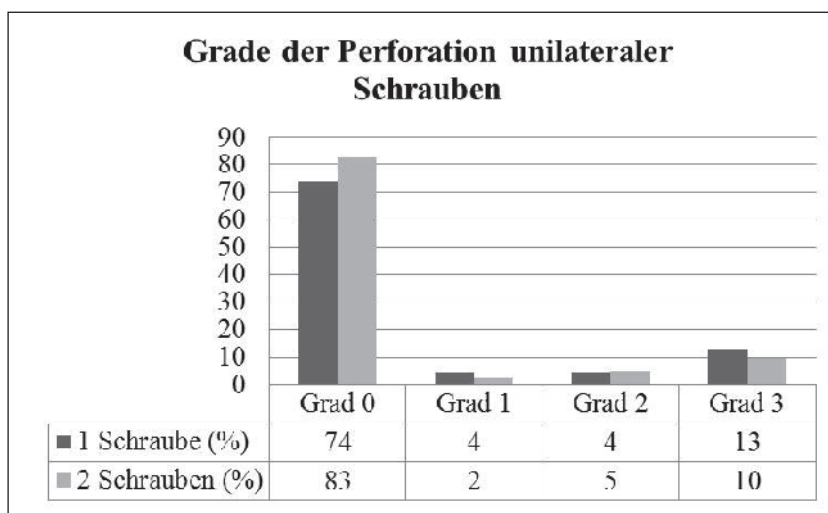
Eingeschlossen wurden 58 Patienten mit 89 Schrauben, wobei radiologisch insgesamt 49 Patienten mit 74 SI-Schrauben ausgewertet werden konnten. Das durchschnittliche Alter lag bei 42,2 Jahren  $\pm$  18 (16–79 Jahre). 57% waren männlich, 43% weiblich. Von den radiologisch ausgewerteten Fällen erhielten 25 Patienten eine unilaterale Schraube in S1 (n = 25) (Abb. 2a–c). Bei 19 Patienten wurde sowohl eine Schraubenosteosynthese von S1 als auch S2 auf derselben Seite durchgeführt (n = 38 Schrauben). Ein Patient wurde mit bilateralen Schrauben in S1 und einer weiteren Schraube in S2 versorgt (n = 3 Schrauben). 4 der 58 Patienten erhielten eine S1-Schraube bilateral (n = 8 Schrauben). Die durchschnittliche Röntgenzeit betrug im Mittel 3 min  $\pm$  1,7 (0,9–7,4 min) (n = 28). Bei insgesamt 19 Patienten wurden in der gleichen Operation weitere Eingriffe durchgeführt (Plattenosteosynthese Becken, Frakturversorgung an den Extremitäten, Fixateur externe). Die durchschnittliche Röntgendauer bei reiner SI-Verschraubung (n = 13) betrug 1,9 min  $\pm$  1,1 (0,9–4,4).

Die durchschnittliche Operationsdauer aller Eingriffe betrug 100 min  $\pm$  103 (20–540 min), die durchschnittliche Dauer der reinen SI-Versorgungen (n = 27) betrug 50 min  $\pm$  20 (20–93 min).

Der durchschnittliche Nachbeobachtungszeitraum anhand der Aktenlage (Wiedervorstellungen) betrug 2,3 Jahre  $\pm$  2,2 (0–10,6 Jahre), wobei ins-



**Abbildung 5** Insgesamt zeigt sich für alle Schrauben (n = 73) eine höhere Genauigkeit für die Perforation als für die Kontrolle des Winkels zur Deckplatte des ersten sakralen Wirbels. Die Relevanz einer intraosären Lage ist in der Literatur besser dokumentiert als das Kriterium einer möglichst parallelen Schraubenlage.



**Abbildung 6** Am häufigsten wurden die Schrauben unilateral eingebracht (n = 63), meistens wurden 2 Schrauben eingebracht (n = 41). Durch die zweite Schraube wird die Genauigkeit nicht negativ beeinflusst.

gesamt 47 der 58 Patienten wieder vorgestellt wurden (81%).

Im Gesamtkollektiv wurden im postoperativen Verlauf 5 Fälle erneut aufgrund einer schraubenbezogenen Komplikation revidiert. Eine Schraube zeigte auf dem postoperativen CT einen Einbruch des Schraubenkopfes inklusive der Unterlegscheibe und wurde ausgetauscht. Bei 2 Patienten, beide mit unilateraler Schraube in S1 und S2, wurden aufgrund postoperativer Schmerzen die S2-Schraube bzw. beide Schrauben entfernt. Eine Schraube wurde aufgrund der Fehllage im postoperativen CT aus-

getauscht, eine weitere wurde aufgrund einer Dislokation mit Vorwölbung der Haut entfernt. Im Patientenkollektiv kam es in keinem Fall zu einer Wundinfektion oder zu neurologischen Ausfällen.

Von den 74 eingebrachten Schrauben zeigten insgesamt 12 Schrauben (16%) in der radiologischen Auswertung eine Kortikalisperforation. Insgesamt wurde bei 7 Schrauben eine ventrale Perforation festgestellt (Abb. 3a–d), 5 Schrauben perforierten in das jeweilig angrenzende Neuroforamen (Abb. 4). Neurologische Komplikationen, die zu

einer Revision der Schraube führten, traten nicht auf.

Damit zeigten 85% der Schrauben eine korrekte Lage bezogen auf die Position der Schraube zur kortikalen Begrenzung (Abb. 5 und 6).

Insgesamt zeigten 29 Schrauben eine Abweichung des Winkels zur Deckplatte des S1 von über 5° (39%). Damit konnte eine optimale Schraubenposition in 45 Fällen erzielt werden (61%) (Abb. 7 sowie Tab. 2).

Bei den ISG-Schrauben, die entweder das Periost oder das Neuroforamen perforierten, zeigte sich keine statistische Korrelation zum Body-Mass-Index (BMI).

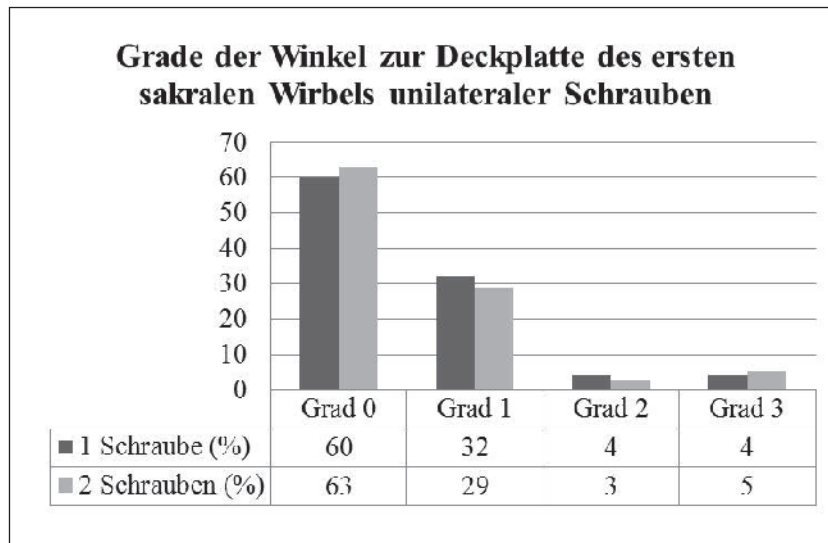
## Diskussion

In dieser Untersuchung konnten insgesamt 74 navigiert eingebrachte Schrauben radiologisch anhand des postoperativen CT quantitativ untersucht werden.

Insgesamt zeigte sich bei 12 Schrauben (16%) eine Perforation der Kortikalis, wobei 7 Schrauben nach ventral und 5 in das jeweilige angrenzende Neuroforamen perforierten. Zwingmann et al. [10] zeigten in einer Untersuchung mit 26 Schrauben eine Perforation Grad 1 in 15%, Grad 2 in 8% und Grad 3 in 8% der Fälle, wobei die Navigation genauer war als das konventionelle Vorgehen (Grad 0: 40%, Grad 1: 7%, Grad 2: 11,5%, Grad 3: 11,5%). Zeitgleich konnte in dieser Untersuchung eine reduzierte Strahlenbelastung bei den navigierten Verfahren demonstriert werden.

Hinsichtlich der Schraubenposition bezogen auf die Kortikalisperforation konnte in unserer Studie erneut an einem größeren Kollektiv eine exzellente Genauigkeit des navigierten Verfahrens demonstriert werden. In einer weiteren Untersuchung von Zwingmann et al. [11] konnte an 63 Schrauben eine Genauigkeit Grad 0 in 81% der Fälle (hier: 85%) der navigierten Schrauben demonstriert werden. In dieser Analyse wurde der Winkel zur Deckplatte nicht mitbestimmt.

2006 zeigten Harvey et al. [7] bei verschiedenen Navigationssystemen eine erhöhte Genauigkeit der Schraubenlage bezogen auf den Winkel der Schraube zur Deckplatte in S1, je nach verwendeter Navigationsmodalität im



**Abbildung 7** Insgesamt zeigen sich für die Winkel zur ersten sakralen Deckplatte höhere Abweichungen im Vergleich zur Perforationsrate. Auch hier zeigen sich keine statistisch auffälligen Unterschiede der Position der Schrauben abhängig von der Anzahl der eingebrachten Schrauben (1 Schraube: n = 25, 2 Schrauben: n = 38).

Grad	Perforation
0	Keine Perforation
1	< 2mm
2	2–4 mm
3	> 4mm
Grad	Winkel
0	< 5°
1	5–10°
2	11–15°
3	> 15°

**Tabelle 1** Einteilung der Perforation und des Winkels zur Deckplatte des ersten Sakralwirbels nach Grad [9].

Vergleich zur konventionellen Technik. Die schlechtesten Werte insgesamt wurden in dieser Untersuchung für die von uns verwendete 3D-Navigation verzeichnet, alle Schrauben (n = 4) zeigten eine Angulation zwischen 11° und 15° entsprechend der Einteilung Grad 3. In unserer Untersuchung zeigte sich eine ideale Angulation (Grad 0) in 61% der Fälle, 30% zeigten eine Abweichung Grad 1, 5% Grad 2 und 4% Grad 3.

Damit zeigt sich insgesamt eine bessere Positionierbarkeit der Schrauben in der Sagittalebene bei größerer Abweichung von der definierten Optimalposition in der Frontalebene. Eine Erklärung hierfür könnte sein, dass Abweichungen nach ventral oder dorsal zu einer Perforation führen und damit in geringem Ausmaß toleriert werden, bei Abweichungen in der Frontalebene jedoch zunächst noch eine gewünschte intraossäre Lage vorliegt.

Dennoch ist hier eine ebenso exakte Positionskontrolle erforderlich, da bei größer werdender Schraubenlänge der Zielkorridor immer schmaler wird und damit die Perforationswahrscheinlichkeit ansteigt [9]. Jedoch ist zur Vermeidung von neurologischen oder angiologischen Komplikationen die Wichtigkeit einer intraossären Lage in der Literatur deutlich besser dokumentiert als der bessere biomechanische Schraubenhalt durch eine möglichst parallele Schraubenlage im Bezug der Deckplatte des ersten sakralen Wirbels.

Verschiedene Untersuchungen zeigen eine Reduktion der Strahlenbelastung durch den Einsatz navigierter Techniken auch im Bereich des SI-Gelenkes [10, 11]. In dieser Studie konnte retrospektiv nur in 28 Fällen die intraoperative Röntgendauer ermittelt werden. Zeitgleich wurden weitere Eingriffe in gleicher Sitzung bei 19 Patienten durchgeführt. Insgesamt konnte die Röntgendauer für 13 Fälle ermittelt werden und betrug im Durchschnitt 113 Sekunden. In der Arbeit von Zwingmann et al. [10] zeigte sich für navigierte Verfahren mit durchschnittlich 63 Sekunden eine geringere Strahlenbelastung, die konventionellen Verfahren jedoch zeigten mit 141 Sekunden auch im Vergleich zu unserem Kollektiv deutlich mehr Emission. Die Divergenz zu unserer navigierten Gruppe kann nur an einer Veränderung der Qualität des 3D-Scans liegen, da dieser in der besten Qualität stets 60 Sekunden beträgt und zur Gesamtdauer die übrige Röntgendauer dazu zu zählen ist. In unserer Untersuchung wurden alle Patienten mit der höchsten Auflösung gefahren, hier kann bei schlanken Patienten sicher eine weitere Reduktion der Röntgenbelastung durch Reduktion der Scanqualität erreicht werden. Jedoch muss die Qualität zur Navigation ausreichend sein, da durch die Notwendigkeit eines zweiten Scans unweigerlich mehr Strahlung emittiert wird. Ein zweiter Scan war im untersuchten Kollektiv dieser Studie nicht erforderlich.

## Zusammenfassung

Zusammengefasst bietet die navigierte Implantation von SI-Schrauben eine ho-

Perforation						
	Unilateral		Bilateral			
	S1	S1 und S2	S1	Sonstige	Gesamt	
Grad 0	17	18	16	8	3	62
Grad 1	1	0	1	0	0	2
Grad 2	1	1	1	0	0	3
Grad 3	3	2	2	0	0	7
Winkel						
	Unilateral		Bilateral			
	S1	S1 und S2	S1	Sonstige	Gesamt	
Grad 0	15	13	11	4	2	45
Grad 1	8	5	6	3	0	22
Grad 2	1	0	1	1	1	4
Grad 3	1	1	1	0	0	3

**Tabelle 2** Einteilung der Perforation und Winkelabweichungen von der Deckplatte des ersten Sakralwirbels nach Graden [9] aller analysierten Schrauben.

he Sicherheit und Genauigkeit insbesondere bzgl. einer Perforation der Kortikalis ventral und dorsal. In der Frontalebene zeigen sich größere Abweichungen von der postulierten Optimalroute ohne jedoch zu Perforationen, mechanischen, neurologischen oder angiologischen Komplikationen zu füh-

ren. Durch die Minimalinvasivität ist eine Reduktion der postoperativen Komplikationen zu erwarten.

Bei komplexen Beckenverletzungen werden jedoch immer noch häufig die Grenzen der Minimalinvasivität erreicht. Hier ist eine offene Versorgung das Verfahren der Wahl, die jedoch

ebenso durch navigierte Techniken ergänzt werden kann. OUP

#### Korrespondenzadresse

Dr. med. Michael Kraus  
Federeeklinik Bad Buchau  
Freihofgasse 14, 88422 Bad Buchau  
E-Mail: m.kraus@federseeklinik.de

## Literatur

- Hsu JR, Bear RR, Dickson KE. Open reduction internal fixation of displaced sacral fractures: technique and results. *Orthopedics*. 2010; 33: 730
- Matta JM, Saucedo T. Internal fixation of pelvic ring fractures. *Clin Orthop Relat Res*. 1989; 242: 83–97
- Pohlemann T, Gansslen A, Tscherne H. The problem of the sacrum fracture. *Clinical analysis of 377 cases*. *Orthopäde*. 1992; 21: 400–412
- Roult ML Jr, Nork SE, Mills WJ. Percutaneous fixation of pelvic ring disruptions. *Clin Orthop Relat Res*. 2000; 375: 15–29
- Roult ML Jr, Simonian PT, Mills WJ. Iliosacral screw fixation: early complications of the percutaneous technique. *J Orthop Trauma*. 1997; 11: 584–589
- Sakai Y et al. Segmental pedicle screwing for idiopathic scoliosis using computer-assisted surgery. *J Spinal Disord Tech*. 2008; 21: 181–186
- Smith HE et al. An evaluation of image-guided technologies in the placement of percutaneous iliosacral screws. *Spine (Phila Pa 1976)* 2006; 31: 234–238
- Tonetti J et al. Clinical results of percutaneous pelvic surgery. *Computer assisted surgery using ultrasound compared to standard fluoroscopy*. *Comput Aided Surg*. 2001; 6: 204–211
- Tonetti J et al. Implantation of iliosacral screws. Simulation of optimal placement by 3-dimensional X-ray computed tomography. *Rev Chir Orthop Reparatrice Appar Mot*. 2000; 86: 360–369
- Zwingmann J et al. Computer-navigated iliosacral screw insertion reduces malposition rate and radiation exposure. *Clin Orthop Relat Res*. 2009; 467: 1833–1838
- Zwingmann J et al. Percutaneous iliosacral screw insertion: malpositioning and revision rate of screws with regards to application technique (navigated vs. conventional). *J Trauma*. 2011; 69: 1501–1506