

Norbert M. Hien¹

Sonografiegesteuerte Injektionen an der Wirbelsäule*

Darstellung der Regionen und praktisches Vorgehen

Ultrasound-guided injections of the vertebral spine

Anatomical regions and practical procedures

Zusammenfassung: Sonografisch gezielte Injektionen an der Wirbelsäule, Gelenkfacetten- und Wurzelblockaden, Kaudalanästhesien und Blockaden der Intercostalnerven haben sich in den letzten 30 Jahren im diagnostisch/therapeutischen Spektrum fest etabliert. Im Gegensatz zur Führungskontrolle mit konventionellem Röntgenbildwandler und den Schnittbildverfahren CT und MRT ist die Sonografie leichter verfügbar, strahlungsfrei und ermöglicht mit vergleichsweise geringem technischen und organisatorischen Aufwand eine anschauliche und zielsichere Steuerung der gewünschten Punktion und Injektion in Echtzeit. Orthopäden, Unfall- und Neurochirurgen und Anästhesisten haben aus ihrer jeweiligen fachlichen Perspektive heraus Standardebenen und Untersuchungstechniken entwickelt und veröffentlicht, die Eingang in die tägliche Praxis gefunden haben [1, 2, 3, 5, 6]. Anhand der Daten aus über 30 Jahren Ultraschalldiagnostik in Klinik und Praxis und zahlreichen Fortbildungskursen werden die wichtigsten Injektionstechniken je Wirbelsäulenabschnitt in Abhängigkeit von den unterschiedlichen anatomischen Gegebenheiten dargestellt.

Schlüsselwörter: Sonografie, ultraschallgezielte Injektionen, Punktionen, Wirbelsäule, Spinalwurzel, Sakroiliakgelenk, Schmerz

Zitierweise

Hien NM: Sonografiegesteuerte Injektionen an der Wirbelsäule. Darstellung der Regionen und praktisches Vorgehen. OUP 2018; 7: 019–023 DOI 10.3238/oup.2018.0019–0023

Summary: Over the last 30 years techniques of ultrasound-guided injections at the vertebral column, joints, facets and spinal nerve roots have developed to be an established tool to diagnose and treat acute and chronic vertebral pain. Compared to guidance by conventional x-ray image converters and the cross-sectional techniques CT and MRI, ultrasound is more easily available, free of radiation, and allows real-time observation of the process of puncture/injection and targeting the correct anatomical structures at the correct spot by rather simple means of technical equipment and organization. Orthopedic surgeons, radiologists and anesthesiologists have developed standard views and procedures of ultrasound-controlled injections according to their individual needs. Current textbooks include some of these views and procedures used in daily practice [1, 2, 3, 5, 6]. In this review the most important injection procedures, as far as the different vertebral segments and the sacroiliacal joint are concerned, are demonstrated with the specific anatomical landmarks as have been developed in 35 years of practical experience in ultrasound diagnostics and taught in numerous instructional courses.

Keywords: sonography, ultrasound-guided injections, vertebral column, spine, spinal nerve root, sacroiliacal joint, pain.

Citation

Hien NM: Ultrasound-guided injections of the vertebral spine. Anatomical regions and practical procedures. OUP 2018; 7: 019–023 DOI 10.3238/oup.2018.0019–0023

Einleitung

Injektionen an der Wirbelsäule dienen meist zur Diagnostik und Therapie akuter und chronischer Schmerzen. Während der „Wundenmann“ 1517 in erster Linie an von außen beigebrachten Schmerzen litt, leidet der Mensch 2017 oft an inneren Schmerzen, die auf die

Wirbelsäule zurückgeführt werden. Die Einteilung in HWS, BWS, LWS, Sakral- und Coccygeal-Beschwerden ist anatomisch vorgegeben und etabliert (Abb. 1). In Abhängigkeit von den unterschiedlichen anatomischen Gegebenheiten der einzelnen Regionen gibt es jeweils spezielle Injektionstechniken zu beachten.

Material und Methoden

Grundsätzliches

1. Die Sonografie orientiert sich in erster Linie in **sagittalen Längsschnitten** an charakteristischen knöchernen Knochenkonturen („landmarks“) in typischen, definierten Standardschnitt-

* Refresherkurs Sonografie der Bewegungsorgane zur 65. Jahrestagung der VSOU Baden-Baden 2017

¹ München, Kursleiter Stufe III DEGUM, Bewegungsorgane

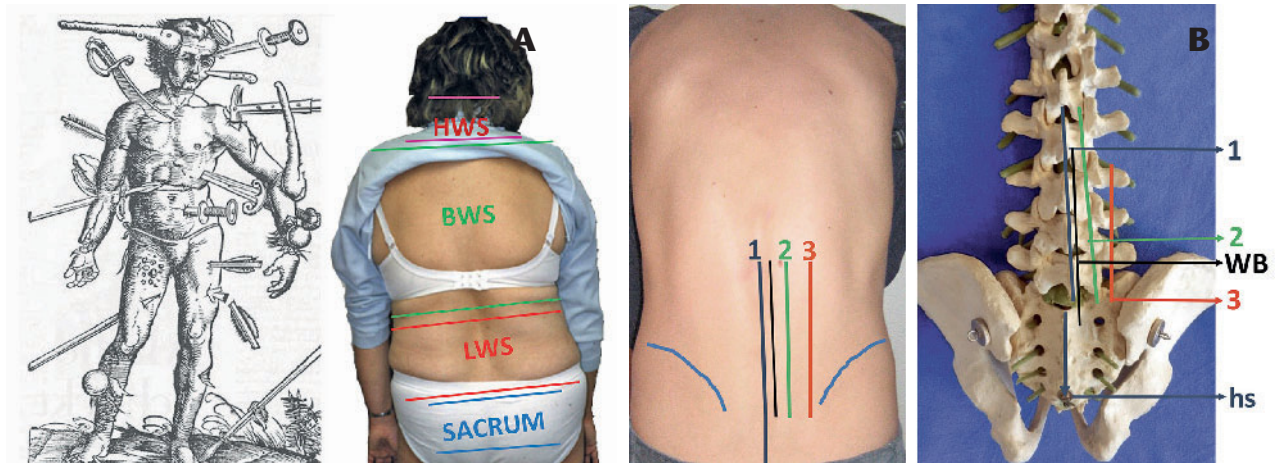


Abbildung 1a–b a) „Der verwundete Mann“ aus dem „Feldbuch der Wundartzney“, Hans von Gersdorff 1517. Schonskoliose bei akuter Lumbago. **b)** Längsschnittebenen an der Wirbelsäule. 1: Dornfortsätze bis Hiatus sacralis. 2: Gelenkfacetten. WB Wirbelbögen. 3: Proc. costarii/transversi.

ebenen. Ausnahmen bei Spezialschnitten, z.B. für das Sakroiliakgelenk (SIG), bestätigen diese Regel.

2. Bei der **Schallkopfführung** hält der Untersucher **Fingerkontakt** zum Patienten. Der Schallkopf wird **ohne Druck**, lediglich mit Kontakt-Flüssigkeitsfilm aufgesetzt, **Kippfehler** sind dringend zu vermeiden, um die Punktionebene der Nadel nicht zu verlieren. Ein **Fußtaster** zum Einfrieren des Bilds und zur Dokumentation ist unabdingbar.

3. **Sterilität** durch exakte Hygiene der Hand, des OP-Felds und des Schallkopfs im Sinne einer chirurgischen Desinfektion ist sicherzustellen. Der Schallkopf wird entweder hygienisch desinfiziert oder in steriler Plastiktüte verpackt. Punktiert wird in der Schnittebene im schwimmenden Desinfektionsmittel mit 0,5 cm Abstand vom Schallkopf oder durch steriles Gel.

4. Die **Lagerung** erfolgt je nach Fragestellung kyphosiert in Bauchlage oder aufrecht sitzend. Auf Kreislaufstabilität ist zu achten, Notfallbereitschaft ist vorzuhalten.

5. Die **Schallkopfauswahl** (5–12 MHz) ist abhängig von Region und Tiefe der Injektion, dem erforderlichen Überblick und der erzielbaren Auflösung. Eine ausreichende aktive Breite des Schallkopfs verbessert die Übersicht, hochfrequente Schallköpfe sind nur im Nahbereich verwendbar. Durch die Gerätetechnik und verfügbare Software kann die Darstellung

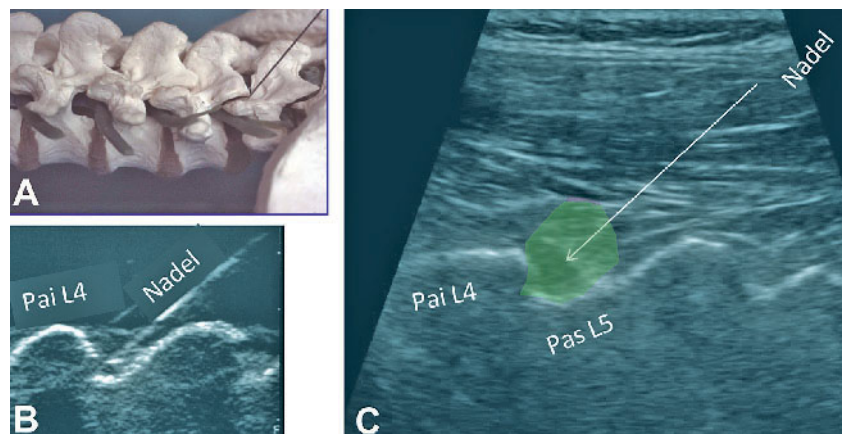


Abbildung 2a–c Injektion der Gelenkfacette L4/5 rechts in Ebene 2. **a)** Nadellage am Knochenmodell, **b)** im Wasserbad. **c)** Im Sonogramm erscheint nach dem Hauteinstich die Nadel hier von rechts oben nach links unten; beim Vorschub wird etwas Lokalanästhetikum infiltriert, um die Nadellage gut sichtbar zu machen. Ist das gewünschte Ziel erreicht, hier die Facette L4/5, wird der größte Teil des Lokalanästhetikums (LA) langsam injiziert (grünes Feld = Ausbreitungsbereich des LA).

der Nadel verbessert werden („needle mate“), aber im ungünstigsten Fall auch durch Artefaktbereinigung verschlechtert sein.

6. **Injektionsmittel und Medikation** für paravertebrale Wurzel- und Sympathikusblockaden: a) ein Lokalanästhetikum von 5–10 ml und mehr, Lidocain 1 %ig oder Carbosthesin 0,25–0,5 %ig, je nach Indikation und beabsichtigter Wirkung, sowie zusätzlich b) ein Lokalcorticoid, z.B. Triamcinolon oder Lipotalon, in sehr geringer Dosierung bzw. ein niedrig dosiertes Opioid zur Blockade der

Morphinrezeptoren. Bei Unverträglichkeit von Lokalanästhetika besteht auch die Möglichkeit, die Medikation in physiologischer Kochsalzlösung oder Ring-erlösung zu applizieren.

Die Longitudinalschnittebenen liegen:

1. über den Processus spinosi und
2. über den Gelenkfacetten. Dazwischen liegt
3. die Ebene der Wirbelbögen, die tunlichst gemieden wird, möchte man Spinalanästhesien sicher vermeiden und

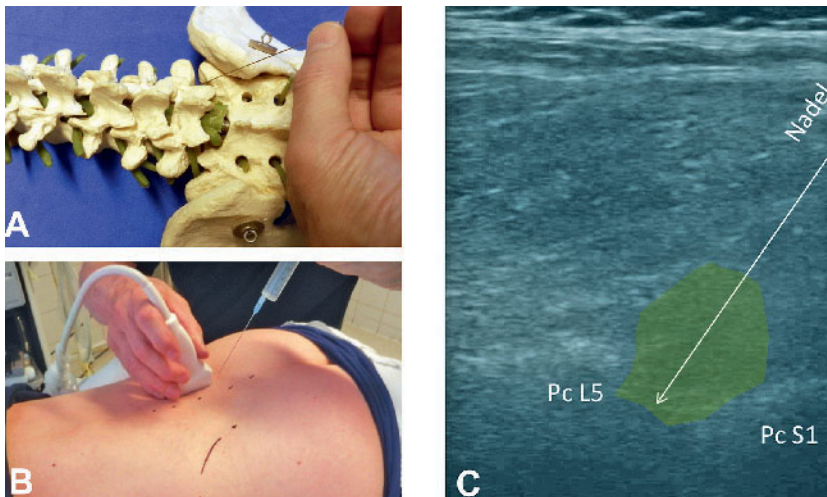


Abbildung 3a–c Injektion der Spinalwurzel L5/S1 rechts zwischen Querfortsatz L5 und S1. **a)** Knochenmodell. **b)** Klinische Situation. **c)** Sonogramm: Die Nadel wird von caudal rechts oben nach links unten vorgeschoben. Pc L5 = Proc. cost. L5. Das grüne Feld zeigt die Ausbreitung des LA zwischen den Querfortsätzen. In diesem Fall wurde die Nadel nicht weit zwischen die Querfortsätze vorgeschoben, um eine komplette Wurzelblockade zu vermeiden.

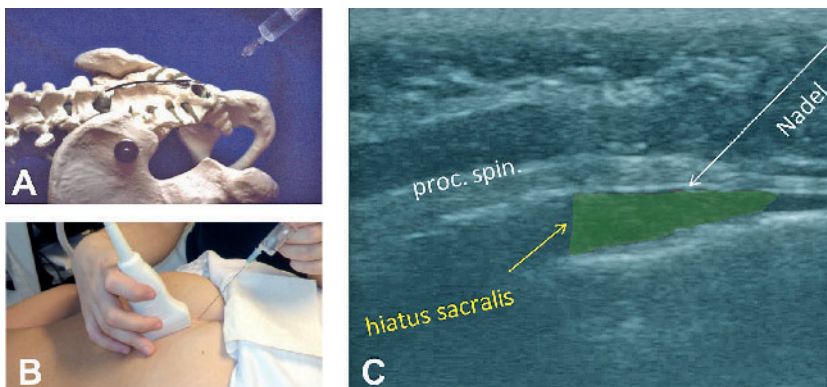


Abbildung 4a–c Caudalanästhesie über den hiatus sakralis. **a)** Knochenmodell. **b)** Klinische Situation. **c)** Im Sonogramm erscheint die Nadel rechts oben und wird nach links unten geschoben. Nach Durchstechen der Faszie wird der hypoechogene Raum um das Filum terminale mit Lokalanästhetikum aufgefüllt (grünes Feld = Ausbreitungsgebiet des LA).

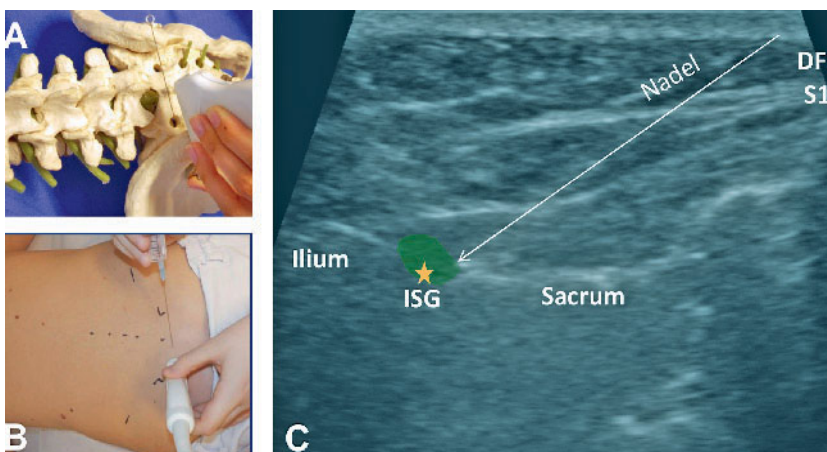


Abbildung 5a–c Sakroiliakgelenk Injektion/Punktion. **a)** Knochenmodell. **b)** Klinische Situation. **c)** Im Sonogramm kontrollierter Vorschub der Nadel von rechts oben auf den Übergang zum distalen Drittel des Abstandes Ilium – Os sacrum (Stern) in den dort liegenden Gelenkspalt unter Abgabe von etwas Injektionsflüssigkeit zur besseren Visualisierung.

4. die Ebene über den Processus costarii („transversi“).

Die Ebene 1 läuft distal über dem Hiatus sacralis aus (Abb. 1b).

Ergebnisse

Die regionalen Injektionstechniken

Über den **Wirbelgelenkfacetten** (Ebene 2) lassen sich zervikal und lumbosakral die dachziegelförmig übereinander greifenden Processus articulares sonografisch darstellen (Abb. 2). Bei der Injektion ist zu beachten, dass es in Abhängigkeit vom Wassergehalt der Gewebe durch Brechung zur optischen Verzerrung der Nadelrichtung kommen kann, was ggf. einer Nachkorrektur der Nadelrichtung bedarf.

Bei Injektion direkt auf die Interartikularportion hin erreicht man den Ramus dorsalis der betreffenden Nervenwurzel und eine Anästhesie der proximalen und distalen Gelenkfacette. Eine Injektion in das Wirbelgelenk selbst ist weder sinnvoll noch technisch sicher möglich aufgrund des geringen Gelenkbinnenraums.

Die Injektion einer **lumbosakralen Spinalwurzel** erfolgt in der Ebene 3 zwischen den Processus costarii des jeweiligen Segments. Im Vergleich mit dem ap Röntgenbild werden die Processus costarii von S1 nach proximal abgezählt und der gewünschte Raum zwischen den Querfortsätzen punktiert: für die Wurzel L5 zwischen Querfortsatz L5/S1, für die Wurzel L4 zwischen Querfortsatz L4/L5. Die Punktionsnadel wird jeweils maximal um 5 mm über den Konturabbruch des jeweiligen Querfortsatzes hinaus nach ventral vorgeschoben und der betreffende Raum mit etwa 5 ml Lokalanästhetikum aufgefüllt (Abb. 3).

Die **Caudalanästhesie** erfolgt, wie von Niesel [5] beschrieben, über den Hiatus sacralis. Am Ende der Dornfortsatzreihe ist im Sonogramm im Wasserbad und beim Patienten der Konturabbruch der Processus spinosi gut erkennbar. Beim Patienten stellt sich die nach distal auslaufende Faszie echogen und das Filum terminale hypoechogen dar (Abb. 4). Abhängig von der Menge des über den Hiatus injizierten Lokalanästhetikums wird die Segmenthöhe und

Ausdehnung der Sakralanästhesie bis zur S1-Wurzel hin bestimmt.

Für das **Sakroiliakgelenk** wählen wir eine schräg transversale Schnittebene von unterhalb des Dornfortsatzes (proc. spinosus) L5 bzw. vom proc. spinosus S1 auf die Spina iliaca posterior superior zu (Abb. 5). In dieser Schnittebene zielen wir mit der Nadel im Sonobild von rechts oben auf den Übergang zum distalen Drittel des Abstands Ilium – Os sacrum in den dort liegenden Gelenkspalt. Nach spürbarem Durchstechen der fibrösen Kapsel und Knochenkontakt 1–2 mm Rückzug der Nadel und druckfreie Injektion in das Gelenk. Die Injektion der Flüssigkeit in das Gelenk selbst bleibt verborgen mangels Einblick in den Gelenkspalt. Bei ungewollter extraartikulärer Injektion ist die Gewebeflutung im Ultraschallbild zu beobachten. Abhängig von den individuellen Verhältnissen und der Lagerung kann die Ebene etwas steiler von cranial der Spina iliaca posterior superior oder flacher von caudal der Spina gewählt werden.

Die Injektion an der **BWS intercostal** erfolgt wie von Niesel [5] angegeben (Abb. 6). Hierbei gilt besondere Vorsicht, um sowohl die Verletzung der am Unterrand der Rippe liegenden Gefäße als auch eine akzidentelle Verletzung der Pleura zu vermeiden. Wir gehen vorzugsweise in der Ebene 3 lateral der Proc. transversi bzw. des Wirbelrippengelenks intercostal ein, am Oberrand der jeweiligen Rippe je nach Handling und Lagerung von caudal oder cranial kommend. Eine Injektion mit langer Nadel ohne Abstützung der Hand gegen den Patienten empfiehlt sich nicht, da z.B. ein plötzlicher Hustenstoß zur Pleuraperforation und zum Pneumothorax führen kann.

An der **HWS** schützen die überlappenden Gelenkfacetten den Spinalbereich vor akzidenteller Verletzung mit Ausnahme suboccipital und zwischen C1/2. Die Facetten werden vom Mastoid aus nach caudal abgezählt und die Segmenthöhe bestimmt, wobei beispielsweise die Radix C6 lateral und ventral der Facette C5/6 verläuft.

Es können sowohl in Ebene 2 die Gelenkfacetten selbst als auch in Ebene 3 mit minimalem Vorschub am lateralen Rand der Facette die jeweilige Spinalwurzel infiltrierte werden (Abb. 7).

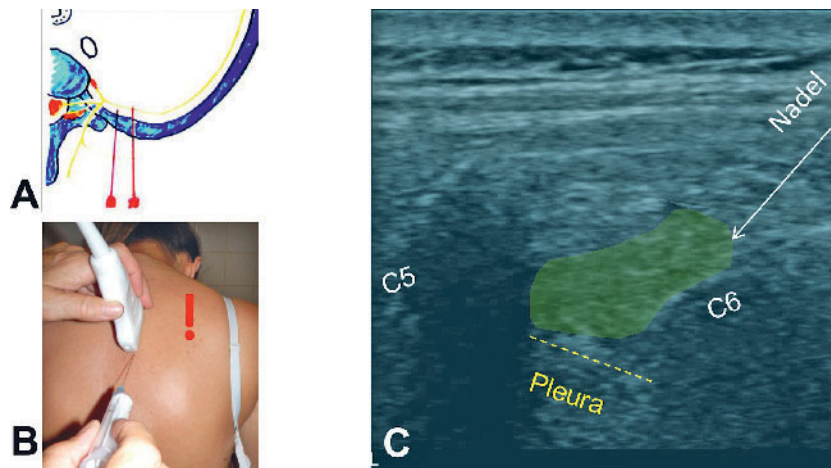


Abbildung 6a–c BWS intercostale Injektion. **a)** Nadellage im Transversalschnitt, Schema nach Niesel [5]. **b)** Klinische Situation bei Punktion von caudal. **c)** Im Sonogramm kontrollierter Vorschub der Nadel von rechts oben bis zum Oberrand der Rippe C6 und auffüllen des Interkostalraums mit LA (grünes Feld). (!) Cave Pleuraperforation.

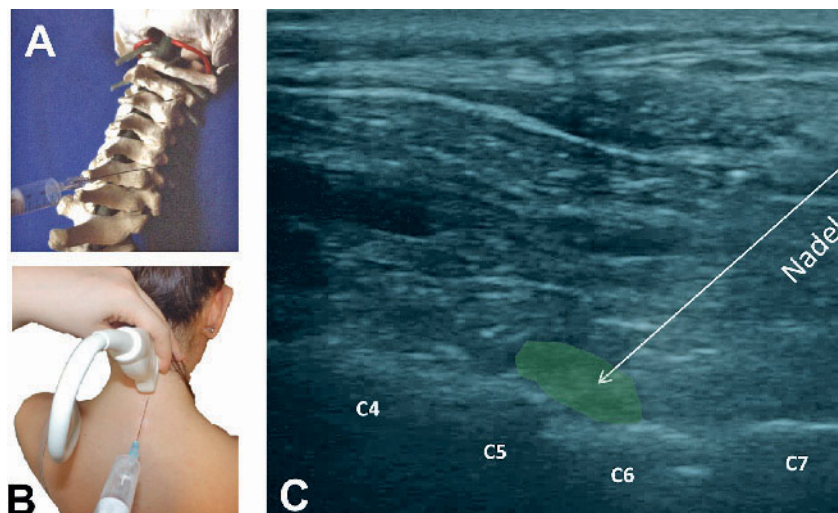


Abbildung 7a–c HWS Glenkfacette C5/6 (bzw. Wurzel C6). **a)** Knochenmodell. **b)** Klinische Situation, Injektion von caudal. **c)** Im Sonogramm kontrollierter Vorschub der Nadel von rechts oben auf das betreffende Segment, das bestimmt wird durch Abzählen vom Atlasbogen nach distal. Die grüne Fläche markiert den Raum des injizierten LA am Zielort. Für die Wurzelinfiltration wird die Nadel zur Injektion wenige mm lateral des Gelenks nach ventral vorgeschoben.

Suboccipitale Injektionen sind nur vom Geübten durchzuführen, da hier kein vollständiger knöcherner Schutz des Spinalkanals vorhanden ist. Sowohl der Ramus dorsalis der A. vertebralis als auch der dorsale Ast der Wurzel C1 und C2 verlaufen in enger Beziehung zum Atlasbogen C1.

Die dorsalen Wurzeln C1 und 2 lassen sich ohne Verletzung der Strukturen erreichen, wenn die Nadel unter sonografischer Kontrolle sicher nur bis auf 5 mm an die Knochenkontur des Bogens C1 herangeführt wird. Die zusätzli-

che Darstellung mit Farbduplex bietet noch mehr Sicherheit, Gefäßverletzungen zu vermeiden.

Nur für geübte Spezialisten geeignete Injektionstechniken mit sonografischer Führungshilfe sind Sakralwurzelblockaden durch die dorsalen Foramina (Abb. 8) und die Blockade des Ganglion stellatum von ventral zwischen Schilddrüse und A. carotis mit Zielrichtung auf den Wirbelkörper C6 bzw. den Querfortsatz C6 [2, 3, 5]. Eine vorangehende Abklärung der Halsgefäße mit Farbduplex wird dringend emp-

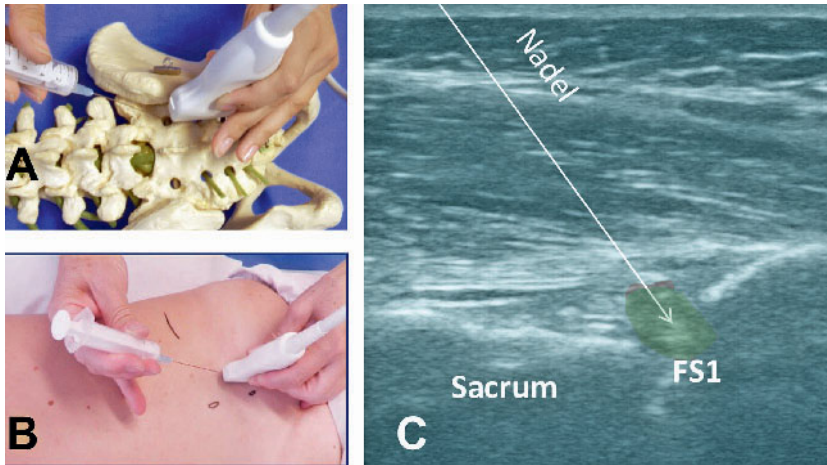


Abbildung 8a–c Sakralwurzelinfiltration durch das dorsale Foramen S1. **a)** Knochenmodell. **b)** Klinische Situation bei Injektion von cranial. **c)** Im Sonogramm kontrollierter Vorschub der Nadel von links oben in das Foramen S1 (FS1).

fohlen; Farbe sollte auch bei der Injektion zugeschaltet werden.

Diskussion und Zusammenfassung

Indikationen für paravertebrale Wurzel- und Sympathikusblockaden stellen in erster Linie Wurzelreiz-/kompressions-syndrome dar; weiter radikuläre Schmerz-syndrome, z.B. bei Herpes zoster, oder chronische Schmerzsyndrome mit V.a. sympathische Beteiligung „sympatic mediated pain“. In der täglichen Praxis hat

sich die sonografisch kontrollierte gezielte Facetten- und Spinalwurzelinfiltration seit Jahrzehnten bewährt. Kontrollierte Studien zur Wirksamkeit im Vergleich mit alternativen Führungshilfen (Röntgenbildwandler, CT, MRT) liegen bislang nicht vor. Es verwundert, dass in der jüngsten Auflage eines orthopädischen Standardwerks zu Injektionstechniken an der Wirbelsäule die sonografische Führungshilfe kaum erwähnt wird [4].

Vorteile sonografiegesteuerter Injektionen an der Wirbelsäule sind:

1. die Reduktion des Kortikoid- und Opioid-Bedarfs auf einen Bruchteil

2. eine höhere Treffsicherheit ohne Strahlenbelastung,
3. eine bessere Segmentlokalisierung sowie
4. eine verminderte Komplikationsrate im Vergleich zu epiduralen oder spinalen Injektionen.

Risiken bestehen in der Gefahr der Gefäß- oder Nervenverletzung mit Auslösung von Blutungen, möglichen Infektionen, Kreislaufkomplikationen oder in der akzidenziellen Spinalanästhesie. Daher sind Notfallbereitschaft, Anästhesieprotokoll und Überwachung erforderlich. Die Auslösung einer Abhängigkeit im Sinne einer Schmerzchronifizierung bei gefährdeten Patienten ist nicht auszuschließen.

Besondere Gefahren sind zu beachten an der BWS durch Pneumothorax, an der HWS suboccipital sowie bei Stelatlum-Blockaden. Relativ risikoarm sind Injektionen lumbosakral, distal zervikal und im Bereich des Sakroiliakalgelenks. Ausbildung, Übung und Erfahrung sind selbstverständlich erforderlich. **OUP**

Interessenkonflikt: Keine angegeben.

Korrespondenzadresse

Dr. med. Norbert M. Hien
Friedrichshafener Str. 11
81243 München
PraxisDrHien@t-online.de

Weiterführende Literatur

1. Birnbaum A: Ultraschallgestützte Regionalanästhesie. Berlin: Springer Verlag, 2013
2. Hien NM: Ultraschallkontrollierte Spinalwurzel- und Sympathikusblockaden. Orthop Praxis 1999; 8: 491–99
3. Hillmann R, Döffert J: Praxis der anästhesiologischen Sonographie. München: Elsevier Urban & Fischer Verlag, 2016: 189–210
4. Theodoridis T, Krämer J: Injektionstherapie an der Wirbelsäule. Stuttgart: Georg Thieme Verlag 2017
5. Van Aken K, Hinnerk W (Hrsg): Lokalanästhesie, Regionalanästhesie, Regionale Schmerztherapie. Stuttgart: Georg Thieme Verlag, 2010
6. Weidle PA, Weidle J, Schultheis BC. Sonographie-gesteuerte Iliosakral- und Facettengelenkinjektionen. OUP 2016; 4: 210–5