

O. Gonschorek<sup>1</sup>, M. Lorenz<sup>1</sup>, V. Bühren<sup>1</sup>

# Wirbelkörperfrakturen im Alter, minimalinvasive Behandlungsstrategien

*Vertebral fractures in the elderly, minimal invasive treatment concepts*

**Zusammenfassung:** Wirbelkörperfrakturen im Alter haben schon zahlenmäßig einen hohen Stellenwert und erfahren momentan gerade durch die Entwicklung neuer Behandlungsmethoden eine lebhaftige Diskussion. Durch den Vormarsch minimalinvasiver Techniken können auch ältere Patienten suffizient operativ versorgt und dadurch rascher mobilisiert werden. Nicht immer ist die alleinige Zementaugmentation ausreichend, bei adäquatem Trauma und entsprechender Instabilität ist eine dorsale Instrumentierung erforderlich. Auch in diesen Fällen können moderne Verfahren wie die zementaugmentierte Pedikelschraube oder die perkutane Technik für den Patienten vorteilhaft zum Einsatz kommen.

**Schlüsselwörter:** Kyphoplastie, Vertebroplastie, Zementaugmentation, dorsale Instrumentierung, Knochendichtemessung, Osteoporose

**Abstract:** Vertebral fractures of the elderly show a high incidence and are actively discussed as there is a large variety of new operative techniques. Minimal invasive techniques allow fast and less incriminating but sufficient operative treatments of the elderly so that they are earlier mobilized. Vertebroplasty and kyphoplasty can be used in simple lesions, they are complemented in higher instabilities by internal fixators. The pedicle screws can be inserted using a percutaneous technique and they may be easily cement augmented due to new cannulated and fenestrated designs. If applied using a differentiated indication, these new techniques are advantageous for our elderly patients.

**Keywords:** kyphoplasty, vertebroplasty, cement augmentation, posterior instrumentation, osteodensitometry, osteoporosis

## Einleitung

Die Bedeutung der Wirbelkörperfrakturen in der älteren Bevölkerung wird durch epidemiologische Daten eindeutig belegt. In den USA sind momentan etwa 43 Mio. Menschen älter als 65 Jahre, für Deutschland wird mit etwa 250.000 osteoporoseassoziierten Wirbelkörperfrakturen gerechnet. Bereits Ende des letzten Jahrtausends konnte statistisch dargelegt werden, dass 50 % aller weißen Frauen während ihrer restlichen Lebenszeit eine osteoporotische Fraktur erleiden werden [1].

Bei der Versorgung von Wirbelkörperfrakturen beim Älteren kommen besondere Kriterien zum Ansatz. Neben der Frage der Instabilität muss hier im besonderen Maße die Knochenqualität und natürlich auch der Allgemeinzustand des Patienten berücksichtigt werden. Die Verankerung von Osteosynthesematerialien im osteoporotischen Knochen muss kri-

tisch betrachtet werden, nicht in jedem Fall aber ist eine alleinige Zementaugmentation ausreichend. Die aufwendige ventrale Rekonstruktion mit Wirbelkörperersatz muss für den Ausnahmefall vorbehalten sein bei aktivem Patienten in gutem Allgemeinzustand bei nicht allzu schwerem Osteoporosegrad.

Die Entscheidung, wann welche Strategie zum Einsatz kommt, ist nicht immer einfach, allgemeingültige Kriterien sind noch nicht gesichert. Die AG Wirbelsäule der Deutschen Gesellschaft für Unfallchirurgie (DGU) hat sich über die letzten Jahre darum bemüht, eine neue Klassifikation für osteoporotische Frakturen und Empfehlungen zur Therapie zu erarbeiten, die zur Drucklegung dieser Arbeit allerdings noch nicht publiziert sind. Hier bleiben die Entwicklungen der nächsten Jahre abzuwarten. Wesentlich erscheint, zwar einerseits kein Overtreatment zum Ansatz zu bringen, allerdings auch nicht, instabile Frakturen alleine mit einer Ze-

mentaugmentation insuffizient zu versorgen. Moderne Operationstechniken wie die Zementaugmentation, perkutane Fixateurtechniken und zementaugmentierte Pedikelschrauben kommen für die Patienten vorteilhaft zum Einsatz [2].

## Diagnostik

Die klassische Röntgendiagnostik in 2 Ebenen stellt die primäre Grundlage dar, ist allerdings bei osteoporotischen Frakturen nicht immer die erste vorliegende Bildgebung. In der Praxis wird bei Rückenschmerzen ohne Trauma häufig zunächst ein MRT vorliegen. Besondere Bedeutung kommt hier der STIR-Sequenz zu, um frische Frakturen von älteren Läsionen zu unterscheiden. Im Rahmen der Untersuchungen innerhalb der AG Wirbelsäule der DGU konnte die Bedeutung des CT zur Differenzierung von Instabilitätsgraden herausgestellt werden. Im Ver-

<sup>1</sup> Berufsgenossenschaftliche Unfallklinik Murnau (Ärztlicher Direktor Prof. Dr. V. Bühren), Abteilung für Wirbelsäulen Chirurgie (Leitender Arzt: Dr. O. Gonschorek)  
DOI 10.3228/oup.2013.0253-0258

lauf ist ein Röntgen im Stehen wichtig, um Instabilitäten herauszuarbeiten und ggfs. im Rahmen einer Wirbelsäulenganzaufnahme die sagittale Balance zu beurteilen. Zur Routine muss eine Knochendichtemessung gehören, nicht nur um die Knochenqualität z.B. als Vorbereitung zur OP beurteilen, sondern v.a. auch um medikamentöse Maßnahmen zur Osteoporosetherapie einleiten zu können.

### Klassifikation

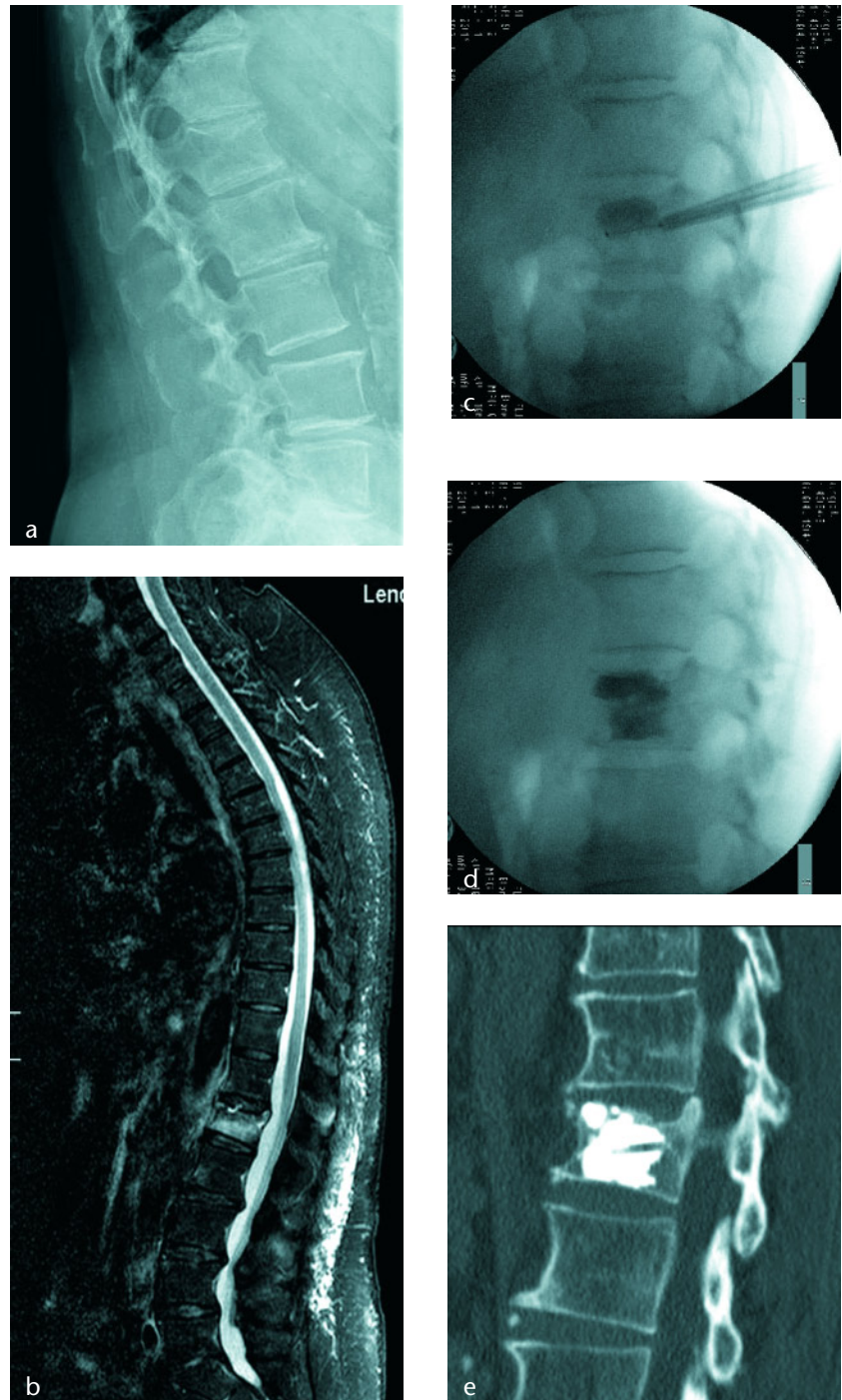
Grundlegend ist die AO-Klassifikation (nach Magerl) einzusetzen. Die Fraktur beim Älteren lässt sich aber nicht immer ausreichend hierüber definieren. Neue Klassifikationen sind daher in Arbeit. Wesentlich erscheint die Differenzierung zwischen der osteoporotisch bedingten Fraktur und der instabilen Fraktur bei osteoporotischem Knochen, da hier komplett unterschiedliche Therapiekonzepte zum Ansatz gebracht werden müssen.

Die osteoporotisch bedingte Fraktur bedarf keines adäquaten Traumas, sie entsteht mehr oder weniger spontan oder nach einem Bagatellereignis. In diesen Fällen sind konservative Maßnahmen initial führend, die Leitlinien des Dachverbands Osteologie e.V. (DVO) können hier im Hinblick auf OP-Indikationen Beachtung finden.

Instabile Frakturen bei Osteoporose entstehen regelhaft bei aktiven Patienten nach adäquatem Trauma. Hier ist oft eine rasche operative Therapie einzuleiten, um einer länger dauernden Immobilität vorzubeugen. In Verlaufskontrollen bei konservativer Behandlung zeigt sich in diesen Fällen häufig eine enorme Dynamik bzgl. Wirbelkörpersinterung und kyphotischer Fehlstellung. Die reine Zementaugmentation des betroffenen Wirbelkörpers ist regelhaft nicht ausreichend, eine dorsale Instrumentierung muss hier ergänzend zum Einsatz kommen. Die erhöhte Stabilität von multisegmentalen Versorgungen oder von zementaugmentierten Pedikelschrauben sollte genutzt werden.

### Besonderheiten der Bandscheibe im Alter

Gerade im deutschsprachigen Raum wird der destruierten Bandscheibe nach Berstungsbrüchen eine große Bedeu-

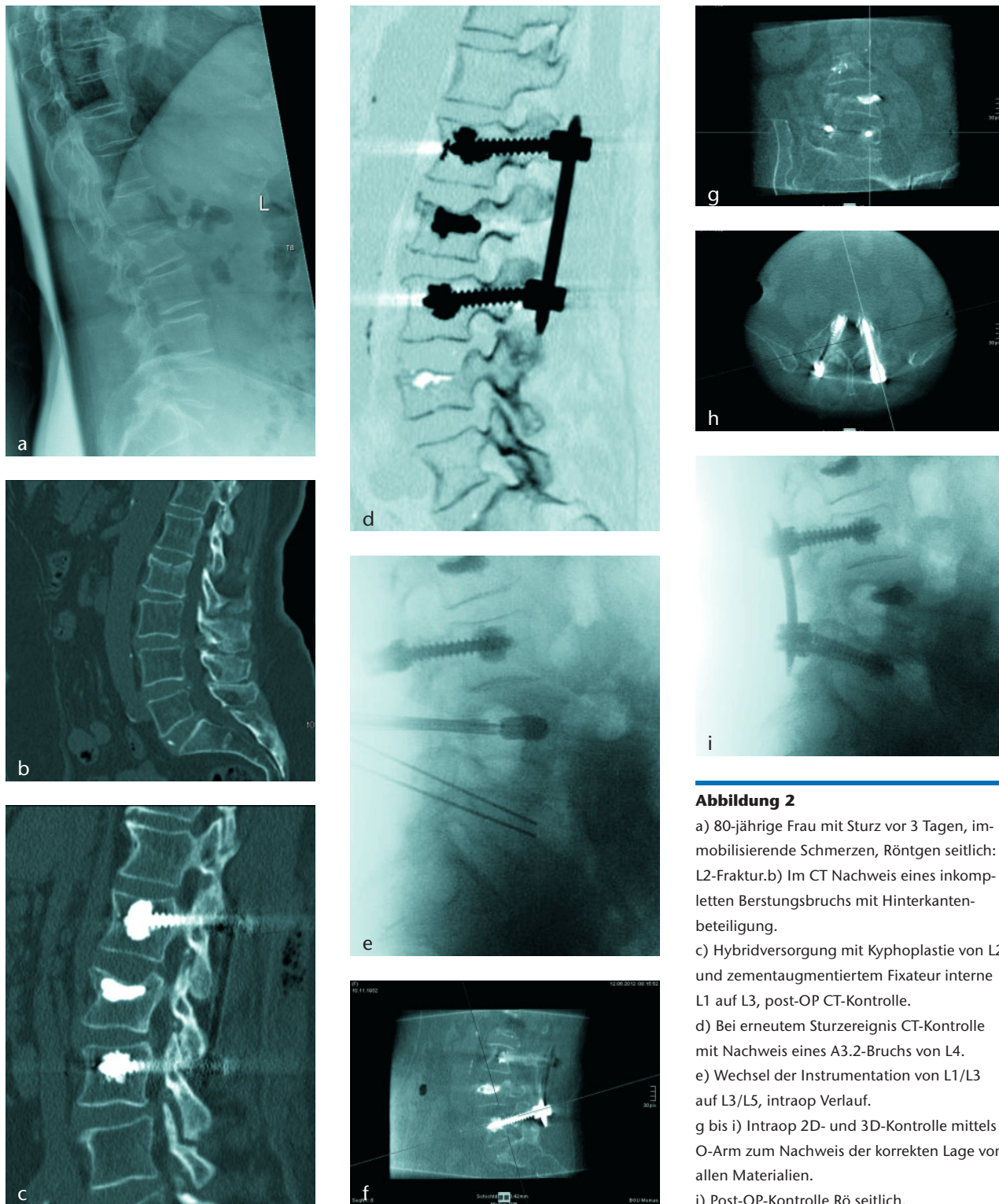


**Abbildung 1**

- 72-jährige Frau, vor etwa 4 Wochen Bagatellsturz auf den Steiß. Vorstellung bei immobilisierenden Schmerzen, seitliches Röntgen: L1-Fraktur.
- Das MRT in der STIR weist die frische Läsion nach, keine wesentliche Hinterkantenbeteiligung.
- Es erfolgt die Ballonkyphoplastie, intraoperative Kontrolle mit Ballon in situ ...
- ... und mit eingebrachtem Zement.
- Das post-OP CT zeigt eine einwandfreie Lage des Zementes und eine gute Stellung.

tung beigemessen, dies führt zu einer großzügigen Indikation zur Rekonstruktion der vorderen Säule, um sekundären kyphotischen Fehlstellungen vorzubeu-

gen [3]. Die zunehmende Degeneration der Bandscheibe mit Sklerosierung und Verschmälerung hat bei Älteren zur Folge, dass hier komplett andere Prinzipien



**Abbildung 2**

a) 80-jährige Frau mit Sturz vor 3 Tagen, immobilisierende Schmerzen, Röntgen seitlich: L2-Frakturen. b) Im CT Nachweis eines inkompletten Burstingbruchs mit Hinterkantenbeteiligung. c) Hybridversorgung mit Kyphoplastie von L2 und zementaugmentiertem Fixateur interne L1 auf L3, post-OP CT-Kontrolle. d) Bei erneutem Sturzereignis CT-Kontrolle mit Nachweis eines A3.2-Bruchs von L4. e) Wechsel der Instrumentation von L1/L3 auf L3/L5, intraop Verlauf. g bis i) Intraop 2D- und 3D-Kontrolle mittels O-Arm zum Nachweis der korrekten Lage von allen Materialien. j) Post-OP-Kontrolle Röntgen seitlich.

zum Ansatz kommen und der Verzicht auf die ventrale Rekonstruktion nicht zum Nachteil der Patienten führt.

### Konservative Behandlung

Der überwiegende Teil der Patienten wird ambulant in der niedergelassenen

Praxis behandelt. Initiale Diagnostik wie oben beschrieben wird durch Verlaufskontrollen ergänzt. Die erhebliche Schmerzsymptomatik wird initial eine reduzierte Mobilität nach sich ziehen, verlängerte Bettruhen sollten allerdings unbedingt durch eine adäquate Schmerzreduktion vermieden werden. Zwar können Orthesen an eine korrekte

Haltung erinnern und möglicherweise Schmerzen reduzieren, sie werden allerdings nur selten konsequent von den Patienten getragen. Bei der Verordnung von Schmerzmitteln ist unbedingt an die Interaktion mit der regelhaft bereits ausgiebig vorhandenen Medikation zu denken. Bei starker Beschwerdesymptomatik und entsprechend hoher

Schmerzmittelgabe wird eine stationäre Behandlung unausweichlich sein. Eine adäquate Osteoporosetherapie ist einzuleiten.

### Indikation zur operativen Therapie

Gemäß DVO-Leitlinie von 2009 ist zunächst eine konservative Behandlung einzuleiten, von der allerdings bei entsprechender Begründung und Dokumentation abgewichen werden kann. Wesentliche Kriterien, die zur operativen Therapie führen, sind der auch bei adäquater Schmerzmedikation immobilisierende Schmerz und die zunehmende Sinterung/Destruktion/Fehlstellung des betroffenen Wirbelkörpers oder Segments.

### Vertebroplastie/Kyphoplastie

Die perkutane Vertebroplastie diente bei ihrer Erstanwendung im Jahre 1987 zur Behandlung von symptomatischen Wirbelkörperangiomen. Im weiteren wurde die Indikation auf osteoporotische und tumorbedingte Wirbelkörperfrakturen ausgeweitet.

Die Ballon-Kyphoplastie wurde 1998 von Reiley entwickelt, durch das Auffüllen eines Ballons im Wirbelkörper kann dieser aufgerichtet werden, in die präformierte Höhle wird dann Zement eingefüllt [4]. Durch dieses Verfahren können signifikante Korrekturen des posttraumatischen Kyphosewinkels erzielt werden [5]. Inwiefern dies zu einem langfristigen Benefit der Patienten führen kann, ist allerdings bislang nicht nachgewiesen [6].

Vorteilhaft bei der Kyphoplastie ist die deutliche Reduktion von ungewollten komplikationsbehafteten Zementaustritten im Vergleich zur Vertebroplastie [7, 8]. Beide Methoden führen zu einer raschen signifikanten Schmerzreduktion bei zuvor unbeherrschbaren Schmerzzuständen und somit zur gewollten frühen Mobilisation der Patienten [9, 10]. Auch wenn 2 Studien mit auf den ersten Blick überlegenem randomisiertem Design keine Überlegenheit der Vertebroplastie gegenüber einer lokalen Schmerzmedikation zeigen konnten [11, 12], bringt die alltägliche klinische Erfahrung doch erhebliche Vorteile zu-

tage, die mittlerweile auch durch eine randomisierte Studie zumindest für die Ballonkyphoplastie belegt werden konnten [13].

Das Thema der Anschlussfrakturen ist in der Literatur heftig diskutiert und führte bereits bei manchen Arbeitsgruppen dazu, konsequent im Rahmen der Erstbehandlung mehrere, auch unbetroffene Wirbelkörper zu zementieren. Dies ist sicherlich nicht ohne weiteres zu befürworten. Es kann allerdings sinnvoll sein, im Bereich von ausgeprägteren Kyphosen oder bei bereits bestehender Deformierung einen angrenzenden Wirbelkörper ebenfalls in gleicher Sitzung mit zu stabilisieren. Der positive Effekt durch den Einsatz semirigidier Implantate wird in diesem Zusammenhang zwar ebenfalls diskutiert, wissenschaftliche Hinweise konnten aber bislang nicht erbracht werden [14]. Bei der Ex-post-Betrachtung liegt häufig schon initial eine Schädigung/Veränderung des dann von einer „Anschlussfraktur“ betroffenen Wirbelkörpers vor. Gerade in diesem Zusammenhang ist die Bedeutung des MRT nochmals hervorzuheben [15].

In jedem Fall stellen Vertebroplastie und Kyphoplastie eine wertvolle operative Behandlungsoption dar, um bei osteoporotischen Frakturen ohne das Vorliegen von Instabilitätskriterien eine rasche Schmerzreduktion und damit Mobilisation der betroffenen Patienten erzielen zu können [16]. (Abb. 1)

### Zementwahl

Nach wie vor ist der PMMA-Zement als Standardaugmentationsmaterial der Wahl anzusehen. Nachteilig ist sicherlich das Vorliegen einer inerten Plombe. Insofern bleibt das Verfahren älteren bzw. biologisch vorgealterten Patienten vorbehalten. Wünschenswert wären osteokonduktive und biointegrative Materialien, auch um die Indikationen zum Vorteil der Patienten ausweiten zu können. Die momentan zur Verfügung stehenden Varianten erreichen die erforderlichen biomechanischen Festigkeiten jedenfalls nicht [17].

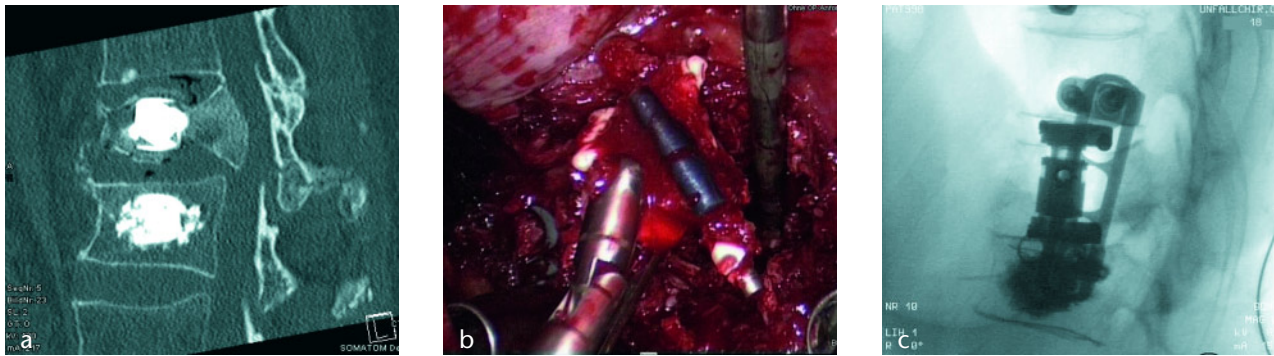
### Perkutaner Fixateur interne

Bei instabilen Frakturen reicht die alleinige Vertebroplastie/Kyphoplastie

nicht aus, es kommt zu sekundären Sinterungen bis hin zum kompletten Kollaps der geborstenen Wirbelkörper. Zwar sollte beim älteren Menschen das OP-Trauma so gering wie möglich gehalten werden, mehr aber noch muss eine erforderliche Revision unbedingt vermieden werden. Die heute zur Verfügung stehende Kombination aus perkutaner OP-Technik und möglicher Zementaugmentation auch für die Pedikelschrauben ermöglichen eine schonende und zugleich stabile Versorgung gerade der alten Patienten. Auch multisegmentale Versorgungen können so schonend und rasch durchgeführt werden. Zusätzlich kann eine Zementaugmentation des betroffenen Wirbelkörpers erfolgen, die sogenannte Hybridtechnik [2].

Die Entscheidung, wann nun die Kyphoplastie alleine ausreichend ist, und wann ein Fixateur zum Einsatz kommen soll, ist nicht einfach. Eine Sinterung ohne erinnerliches Trauma bzw. bei willentlichem Anheben eines geringen Gewichts oder im Rahmen eines Bagatellereignisses spricht eher für eine stabile Situation. Gleiches gilt für Frakturen, die keine oder nur eine geringgradige Hinterkantenläsion aufweisen. Liegt bei einem aktiven Patienten ein Rasantrauma vor, gibt es Hinweise auf eine Berstung des Wirbelkörpers mit erheblicher Hinterkantenbeteiligung oder stellt man eine erhebliche Dynamik in der Sinterung oder der Kyphosierung des betroffenen Wirbelkörpers fest, sollte man zu einem Fixateur interne tendieren (Abb. 2).

Während noch vor wenigen Jahren die Zementaugmentation der Pedikelschrauben aufwändig war, erfordert dies bei den heute vorhandenen kanülierten und fenestrierten Systemen lediglich noch etwas Geduld, um bei bereits liegenden Schrauben die ideale Viskosität des Zementes abzuwarten und dann einfach bis zu 8 Schrauben auf einmal zu augmentieren. Die perkutane Technik konnte sowohl experimentell als auch klinisch ihre Vorteile in Bezug auf Muskelschonung und verminderten Blutverlust nachweisen. Gerade im klinischen Alltag zeigt sich der Vorteil offensichtlich, wobei erfahrungsgemäß große multizentrische Studien ausbleiben werden um diese Vorteile auch wissenschaftlich sauber zu belegen [18, 19].



**Abbildung 3**

- a) 67-jähriger Mann mit Berstungsbruch von L1 und Deckplattenimpression von L2, jeweils Zementaugmentation mit Stent. L1 bleibt instabil und bricht zunehmend zusammen, der Patient hat fortbestehend immobilisierende Beschwerden.
- b) Intraoperativer Situs während des thorakoskopischen Eingriffs zeigt die geborgene Zementplombe mit dem Stent.
- c) Intraoperative seitliche BV-Kontrolle mit bisegmentaler ventraler Spondylodese T12 auf L2 mit expandierbarem Cage und Platte.

## Rekonstruktion der ventralen Säule beim Älteren

In Ausnahmefällen wird es auch bei älteren Patienten notwendig sein, die ventrale Säule so zu rekonstruieren, wie wir es beim jungen Patienten fordern. Im eigenen Patientenkollektiv sehen wir sogar einen zunehmenden Bedarf [20]. Dies liegt zum einen daran, dass die Menschen auch im Alter immer aktiver werden und dies auch bleiben wollen. Zum anderen sehen wir vermehrt Fehlindikationen der Zementaugmentation, wodurch dann ventrale Operationen erforderlich werden, um insuffiziente und zum Teil dann auch dislozierte Zementplomben zu entfernen. Durch die minimalinvasive thorakoskopische Technik werden diese ventralen Eingriffe auch von älteren Patienten mittlerweile gut überstanden, gerade wenn diese noch aktiv sind. Für die ventrale Spondylodese stehen mittlerweile Wirbelkörperersatzsysteme mit speziell konfigurierten End-

platten zur Verfügung, die ein Einbrechen in die Endplatten der osteoporotischen Wirbelkörper vermeiden können. Bei Bedarf können die angrenzenden Wirbelkörper auch noch endplattennah zementaugmentiert werden. Zur zusätzlichen Stabilisierung stehen ventrale Plattensysteme zur Verfügung, deren Schrauben besonders stabil in der Spongiosa verankert werden können (Abb. 3).

## Fazit

Die Wirbelkörperfraktur beim Älteren hat bereits einen hohen Stellenwert und nimmt zunehmend an Zahl und Bedeutung zu. Der Großteil dieser Läsionen oder Frakturen wird im niedergelassenen Bereich ambulant behandelt. Sicherlich sind bei den sogenannten Läsionen die Richtlinien der DVO zu beachten, gerade bei instabilen Frakturen aber muss einer zunehmenden Fehlstellung und lange andauernden Immobilisierungen ent-

gegengewirkt werden. Mit der Vertebroplastie und Kyphoplastie liegen heute minimalinvasive Verfahren vor, die eine rasche, wenn nicht sofortige Schmerzreduktion ermöglichen. Instabilere Verletzungen können durch eine zementaugmentierte perkutane dorsale Instrumentierung ggfs. auch langstreckig zuverlässig stabilisiert werden. Aufwändige ventrale Rekonstruktionen mit Wirbelkörperersatz in thorakoskopischer Technik sind zwar schonend und heute daher auch bei älteren Patienten möglich, in diesem Kollektiv aber nach wie vor eher die Ausnahmeindikation. **OUP**

## Korrespondenzadresse

Dr. med. Oliver Gonschorek  
Abteilung für Wirbelsäulenchirurgie  
Berufsgenossenschaftliche Unfallklinik  
Murnau  
Professor-Küntschers-Straße 8  
82418 Murnau  
oliver.gonschorek@bgu-murnau.de

## Literatur

1. Josten C, Schmidt C, Spiegle U. Osteoporotische Wirbelkörperfrakturen der thorakolumbalen Wirbelsäule. *Chirurg* 2012; 83: 866–874
2. Spiegl U, Hauck S, Merkel P, Bühren V, Gonschorek O. Langzeitergebnisse nach Hybridstabilisierung inkompletter Berstungsfrakturen der thorakolumbalen Wirbelsäule des älteren Patienten. *Z Orthop Unfall* 2012; 150: 579–582
3. Gonschorek O, Spiegl U, Weiß T, Pätzold R, Hauck S, Bühren V. Rekonstruktion der ventralen Säule nach thorakolumbalen Wirbelsäulenverletzungen. *Unfallchirurg* 2011; 114: 26–34
4. Wong W, Reiley MA, Garfin S. Vertebroplasty/Kyphoplasty. *J Woman Imag* 2000; 2:117–124
5. Blattner TR, Josten C. Treatment of osteoporotic vertebral body fractures by means of percutaneous balloon kyphoplasty. Longterm results of a prospective, clinical trial. *Osteoporos Int* 2009; 20 [Suppl]: 53
6. Kasperk C, Hilimeier J, Nöldge G et al. Treatment of painful vertebral fractures by kyphoplasty in patients with primary osteoporosis: a prospective non-randomized controlled study. *J Bone Min Res* 2005; 20: 604–612
7. Heini PF, Serieman U. Bone substitutes in vertebroplasty. *Eur Spine J* 2001; 10: 205–213
8. Heini PF, Serieman U, Kaufmann M. Augmentation of mechanical properties in osteoporotic vertebral bones: A

- biomechanical investigation of vertebroplasty efficacy. *Eur Spine J* 2001; 10: 167–171
9. Boszczyk BM, Bierschneider M, Schmid K, Robert B, Jakse H. Kyphoplasty – A review of current knowledge and operative techniques. *Eur Spine J* 2002; 11: 612
  10. Boszczyk BM, Bierschneider M, Hauck S, Vastmanns J, Potulski M, Beisse R, Robert B, Jakse H. Kyphoplastik im konventionellen und halboffenen Verfahren. *Orthopäde* 2004; 33:13–21
  11. Buchbinder R, Osborne RH, Ebeling PR et al. A randomized trial of vertebroplasty for painful osteoporotic vertebral fractures. *New Eng J Med* 2009; 361:557–568
  12. Kallmes DF, Comstock BA, Heagerty PJ et al. A randomized trial of vertebroplasty for osteoporotic spinal fractures. *New Eng J Med* 2009; 361:569–579
  13. Wardlaw D, Cummings SR, Van Meirhaeghe J et al. Efficacy and safety of balloon kyphoplasty compared with non-surgical care for vertebral compression fracture (FREE): a randomised controlled trial. *Lancet* 2009; 373: 1016–1024
  14. Lunt M, O'Neill W, Felsenberg D, Reeve J, Kanis J, Cooper C, Silman A, European Prospective Osteoporosis Study Group. Characteristics of a prevalent vertebral deformity predict subsequent vertebral fracture: results from the European Prospective Osteoporosis Study (EPOS). *Bone* 2003; 33: 5–13
  15. Spiegl U, Beisse R, Hauck S, Grillhösl A, Bühren V. Value of MRI imaging prior to a kyphoplasty for osteoporotic insufficiency fractures. *Eur Spine J* 2009; 18: 1287–1292
  16. Fourney DR, Schomer DF, Nader R et al. Percutaneous vertebroplasty and kyphoplasty for painful vertebral body fractures in cancer patients. *J Neurosurg* 2003; 98: 21–30
  17. Blattert TR, Jestaedt L, Weckbach A. Suitability of a calcium phosphate cement in osteoporotic vertebral body fracture augmentation. A controlled, randomized, clinical trial of balloon kyphoplasty comparing calcium phosphate versus polymethylmethacrylate. *Spine* 2009; 34: 108–114
  18. Grass R, Biewener A, Diclopf A, Rammelt S, Heineck J, Zwipp H. Perkutane dorsale versus offene Instrumentation bei Frakturen des thorakolumbalen Übergangs. *Unfallchirurg* 2006; 109: 297–305
  19. Lehmann W, Ushmaev A, Ruecker A, Nuechtern J, Grossterlinden L, Bege mann PG, Baeumer T, Rueger JM, Briem D. Comparison of open versus percutaneous pedicle screw insertion in a sheep model. *Eur Spine J* 2008;17: 857–63
  20. Hoffmann C, Spiegl U, Hauck S, Bühren V, Gonschorek O. Die ventrale Spondylodese beim älteren Patienten – Overtreatment oder sinnvolle Therapieoption? *Z Orthop Unfall* 2013; im Druck