

J. Kellinghaus¹, Y. Jamali Narisi², T. Schneider¹

Prothesendesign, Biomechanik und mittelfristige Ergebnisse einer schaftfreien Schulterprothese

Die Eclipse-Prothese

Design, biomechanics and medium-term results of a stem-free shoulder arthroplasty

The Eclipse-prosthesis

Zusammenfassung

Die Eclipse-Prothese (Fa. Arthrex) wurde im Jahre 2005 als schaftfreie, metaphysär verankerte Schulterprothese eingeführt und steht als Hemi- und als Totalendoprothese zur Verfügung.

Erste mittelfristige Nachuntersuchungsergebnisse zeigen gute Ergebnisse der Prothese im Constant-Score, in radiologischen als auch in biomechanischen Nachuntersuchungen. Durch die Möglichkeit der Glenoidversorgung mittels des „universal glenoid“ kann in Revisionsfällen der Glenoidersatz mit einer Glensphäre besetzt werden und somit die Prothese in eine inverse Prothese konvertiert werden. Inwieweit sich die insgesamt sehr guten Ergebnisse langfristig darstellen, muss durch 10-Jahres-Nachuntersuchungen belegt werden.

Schlüsselwörter: Eclipse-Hemi-Totalendoprothese, schaftfreie Schulterprothese, Omarthrose, metaphysäre Verankerung, mittelfristige Ergebnisse, Glenoidersatz

Zitierweise

Kellinghaus J, Jamali Narisi Y, Schneider T: Prothesendesign, Biomechanik und mittelfristige Ergebnisse einer schaftfreien Schulterprothese. OUP 2013; 10: 478–484. DOI 10.3238/oup.2013.0478–0484

Abstract

The Eclipse-prosthesis (Arthrex) was introduced in 2005 as a stem-free, metaphysical impacted shoulder arthroplasty and exists both as a hemi as well as a total endoprosthesis. First medium-term results show good outcomes of the prosthesis in the constant score, in radiological and in biomechanical follow-up examinations. Due to the potential of the „universal glenoid“ for the glenoid replacement, the glenoidal component can be used with a glensphere component in cases of revision and so be converted in a reverse prosthesis. Long-term examinations will have to confirm the very good current outcome.

Keywords: Eclipse-hemi-totalendoprosthesis, stem-free shoulder arthroplasty, omarthrosis, metaphysical impaction, medium-term results, glenoid replacement

Citation

Kellinghaus J, Jamali Narisi Y, Schneider T: Design, biomechanics and medium-term results of a stem-free shoulder arthroplasty. OUP 2013; 10: 478–484. DOI 10.3238/oup.2013.0478–0484

Einleitung

Der schaftfreie Humeruskopfersatz bietet seit 2004 ein modernes Verfahren zum endoprothetischen Gelenkersatz der Schulter und wird auch als fünfte Generation der Schulterprothesen bezeichnet [1].

Hierbei stellen die metaphysär verankerten Implantate zum Humerus-

kopfersatz mittlerweile eine bedeutende Alternative zum schaftverankerten Humeruskopfersatz dar, welcher über Jahrzehnte als Standardimplantat zur Versorgung von primären oder posttraumatischen Omarthrosen galt.

Besonders für jüngere Patienten mit degenerativen Veränderungen des Schultergelenks muss trotz verbesserter

Standzeiten der klassischen Endoprothesen mit Wechseloperationen im weiteren Verlauf des Lebens gerechnet werden. Klassische Schaftprothesen erfordern im Revisionsfall Schaftosteotomien mit erheblichen Morbiditätsraten [1].

Die Vorteile eines schaftfreien Humeruskopfersatzes liegen in einer Knochen sparenden Versorgung und einer Kalot-

¹ Dreifaltigkeitskrankenhaus Köln, ² Universitätsklinik Köln

tenpositionierung unabhängig von der Schaftachse. Der Operateur kann dabei mit variablen anatomischen Kopfgrößen eine ideale Anpassung des humeralen Offsets am resezierten anatomischen Hals erreichen. Bei vorliegenden Glenoiddefekten kann ein Glenoidersatz direkt mit durchgeführt werden. Ein minimal-invasiver Zugang ermöglicht eine Reduzierung intraoperativer Komplikationen (Blutungen, Weichteilverletzungen), die Prothese ist in einer einfacheren OP-Technik implantierbar und das Risiko periprotetischer Frakturen ist reduziert.

Seit 2004 wurden bislang von 4 Herstellern schaftfreie Implantate entwickelt, die aktuell verfügbar sind. Dabei handelt es sich um die Total-Evolution-Shoulder-System-Prothese, TESS (Fa. Biomet), die Simplicity-Prothese (Fa. Tornier), die Affinis-Short-Prothese (Fa. Mathys) und die 2005 eingeführte Eclipse-Prothese (Fa. Arthrex). Insgesamt wurden weltweit bis Ende 2011 rund 10.000 schaftfreie Humeruskopf-implantate eingesetzt [2].

Allen Implantaten nachteilig gemeinsam ist, dass umfassende 10-Jahres-Ergebnisse zum jetzigen Zeitpunkt noch nicht vorliegen.

Eclipse-Prothese

Die Eclipse-Prothese als schaftfreier metaphysär verankerter Humeruskopfersatz diente initial der Versorgung posttraumatischer Arthrosen. Die Indikation konnte mittlerweile auf die primäre Omarthrose, die idiopathische avaskuläre Humeruskopfnekrose, die Instabilitätsarthrose und die schmerzhafte Defektarthropathie bei gut kompensierter Schulterfunktion ausgeweitet werden. Bei rheumatoider Arthritis und gleichzeitig guter Knochenqualität kann die Prothese ebenfalls verwendet werden [3]. Daraus ergeben sich Kontraindikationen bei größeren Knochendefekten im Bereich der Impaktierung, sehr weicher Spongiosa, sehr osteoporotischen Knochen und der akuten Humeruskopffrakturen. Komplettrupturen der Rotatormanschette gelten ebenso als Kontraindikation für schaftfreie Implantate.

Das Prothesendesign der Eclipse-Prothese besteht aus 3 Komponenten, der Hohlschraube, dem Kalottenträger und dem Humeruskopf [4] (Abb.2). Der Kalottenträger besteht aus Titan und ist

ebenso wie der Kopf in 2-mm-Schritten von 39–53 mm Durchmesser verfügbar. An der Unterseite besitzt der Kalottenträger Finnen, die über eine Impaktierung in der Spongiosa die Rotation sichern. Bei Allergiepateinten kann der Kopf titanbeschichtet werden.

Das Fixierungsprinzip besteht nicht in einer Impaktion des Implantats in die Metaphyse wie bei der TESS, der Affinis-Short oder der Simplicity-Prothese, sondern bei der Eclipse-Prothese mittels Fixierung des Kalottenträgers über eine titanbeschichtete Hohlschraube zementfrei in der Metaphyse. Somit ist auch eine Verankerung bei posttraumatischen, sklerotischen Knochenverhältnissen möglich. Die selbstschneidende Hohlschraube besteht ebenso aus Titan und ist in 4 Längen (S, M, L, XL) von 30–45 mm verfügbar.

Zentrische Glenoidkonfigurationen vom Typ A1 und A2 nach Walch [5] lassen sich gut mit einer Eclipse-Hemiprothese versorgen. Bei exzentrischen Konfigurationen vom Typ B1 und B2 nach Walch und bei Glenoiddefekten Typ C nach Walch ist eine zusätzliche Glenoidversorgung zu empfehlen. Hierfür stehen passende Implantate (titanbeschichtetes, schraubenfixiertes Metal Back mit PE-Inlay) zur Verfügung, die auch bei Revisionen in inverse Komponenten umgewandelt werden können.

Biomechanisch erhält die Eclipse-Prothese Primärstabilität durch die Verlagerung und Fixierung des Kalottenträgers zum Kopfdrehzentrum, da das glenohumale Drehzentrum unmittelbar unter dem Kalottenträger im Bereich der Verankerung liegt. Daraus resultiert ein relativ kurzer Hebelarm, wodurch nur geringe Scherkräfte auf den Kalottenträger und die Hohlschraube wirken [3].

Grundsätzlich empfehlen wir, bei jeder Implantation einer schaftfreien Hemiprothese ein Schaftsystem im Hintergrund zu haben, um eine intraoperativ festgestellte unzureichende Fixierung bei Knochendefekten durch ein Schaftsystem kompensieren zu können.

Operationstechnik

Um ein bestmögliches funktionelles Ergebnis zu erreichen, ist für die Pro-

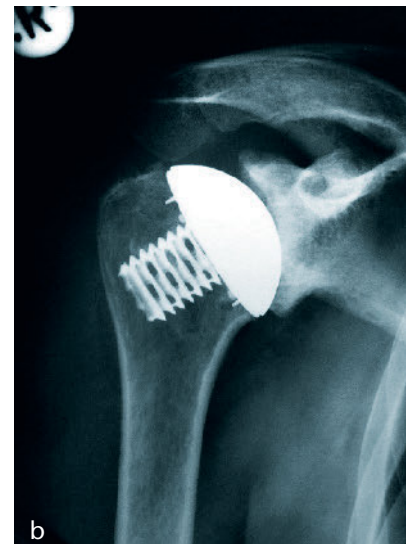
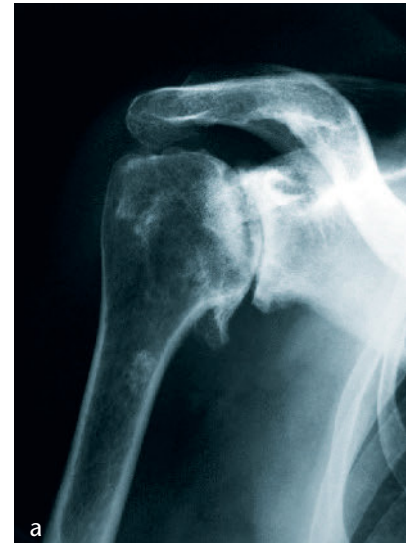

Abbildung 1 a Präoperatives Röntgenbild bei viertergradiger Omarthrose. **b** Röntgenkontrolle nach Eclipse-Hemiprothesenimplantation.



Abbildung 2 3-Komponenten-System der Eclipse-Prothese bestehend aus Hohlschraube, Kalottenträger und Humeruskopf (Fa. Arthrex).

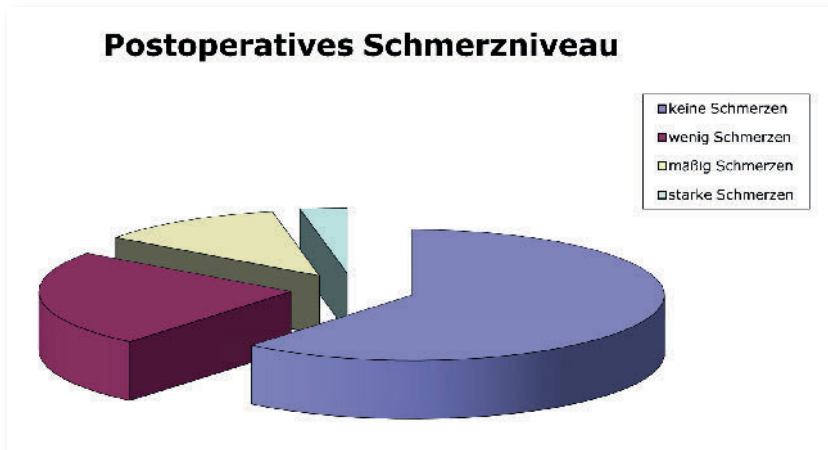


Abbildung 3 Postoperatives Schmerzniveau im Constant-Score.

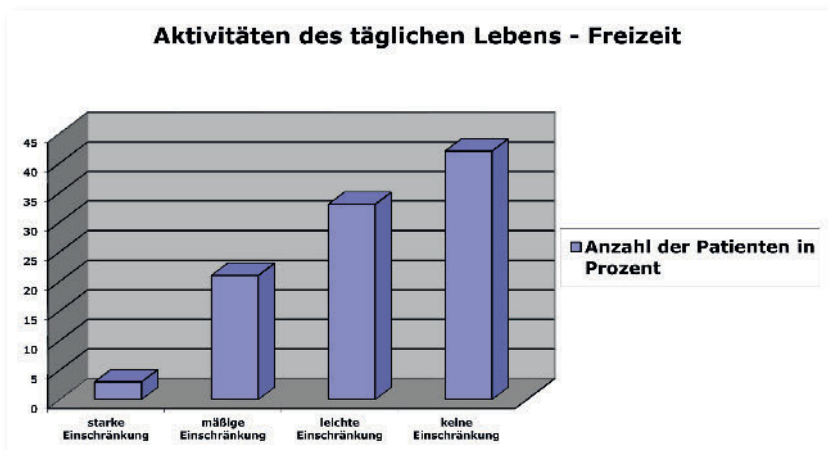


Abbildung 4 Aktivitäten des täglichen Lebens – Freizeit im Constant-Score.

thesenimplantation die entsprechende Behandlung der umgebenden Strukturen (Weichteil-Balancing) und eine optimale Wiederherstellung der anatomischen Kopfgeometrie essenziell [6].

Die OP erfolgt standardisiert in der Beach-Chair-Lagerung des Patienten unter Verwendung des deltopectoralen Zugangs.

Zur Darstellung des Humeruskopfs und des Glenoids und zum optimalen Weichteil-Balancing ist die Ablösung der Subscapularissehne essenziell. Bei geringen Außenrotationsdefiziten (ARO präoperativ $> 30^\circ$) ist eine intratendinöse Tenotomie zu empfehlen, bei mittelgradigen Außenrotationsdefiziten (ARO präoperativ $+30^\circ$ bis -10°) kann eine medialisierende Sehnenverlagerung nach Matsen erfolgen und bei kontrakten Gelenkverhältnissen (ARO präoperativ $< -10^\circ$) hat sich die erweiterte Subscapularisablösung mit bifokaler Kapsuloto-

mie nach Habermeyer bewährt [7]. Eine Tenotomie bzw. Tenodesse der langen Bizepssehne wird standardmäßig mit durchgeführt, eine Einkerbung von ca. 1–2 cm der oberen Pectoralissehne ist bei kontrakten Verhältnissen ebenso zu empfehlen. Der N. Axillaris muss dargestellt und bei allen Schritten geschont werden.

Bevor der Humeruskopf aus der Pfanne luxiert werden kann, müssen häufig noch caudale Osteophyten des Humeruskopfs nach vorsichtiger Darstellung reseziert werden. Nach Luxation des Humerus aus der Gelenkpfanne heraus kann die Osteotomie am anatomischen Hals über eine Resektionslehre erfolgen. Dabei müssen die zirkulären Osteophyten vorher reseziert werden, um die Resektionsebene exakt darstellen zu können. Sollte dies nicht erfolgen, besteht die Gefahr, dass der Kalottenträger zu groß oder zu klein gewählt wird,

was zu einem „Overstuffing“ mit sekundärer Rotatorenmanschetteninsuffizienz als auch zu einem vermehrten Offset führen kann [6].

Eine Schablone dient der Größenbestimmung des Kalottenträgers, über diese Schablone wird später die Kronenfräse für die Zentrierung der Hohl-schraube und zum Vorschneiden des Gewindes für die Hohl-schraube verwendet. Falls die Schablone zwischen 2 Größen misst, empfehlen wir unbedingt, die kleinere Größe zu verwenden, um ein Überstehen der Prothese zu vermeiden.

Sollte sich intraoperativ ein weicher Knochen im metaphysären Bereich finden, empfehlen wir eine Spongiosaplastik mit dem spongiösen Material aus dem resezierten Humeruskopf. Lässt sich darunter keine solide knöcherne Fixierung erreichen, empfehlen wir, intraoperativ auf ein Schaftsystem zu wechseln. Eine Zementierung des schafftfreien Implantats sollte nicht erfolgen.

Bei Implantation ist auf die Abstützung des Kalottenträgers auf der inferomedialen Kortikalis zu achten, um die Belastung im Kalottenträger-Knochen-Interface und die Migration der metaphysär verankerten Prothese zu minimieren [3].

Nach Implantation der 3 Komponenten erfolgt die Refixierung der Subscapularissehne in der transossären Technik über vorgelegte Fäden bzw. alternativ über Fadenankersysteme.

Die Nachbehandlung erfolgt bei uns nach einem standardisiertem Schema. Dabei empfehlen wir das Tragen einer Gilchristbandage für insgesamt 4 Wochen. Aus der Bandage heraus erfolgt die frühfunktionelle Therapie mit Abd./Add. und Flex./Ext. $90-0-0^\circ$ für 4 Wochen, freie Innenrotation und keine Außenrotation. In der 5.–6. Woche Steigerung auf Abd./Add und Flex./Ext. über $90-0-0^\circ$, weiterhin keine Außenrotation. Ab der 7. Woche ist ein zunehmend freies Bewegungsausmaß in allen Richtungen zu erarbeiten. Wir empfehlen eine ambulante bzw. stationäre Rehabilitation ab der 5. Woche post-OP.

Eigene Ergebnisse

Zur Evaluierung mittelfristiger Ergebnisse nach Eclipse-Hemiprothesenimplantation führten wir eine retrospektive,

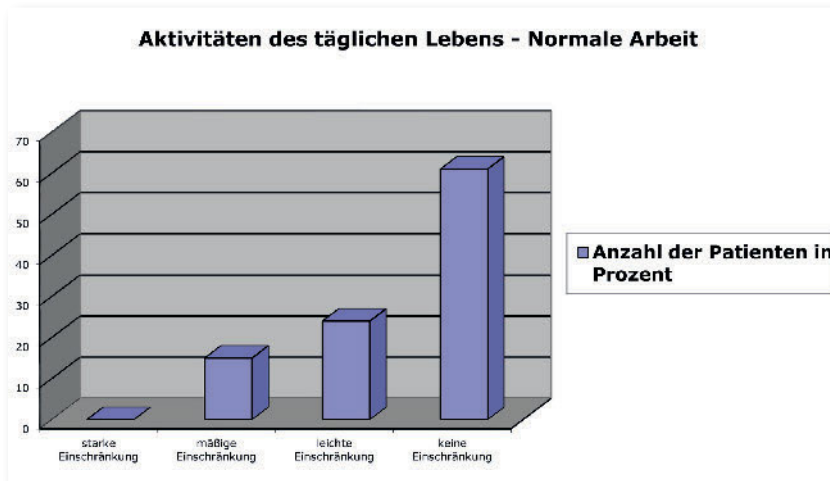


Abbildung 5 Aktivitäten des täglichen Lebens – Normale Arbeit im Constant-Score.

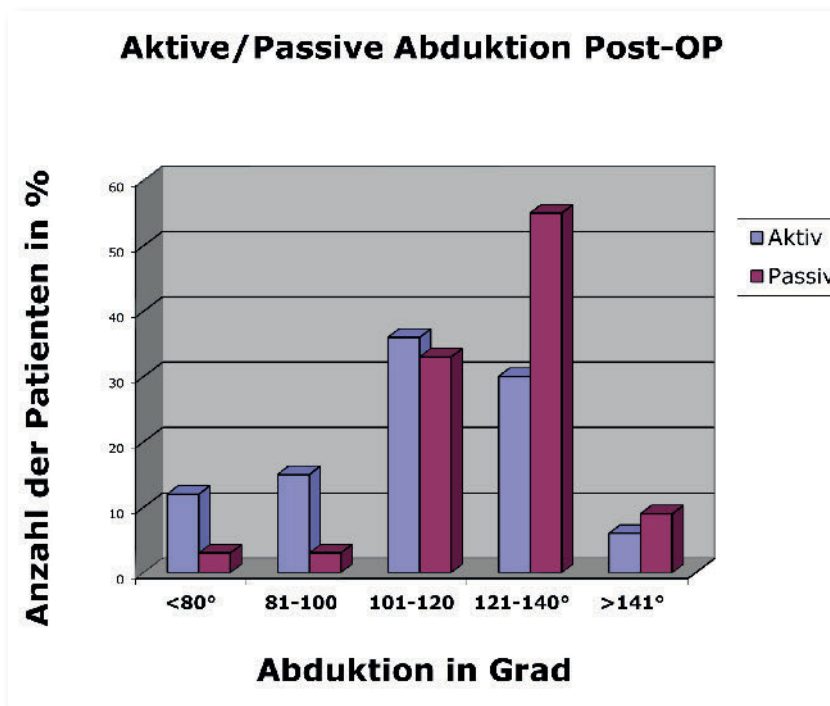


Abbildung 6 Aktive/passive Abduktion Post-OP.

randomisierte Studie durch. Ziel dieser Untersuchung war es, das klinische als auch das radiologische Outcome nach einer Hemiprothesen-Implantation nachzuuntersuchen. Die Ergebnisse wurden mittels Constant-Score (CS) erhoben. Die radiologische Auswertung beinhaltet die Offsetbestimmung prä- und postoperativ, die Glenoidkonfigurationen und die radiologische Einheilung der Prothesenkomponenten.

Insgesamt wurden 41 Patienten (Durchschnittsalter 67,9 Jahre; 22 weiblich, 19 männlich) nachuntersucht, bei

denen zwischen 2007 und 2010 eine Eclipse-Hemiprothese implantiert wurde. Der Nachuntersuchungszeitraum lag bei durchschnittlich 19,4 Monaten postoperativ. Bei allen Patienten bestand präoperativ eine viertgradige primäre (n = 34) oder sekundäre (n = 7) Omarthrose. Die Rotatorenmanschette zeigte sich bei allen Patienten präoperativ intakt. Ein Patient erlitt postoperativ einen Apoplex und wurde aus der Studie genommen.

Außerhalb der Studie befand sich in unserem Kollektiv ein Patient mit einer

aseptischen Lockerung, in der Revision wurde die Eclipse-Prothese durch eine zementfreie Schaffprothese gewechselt. Bei einem weiteren Patienten trat eine septische Lockerung auf, wonach eine Girdlestone-Situation geschaffen wurde.

9 % der Patienten zeigten eine A1-, 36 % eine A2-, 42 % eine B1-, 9 % eine B2- und ein Patient eine C-Glenoid-Konfiguration nach Walch.

Der Constant-Score zeigte zum Nachuntersuchungszeitpunkt bei den Patienten mit primärer Omarthrose einen Gesamtwert von 69,4 Punkten. Das Schmerzniveau konnte postoperativ deutlich reduziert werden, 61 % der Patienten gaben postoperativ keinen Schmerz an, 24 % gaben wenig Schmerzen an (Abb. 3). Im Freizeitverhalten gaben 42 % der Nachuntersuchten an, keine Einschränkungen und 33 % lediglich leichte Einschränkungen zu verspüren (Abb. 4). Normale Arbeit wurde im Constant-Score von 61 % der Patienten als durchführbar angegeben, 24 % berichteten über leichte Einschränkungen (Abb. 5).

Im ROM wird der deutliche postoperative Benefit einer Eclipse-Hemiprothese wiedergegeben. Die aktive Abduktion stieg signifikant von prä-OP 76° auf post-OP 111° an (Abb. 6, 7). Die aktive Flexion steigerte sich signifikant von prä-OP 91° auf 117° post-OP (Abb. 8). Die aktive Außenrotation in Adduktion stieg signifikant von 24° präoperativ auf 57° nach der OP an.

In der radiologischen Untersuchung differenzierten wir die Ergebnisse im Constant-Score nach der jeweils vorliegenden Glenoidkonfiguration. Dabei ergaben A1- und A2-Glenoid-Konfigurationen zusammen 73,4 Punkte im CS, B1-Konfigurationen erreichten 67,4 Punkte. B2- und C-Konfigurationen wurden im CS mit 61,8 Punkten gemessen.

Ebenso betrachteten wir die Zusammenhänge zwischen dem postoperativen humeralen Offset und dem Gesamtergebnis im Constant-Score. Dabei zeigte das postoperativ ausgemessene humerale Offset bei einer Reduktion < 5 mm zu präoperativ die besten klinischen Ergebnisse (74,3 Punkte im CS). Eine größere Reduktion hingegen brachte ebenso wie eine Zunahme des Offset deutlich schlechtere Ergebnisse mit 67,7 bzw. 66,8 Punkten im Constant-Score

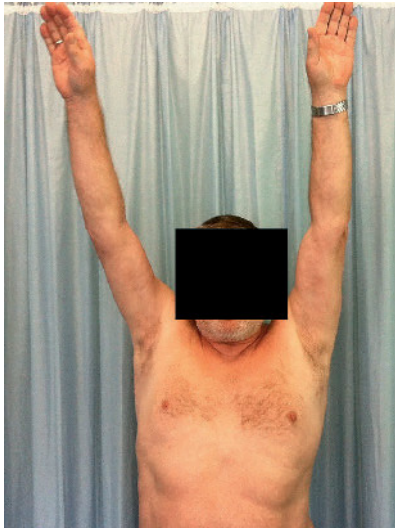

Abbildung 7 Aktives Bewegungsausmaß post-OP nach Eclipse HEP der rechten Schulter.

(Abb. 9). Prothesenlockerungen mit radiologischen Lockerungszeichen wurden bei keinem Patienten in der Nachuntersuchung festgestellt.

Interessant stellt sich ebenso die Altersverteilung der Ergebnisse im Constant-Score dar. Patienten der Altersgruppe < 65 Jahre ($n = 9$) erreichten die besten Ergebnisse im CS mit 79,6 Punkten, Patienten älter als 80 Jahre ($n = 5$) zeigten die niedrigsten CS-Werte von 58,6 Punkten.

Diskussion

Unsere mittelfristigen Nachuntersuchungsergebnisse zeigen, dass nach Eclipse-HEP-Implantation bei primärer Omarthrose ein für den Patienten gutes Ergebnis erreicht werden kann. Die Eclipse-Prothese als schaftfreies, metaphysär verankertes Implantat bringt dem Patienten ein deutliches Benefit durch ein verbessertes Bewegungsausmaß und eine deutliche Schmerzreduktion sowohl im Freizeitverhalten als auch in den Aktivitäten des täglichen Lebens.

Diese Daten belegen, dass die Eclipse-Prothese zum einen bessere Ergebnisse im Constant-Score liefert als herkömmliche schaft- und zementfreie Oberflächenersatzprothesen [8, 9, 10], zum anderen gleichwertige Ergebnisse präsentiert [11].

Brunner et al. belegen in ihrer Studie mit der bisher größten Patientenzahl ($n = 233$) ebenso die guten Ergebnisse der Eclipse-Prothese als gute und sichere Alternative gegenüber der klassischen anatomischen Schaftprothese bei verschiedenen Arthropathien am Schultergelenk mit sehr guten Punkten im Constant-Murley-Score (CMS) [12]. Hier lag der Beobachtungszeitraum bei durchschnittlich 23,2 Monaten. Dabei wurden die besten Ergebnisse bei Patienten mit primärer Omarthrose erreicht, die mit einer TEP versorgt wurden (CMS 89 % vs. 73 % bei HEP). Ebenso gute Ergebnisse zeigen sich bei Patienten, die bei einer posttraumatischen Arthrose mit einer Eclipse versorgt wurden (CMS 72 %) als auch bei Patienten mit Instabilitätsarthrose (CMS 76 %). Demgegenüber stehen eine niedrige Komplikationsrate von 9,8 % (periprothetische Frakturen nach adäquatem Trauma, Rotatorenmanschetteninsuffizienzen, heterotope Ossifikationen, Impingement, Nervenläsionen und Glenoiderosionen) und eine Revisionsrate von 4,72 %.

Hinsichtlich der Indikation zum Glenoidersatz ergibt sich aus den guten mittelfristigen Ergebnissen der Eclipse-TEP womöglich ein Umdenken. Bisher galt die Glenoidkomponente als Schwachstelle der Schulterendoprothetik, da bei längerfristigen radiologischen Verlaufskontrollen > 10 Jahre Lockerungsraten von bis zu 80 % auftreten [13, 14, 15]. Im Vergleich zu herkömmlichen Oberflächenersatzprothesen bietet die Eclipse-Prothese bei der Implantation einen einfacheren Zugang zum Glenoid mit der Möglichkeit einer sicheren Implantatverankerung. Jedoch kann die Glenoidexploration bei kontrakten Weichteilverhältnissen technisch anspruchsvoll sein. Ein systematisches Vorgehen der Glenoidexploration mit vollständiger Präparation und Mobilisation des Deltamuskels vom akromialen Ursprung bis zum humeralen Insertionspunkt, ein komplettes glenoidales Kapselrelease von ventralkranial bei etwa 1 Uhr beginnend bis nach posterokranial 11 Uhr mit Labrumresektion mitsamt der anhaftenden Kapsel [16] stellt dabei den Schlüssel zum Erfolg dar.

Als Glenoidkomponente steht für die Eclipse-Prothese das „universal glenoid“ zur Verfügung, welches eine Me-

tal-Back-Komponente besitzt, die über 3 Schrauben im Glenoid fixiert wird. Dabei kann das PE-Inlay im Revisionsfall durch eine Glensphäre ausgetauscht werden, sodass hierdurch eine inverse Prothesenversorgung erreicht werden kann, die dem Operateur im Revisionsfall alle Möglichkeiten offen lässt.

Probleme und Grenzen des Verfahrens bei der Verwendung eines schaftfreien Humeruskopfersatzes lassen sich im Wesentlichen auf spezifische Designcharakteristika und Fixierungstechniken zurückführen [6]. Unabhängig von der Wahl des Implantats sind die Grundsätze der modernen Schultergelenkendoprothetik weiterhin zu beachten, mit einem optimalen Weichteilbalancing und einer optimalen Wiederherstellung der humeralen Kopfgeometrie.

Bedingt durch das Prothesendesign ergeben sich für die Eclipse-Prothese spezifische „Problemzonen“. Da der Kalottenträger einen relativ scharfkantigen Außenradius aufweist, sollte ein Überstehen des Kalottenträgers gerade im ventralen und kranialen Bereich vermieden werden, um Irritationen und Schädigungen der Supraspinatus- und Subscapularissehne zu vermeiden. Im Zweifel empfiehlt es sich, den Kalottenträger 2 mm kleiner zu wählen.

Da die fixierende Hohlschraube in mehreren Längen zur Verfügung steht, ergibt sich daraus die Möglichkeit einer rein spongiosen oder einer kortikalen Verankerung. Erwägt man bei schlechter spongioser Knochenqualität eine kortikale Verankerung, so sollte man bedenken, dass Magosch et al. in ihrer biomechanischen Grundlagenstudie zur Eclipse-Prothese anhand einer „Finite-element“-Analyse festgestellt haben, dass ein Kontakt der fixierenden Hohlschraube mit der lateralen Kortikalis vermieden werden soll, um die Biegespannung der Hohlschraube zu reduzieren und eine gleichmäßige Belastung des Kalotten-Knochen-Interfaces zu erzielen [3].

Bisher liegen wenig Daten zur Revision der Eclipse-Prothese vor. In Revisionsfällen lässt sich die Kalotte meist relativ einfach vom Kalottenträger trennen, sodass auf eine Schaftprothese gewechselt werden kann. Lässt sich die Hohlschraube nicht lösen, muss entweder der Kalottenträger durchtrennt

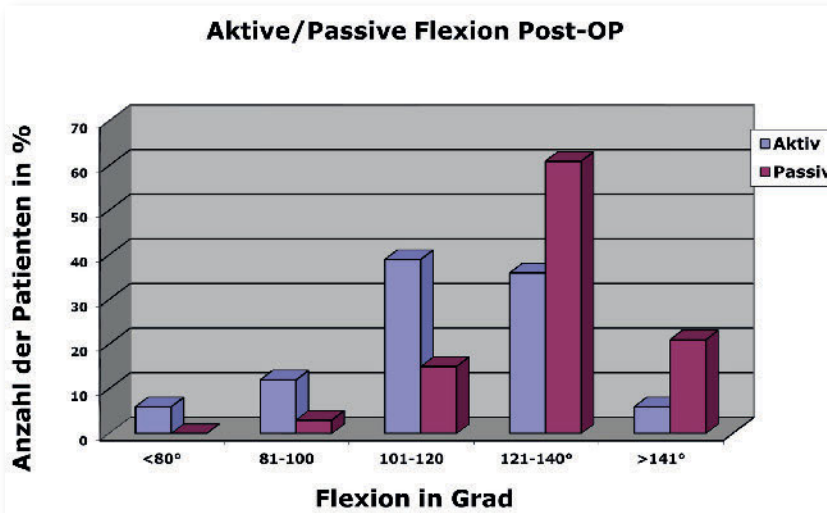


Abbildung 8 Aktive/passive Flexion post-OP.

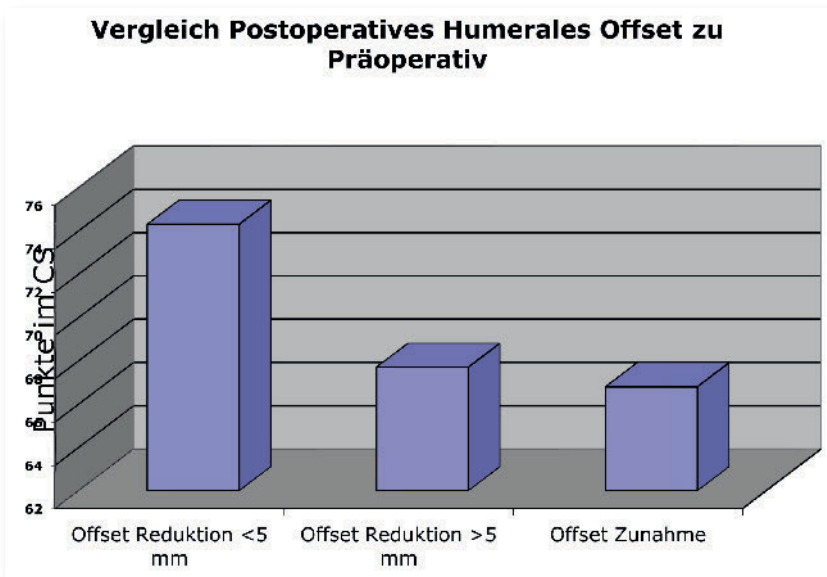


Abbildung 9 Vergleich postoperatives humerales Offset zu präoperativ.

oder der Knochen unter dem Kalotten-träger vorsichtig entfernt werden [6].

Patienten über 80 Jahre sollten in der Indikationsstellung hinsichtlich einer metaphysären Verankerung kritisch betrachtet werden.

Fazit

Mittelfristige Ergebnisse belegen, dass nach metaphysär verankerter, schafftfreier Eclipse-Prothesenimplantation ein für den Patienten gutes Ergebnis er-

reicht werden kann. Diese guten Ergebnisse spiegeln sich sowohl im Constant-Score als auch in radiologischen Nachuntersuchungen wieder.

Bestand initial nur eine Indikation zur Eclipse-Implantation bei posttraumatischer Arthrose, so kann mittlerweile die Indikation auf die primäre Omarthrose, die Instabilitätsarthrose, die idiopathische avaskuläre Humerkopfnekrose und die Defektarthropathie bei gut kompensierter Schulterfunktion ausgeweitet werden.

Ebenso zeigt sich eine gute Datenlage für die Glenoidversorgung bei einer Eclipse-Prothese. Neue Implantate ermöglichen mittels „universal glenoid“ eine Primärversorgung mit einem PE-Inlay, im Revisionsfall kann das implantierte Metal Back bestehen bleiben und durch eine Glenosphäre in eine inverse Prothese umgewandelt werden.

Die radiologische Auswertung belegt, dass eine moderate Offsetabnahme postoperativ zu den besten Ergebnissen führt. Patienten über 80 Jahre sollten in der Indikationsstellung hinsichtlich einer metaphysären Verankerung kritisch betrachtet werden.

Inwiefern sich unsere Ergebnisse in einer längerfristigen Betrachtung bestätigen, werden weitere Studien zeigen. OUP

Interessenkonflikt: Die Autoren erklären, dass kein Interessenkonflikt im Sinne der Richtlinien des International Committee of Medical Journal Editors besteht.

Korrespondenzadresse

Dr. med. Jens Kellinghaus
 Dreifaltigkeitskrankenhaus Köln
 Aachener Str. 445-449
 50933 Köln
 Jens.kellinghaus@dfk-koeln.de

Literatur

1. Habermeyer P, Lichtenberg S, Magosch P: Standardendoprothetik, Fünfte Generation – schafftfreie Humeruskopfprothesen. In: Habermeyer P (Hrsg). *Schulterchirurgie*. Heidelberg: Urban & Fischer, 660
2. Ambacher T: Schafftfreier Humeruskopfersatz, Aktueller Stand. In: *Obere Extremität*. 2012; 7: 5–5, 5
3. Magosch P, Habermeyer P, Bachmaier S, Metcalfe N: Biomechanische Grundlagen des metaphysär verankerten Humeruskopfersatzes. In: *Obere Extremität*. 2012; 7: 11–16
4. Eclipse, schafftfreie Schulterprothese, Operationsanleitung Fa. Arthrex
5. Walch G, Badet R, Boulahia A, Khoury A. Morphologic study of the glenoid in primary glenohumeral osteoarthritis. *J Arthroplasty*. 1999; 14: 756–60.
6. Gerhardt C, Stein V, Greiner S, Scheibel M. Schafftfreier Humeruskopfersatz. Probleme, Fallstricke und Grenzen des Verfahrens. *Obere Extremität*. 2012; 7:17–21
7. Habermeyer P, Lichtenberg S, Magosch P, Standardendoprothetik, Operationstechnik der Schultertotalendoprothese (TEP) In: Habermeyer P (Hrsg). *Schulterchirurgie*. Heidelberg: Urban & Fischer, 701
8. Raiss P, Pape G, Becker S, Rickert M, Loew M. Der zementfreie Oberflächenersatz des Humeruskopfes bei Patienten unter 55 Jahren. *Orthopäde*. 2010; 39: 201–208
9. Levy O, Copeland S. Cementless surface replacement arthroplasty (Copeland CSRA) for osteoarthritis of the shoulder. *J Bone Joint Surg Br*. 2001; 83-B no. 2: 213–221
10. Ohl X, Nérot C, Saddiki R, Dehoux E. Shoulder hemi arthroplasty radiological and clinical outcomes at more than two years follow-up. *Orthopaedics & Traumatology: Surgery & Research*. 2010; 96: 208–215
11. Raiss P, Kasten P, Baumann F, Moser M, Rickert M, Loew M. Treatment of Osteonecrosis of the Humeral Head with Cementless Surface Replacement Arthroplasty. *J Bone Joint Surgery Am*. 2009; 91: 340–349
12. Brunner UH, Fruth M, Rückl K, Magosch P, Tauber M, Resch H, Habermeyer P: Die schafftfreie Eclipse-Prothese – Indikationen und mittelfristige Ergebnisse. *Obere Extremität*. 2012; 7: 22–28
13. Gartsman GM, Elkousy HA, Warnock KM et al.: Radiographic Comparison of pegged and keeled glenoid components. *J Shoulder Elbow Surg*. 2005; 14: 252–257
14. Kempf JF, Walch G, Lacaze F: Results of shoulder arthroplasty in Primary glenohumeral osteoarthritis. In: Walch G, Boileau P (eds) *Shoulder Arthroplasty*. Berlin: Springer Verlag, 1999: 203–210
15. Ambacher T: Schulterendoprothetik bei Omarthrose. *Orthopäde*. 2007; 36: 1017–1026
16. Ambacher T: Totalendoprothese bei Omarthrose. *Obere Extremität*. 2007; 2: 103–111